6. G. 39

RECUEIL

DES

QUESTIONS D'EXTERNAT

PAR

UN GROUPE D'INTERNES

DES HOPITAUX DE PARIS

FASCICULE 1

PRIX : CINQUANTE CENTIMES

I.	Anatomie. . .	**Artère sous-clavière.**
II.	— . . .	**Muscles pectoraux.**
I.	Pathologie .	**Fractures de côtes et complications.**
II.	— .	**Signes du mal de pott.**
III.	— .	**Anesthésie chloroformique et accidents.**

PARIS

A. MALOINE, ÉDITEUR

23-25, rue de l'École-de-Médecine, 23-25

1899

SOUSCRIPTION

Pour recevoir régulièrement les fascicules du Recueil des **Questions d'Externat**, on peut souscrire aux conditions suivantes :

	Paris	Départements
Pour **20** fascicules	**10** fr. »»	**12** fr. »»
— **40** —	**18** fr. »»	**22** fr. »»

4161

BOSTON MEDICAL
FEB 17 1904
LIBRARY

BOSTON MEDICAL
FEB 17 1904
LIBRARY

ARTÈRES SOUS CLAVIÈRES

Origine.

A droite : Tronc brachio-céphalique artériel.

A gauche : Crosse de l'aorte, en avant de la carotide primitive gauche.

Terminaison.

Sous la partie moyenne de la clavicule.

Trajet.

A droite : (toute l'artère est dans la région cervicale).

1° Légèrement oblique en haut et en dehors ;

2° S'infléchit au-dessus du sommet du poumon et se dirige en bas et en dehors.

A gauche : (la première portion de l'artère est dans la région thoracique);

1° Verticale jusqu'à la base du cou ;

2° Horizontale au-dessus du dôme pulmonaire ;

3° Oblique en bas et en dehors.

Situation générale.

Artère sous-clavière droite naissant du tronc brachio-céphalique est sur un plan antérieur à l'artère sous-clavière gauche.

Calibre.

A. droite plus volumineuse que A. gauche, toutes deux au niveau de leur partie moyenne ont un rétrécissement (Stahel).

Longueur.

A. sous-clavière droite plus courte que l'A. gauche de toute la longueur du tronc brachio-céphalique.

Embryologie.

A. sous-clavière droite formée par 4° arc aortique droit.

A. sous-clavière gauche se détache de la crosse et n'est pas un dérivé des arcs aortiques.

Rapports.

3 portions.

1re Portion.

En dedans des scalènes : *préscalènique.*

A. Sous-clavière droite.

En avant.

— Peau.
— Tissu cellulaire.
— Peaucier.
— Clavicule.
— Insertion du sterno cleido-mastoïdien.
— sterno-hyoïdien.
— sterno-thyroïdien.
— Confluent veineux de la V. jugulaire et de la V. sous-clavière. Au même point aboutissent :

V. vertébrale.
V. jugulaire externe.
V. jugulaire antérieure.
Grande veine lymphatique.

Nerf phénique. Envoie un filet qui contourne la sous-clavière et se jette dans le ganglion inférieur du grand sympathique.

— *Pneumogastrique.*

Emet le *n. récurrent.*

— Filet du grand sympathique antérieur de Vieussens.

En arrière.

— Apophyse transverse de la 7e vertèbre cervicale, Portion verticale du *N. récurrent.* Ganglion cervical inférieur du grand sympathique.

1re racine antérieure dorsale.
M. transverso pleural (appareil suspenseur de la plèvre).

En bas.

Plèvre (dôme pleural).
Veines correspondant au tronc cervico-intercostal.
(V. jugulaire postérieure de Walther).

En haut :

Carotide primitive.
Branches collatérales.

A. Sous-clavière gauche.

En avant :

A. carotide gauche.
Origine du tronc veineux brachio-céphalique.
Trois nerfs :
Pneumogastrique gauche.
Grand sympathique.
Phrenique.
Sternum.

En arrière.

Colonne dorsale.
M. long du cou.
Crosse du canal thoracique.

En dedans.

Face latérale gauche de la trachée, de l'œsophage.
N. récurrent gauche.
Ganglions lymphatiques.

En dehors.

Plèvre médiastine gauche.

2° Portion intra-scalénique.

Mêmes rapports à partir de cette portion pour les deux A. sous-clavières.

En avant.

M. Scalène antérieur, tubercule de Lisfranc.
V. sous-clavière.

En arrière.

M. Scalène postérieur.

En bas.

1re côte ; gouttière.

En haut.

Cordons du plexus brachial.

3° PORTION SCALÉNIQUE.

A la base du creux sus-claviculaire.

En haut.

Peau, tissu cellulaire sous-cutané.
Paucier.
Bronches sus-claviculaires du plexus cervical superficiel.
V. jugulaire externe.
Aponévrose cervicale superficielle.
Ganglions lymphatiques.
Tissu cellulaire.
M. homohyoïdien, aponévrose cervicale moyenne.

En bas.

1er espace intercostal.

En avant.

V. sous-clavière.
Artère sus-scapulaire (rétro-claviculaire de Farabeuf).

En arrière.

N. du plexus brachial, traversé par l'A. scapulaire postérieure.

Branches collatérales.

Nombre 9.

Description.

α. *A. Vertébrale.*

Origine. — Partie supérieure de la 1re portion de l'A. sous-clavière.

Trajet.

1° En haut et en arrière.

2° Dans le canal apophysaire.
3° Par le trou occipital.

Terminaison.

Dans la gouttière basilaire, par anastomose avec la vertébrale opposée formant le *tronc basilaire.*

β. *Tronc Thyro Bicervico Scapulaire.*

Origine. — Quelques millimètres en dehors de l'origine de l'A. mammaire interne et du tronc cervico-intercostal.

Trajet. — Longueur de 2 à 10 mm. vertical.

Division :

a). *Artère thyroïdienne inférieure.*

Trajet. — Vertical en haut, puis descendant et remontant vers le corps thyroïde.

Terminaison. — Subdivision dans le corps thyroïde, qu'elle atteint au niveau de l'angle inférieur et externe du lobe latéral.

b). *Artère cervicale ascendante.*

Direction. — Verticale en haut, sur la face antérieure de M., scalène antérieur, puis sur les tubercules antérieurs des apophyses transverses des vertèbres cervicales.

Terminaison. — Au niveau de la 3e vertèbre cervicale.

c). *Artère cervicale transverse superficielle.*

Traverse le creux sus-claviculaire, se termine dans le trapèze.

d). *Artère scapulaire supérieure.*

Direction. — En bas et en dehors, au-dessus du ligament de l'échancrure coracoïdienne.

Terminaison. — Fosses sus et sous-épineuses.

γ. *Artère mammaire interne.*

Origine. — Face antérieure de l'A. sous-clavière à 3 à 4 mm. en dehors de l'A. vertébrale.

Direction. — Verticale derrière la face postérieure des six premiers cartilages costaux.

Terminaison.

1° Branche externe thoracique; derniers espaces intercostaux.

2° Branche interne abdominale; anastomose avec l'A épigastrique.

δ. *Tronc cervico intercostal.*

Origine. — Face postérieure de l'A. sous-clavière.

Trajet. — Au-dessus du dôme pleural.

Division:

a). *Artère intercostale supérieure.*

Terminaison. — Subdivision en branches pour les 2 ou 3 premiers espaces intercostaux.

b). *Artère cervicale profonde.*

Terminaison. — Dans les M. de la nuque.

ε). *Artère scapulaire postérieure.*

Trajet. — En haut, puis horizontal en dehors et enfin vertical le long du bord spinal de l'omoplate.

Terminaison. — M. Trapèze, grand dorsal rhomboïde, etc.

Ligature.

Incision à un travers de doigt au-dessus de la partie moyenne de la clavicule et parallèle à cette clavicule.

MUSCLES PECTORAUX

Situation.

Ce sont deux muscles, le grand et le petit pectoral occupant la région antérieure et supérieure du thorax. Le grand pectoral est le plus superficiel des deux.

A. Muscle grand pectoral.

Forme.

Aplatie. Etendue de la clavicule et du sternum vers la coulisse bicipitale de l'humérus, il est large en dedans, étroit et tendineux en dehors.

Insertions.

Internes. — 2/3 internes du bord antérieur de la clavicule; face ant. du sternum ; face antérieure des six premiers cartilages costaux, de l'extrémité antérieure de la 6e côte ; bord supérieur de l'aponévrose du grand droit de l'abdomen.

Externes. — Lèvre externe de la coulisse bicipitale de la manière suivante :

Il faut considérer le grand pectoral comme formé de 3 faisceaux.

1° Supérieur; claviculaire.

2° Moyen; sterno-costal supérieur.

3° Inférieur; sterno-costal inférieur.

Les fibres du premier faisceau sont dirigées obliquement en bas et en dehors. Elles se jettent sur une lame aponévrotique continuant la même direction et se fixant :

A la partie inférieure de la lèvre externe de la coulisse bicipitale.

Les fibres du deuxième faisceau ont une direction également oblique en bas et en dehors. Elles se terminent de

même sur une lame aponévrotique qui est sous-jacente à la précédente, s'unit en général cependant intimement à elle, et s'insère comme elle *à la partie inférieure de la lèvre externe de la coulisse bicipitale.*

Le 3e faisceau a des fibres supérieures horizontales, des fibres inférieures, obliques en haut et en dehors. Ces fibres charnues se continuent par des fibres aponévrotiques, qui s'intriquent et forment une lame aponévrotique sous-jacente aux deux précédentes et croisant en X leur direction qui va se terminer *sur la lèvre externe de la coulisse bicipitale* débordant en haut les tendons réunis des deux premières portions.

En général, le premier plan aponévrotique formé des tendons unis des deux premiers faisceaux est uni intimement au plan profond formant avec lui un V tendineux à sinus supérieur.

Du bord inférieur du tendon d'insertion du grand pectoral partent quelques fibres qui vont se perdre sur le tendon du deltoïde et sur l'aponévrose brachiale.

De son bord supérieur partent des fibres verticales qui passent en avant de la coulisse bicipitale entre les deux tubérosités.

La face postérieure du tendon reçoit une expansion aponévrotique qui l'unit aux tendons du grand rond et du grand dorsal situés en arrière de lui.

Rapports.

En avant.

Peaucier.

Glande mammaire dont il est séparé par du tissu cellulaire lâche, véritable bourse séreuse.

Peau.

En arrière.

— Cartilage des sept premières côtes.

— M. intercostaux externes.

— M. sous-clavier.

— *Aponévrose clavi-coraco-axillaire* qui entoure dans un dédoublement le muscle sous-clavier, puis le petit pectoral, et forme plus loin avec le petit pectoral recouvert par le grand pectoral la paroi antérieure du creux de l'aisselle.

— Tissu cellulaire et ramification de la branche interne de l'a. *acromio-thoracique.*

En haut.

Séparé du deltoïde par un interstice celluleux, *espace pectoro-deltoïdien*, où cheminent *la V. céphalique du bras* et une ramification de l'a. *acromio-thoracique.*

En bas.

Digitations supérieures du grand oblique et du grand dentelé.

Son bord inférieur marque la limite inférieure de l'a. axillaire.

Action.

1° Point fixe sur le thorax.

Action de la portion supérieure (faisceaux claviculaires et sterno-costaux supérieurs).

a). *Quand le bras est placé dans l'élévation verticale.*

Attire l'humérus en bas et en avant.

b). *Quand le bras est en abduction, horizontal.*

Détermine un mouvement d'adduction.

c). *Quand les bras sont pendants.*

Les rapproche du tronc.

Les coudes se portent en avant, en dedans et en haut.

Action de la portion inférieure, (faisceaux sterno-costal inférieur.

Abaisse l'humérus.

Actions des deux portions réunies.

Rotation de l'humérus de dehors en dedans.

2° Point fixe sur l'humérus.

Tend à soulever le tronc et à le rapprocher des bras (action de grimper).

Duchenne de Boulogne, nie l'action inspiratrice accordée par d'autres auteurs.

Irrigation.

Branche thoracique de l'a. acromio-thoracique qui aborde le M. par sa face postérieure.

Innervation.

1° *N. du grand pectoral*, issu de la partie moyenne du plexus brachial de la 6e et de la 7e paire cervicale, passe au-dessous et en arrière de la clavicule, en avant de la V. et de l'A. sous-clavière ; descend obliquement vers le grand pectoral qu'il aborde par sa face profonde.

2° Un filet issu du *N. du petit pectoral* traverse ce dernier muscle et se termine dans le grand pectoral.

B. MUSCLE PETIT PECTORAL.

Forme.

Large, aplatie, triangulaire.

S'étend des 3e, 4e, 5e côtes au sommet de l'apophyse coracoïde.

Insertions.

Internes.

Par 3 languettes à :

Bord supérieur et face externe des 3e, 4e, 5e côtes, quelquefois insertion remontant jusqu'à la 2e côte, d'autres fois descendant jusqu'a la 6e.

Externes.

Moitié antérieure du bord interne de l'apophyse coracoïde, en arrière de l'insertion du coraco-brachial et du court biceps.

Corps charnu est formé de fibres dirigées en haut, en dehors et en arrière.

La partie terminale du tendon est souvent unie par son bord externe au tendon de M. coraco-brachial.

Rapports.

En avant.

Branche interne de l'a. acromio-thoracique ou branche thoracique allant au grand pectoral.

Tissu cellulaire.

M. grand pectoral.

En arrière.

Paroi thoracique.

Côtes.

Muscles intercostaux externes.

Digitations supérieures du grand dentelé.

Branches de l'A. mammaire externe.

Creux de l'aisselle dont il contribue à former la paroi antérieure.

Paquet vasculo nerveux de l'aisselle.

A. et V. axillaire.

N. du plexus brachial.

En haut.

Bord supérieur forme avec la clavicule un triangle ouvert en bas et en dedans :

Triangle clavi-pectoral.

Comblé par l'aponévrose clavi-coraco axillaire, et parcouru par des branches nombreuses de l'a. acromio-thoracique et des V. parallèles, et traversé par l'A. acromio-thoracique elle-même et le N. du grand pectoral.

On peut, en traversant ce triangle après incision parallèle au bord inférieur de la clavicule, aller à la recherche de l'A. axillaire pour sa ligature.

En bas.

Bord inférieur longe le bord inférieur du grand pectoral.

Action.

a). *Point fixe sur les côtes, imprime à l'omoplate* :

1° Un mouvement de totalité de l'omoplate en bas, en dehors et en avant.

2° Un mouvement de bascule qui porte l'angle antérieur de l'os, en bas et en avant, tandis que l'angle inférieur se porte en haut et en arrière.

M. auxiliaires.

Rhomboïde.

Angulaire.

b). *Point fixe sur l'omoplate.*

Elève les côtes, inspirations.

Irrigation.

A. thoracique postérieure.
Branche de l'axillaire.

Innervation.

N. du petit pectoral,

Issu de la 6e et de la 7e paire cervicales par l'intermédiare du plexus brachial.

Passe en arrière de la sous-clavière, s'anastomose avec le N. du grand pectoral.

Aborde le petit pectoral par sa face postérieure.

FRACTURES DE COTES ET LEURS COMPLICATIONS

De fréquence considérable (proportion de 1 fracture de côtes pour dix fractures, d'après Peyrot) se rencontrant rarement chez l'enfant (souplesse des côtes) et présentant leur maximum chez l'adulte et chez l'homme.

Etiologie.

1. Causes predisposantes.

Toutes les altérations osseuses. — Les affections du système nerveux. — La maigreur. — La grossesse.

2. Causes occasionnelles.

a) *Externes.*

Traumatismes divers ; coups ; chutes ; éboulements, tamponnements, projectiles.

Citer ici le cas fameux rapporté par Deguise d'un aliéné se fracturant une côte à l'aide d'une tige de fer introduite dans l'œsophage.

b) *Internes.*

Par action musculaire. — Efforts, toux, etc.....

Mécanisme.

1. Fractures directes.

Au point d'application de la force qui tend à redresser la courbure costale.

Les fragments sont dirigés dans le thorax. C'est la fracture en dedans de J.-L. Petit.

Type : fracture par projectile.

2. Fractures indirectes.

Par exagération de courbure costale. — La côte,

prise entre une pression portant sur la partie antérieure du thorax et la colonne vertébrale, se brise. —

C'est la fracture en dehors de J.-L. Petit. Elle siège à la partie moyenne de la côte pour Petit ; à la partie antérieure pour Malgaigne.

3. Fractures par les deux mécanismes précédents combinés.

4. Fractures par action musculaire. De mécanisme discuté. Fracture indirecte, pour Malgaigne. Fracture par arrachement pour Peyrot, siégeant sur les dernières côtes.

Anatomie pathologique.

Siège : surtout sur les côtes moyennes. De 4 à 7 variétés.

a) *Incomplètes.*

1. Fêlures limitées à une face.
2. Enfonçures (balles mortes).
3. Incomplètes par éclatement ; en bois vert.

b) *Complètes.*

1. Simples. Cassure nette ou oblique dentelée.
2. Multiples. Rares ; à une série de côtes.

Déplacements rares, à cause de l'engrènement fréquent des fragments, et parce que les autres côtes et les muscles intercostaux limitent ce déplacement.

Symptômes.

1. Signes fonctionnels.

Peu importants.

Douleur : vive surtout au point lésé, exaspérée par la pression, les mouvements, la respiration, la toux.

Gêne respiratoire, par douleur, pouvant aller jusqu'à la dyspnée.

Le malade est le plus souvent couché sur le côté malade. Si on l'interroge, il raconte le traumatisme initial ; il a parfois perçu un craquement à ce moment.

2. Signes physiques.

Seuls pathognomoniques.

a) *Inspection.*

Gonflement local souvent absent.

Déformation thoracique ni fréquente, ni facile à constater.

Dans des cas de fractures multiples, on a pu exceptionnellement voir, au moment des mouvements respiratoires, un véritable volet mobile.

b) *Palpation.*

Permet souvent mieux de constater la déformation. Douleur en un point. Mobilité anormale rare. Crépitation osseuse (le meilleur signe) constatée par la main largement posée à plat sur le point douloureux, au moment des inspirations ou de la toux (cette recherche doit être faite avec modération).

c) *Auscultation.*

Permet de percevoir nettement la crépitation.

Evolution.

Un cal interfragmentaire, sensible, amène la consolidation en un mois.

Complications.

La blessure du poumon ou des artères intercostales constitue la complication assez fréquente.

La blessure du cœur, du foie, du diaphragme, de la rate, de l'intestin a été signalée.

La blessure du poumon peut amener :

L'emphysème sous-cutané (aspect monstrueux, crépitation neigeuse).

Le pneumothorax, accompagnant ordinairement l'emphysème.

L'hémo-pneumothorax succède souvent à la blessure simultanée du poumon et de l'intercostale.

La blessure isolée de l'artère intercostale peut enfin donner lieu à des hémorrhagies graves.

Diagnostic.

Facile.

Ne pas confondre :

— avec une contusion simple ;

— la crépitation osseuse avec une crépitation sanguine superficielle.

Rechercher s'il n'y a pas de complications pleuro-pulmonaires surtout.

Pronostic.

Bénin.

Se méfier cependant des complications pulmonaires toujours possibles chez les vieillards et les dyscrasiés.

Traitement.

Classique.

Repos et application d'une large bande de diachylon très serrée autour du thorax.

Dans les cas de déplacement considérable, l'incision, la recherche de la côte avec un crochet. sont abandonnées ; il n'y a que lorsqu'un fragment trop enfoncé pourra gêné les organes thoraciques que l'on sera autorisé à intervenir.

En cas d'hémorrhagie, le tamponnement, la ligature de l'intercostale devront être pratiqués.

SIGNES DU MAL DE POTT

On décrit actuellement sous le nom de mal de Pott, mal vertébral, la tuberculose des vertèbres.

Un complexus symptomatique variable, un ou même deux de ses termes pouvant manquer, le constitue : Gibbosité; Paraplégie; Abcès par congestion.

Se rencontrant à tout âge, exceptionnellement dans la vieillesse, c'est une affection de la jeunesse avec maximum de 2 à 10 ans.

Symptômes.

L'expression clinique variant suivant le nombre des vertèbres atteintes, et surtout suivant leur région, il est nécessaire de prendre pour type de description un cas moyen et fréquent — le mal de Pott dorso-lombaire.

Début.

Obscur en général.

a) *Douleurs vagues.* — 1° Spontanées. — En ceinture, en coup de fouet, irradiées parfois aux membres inférieurs (sciatique) avec maximum la nuit;

2° Provoquées par la percussion épineuse;

b) Gêne des mouvements du rachis. Raideur;

c) Contracture symétrique des muscles vertébraux;

d) Exagération des réflexes des membres inférieurs.

Tous ces signes ne valent que par leur ensemble.

Ils manqueront souvent. Le début pourra parfois se traduire par l'affaissement brusque de la colonne vertébrale, accompagné de paraplégie, et souvent de mort.

Période d'Etat.

Il faut étudier séparément et complètement les trois grands termes du complexus symptomatique.

A. Gibbosité.

Fréquente ; à apparition progressive.

C'est la déformation médiane et angulaire du rachis, l'ouverture de l'angle étant dirigée en avant ;

a) A angle peu marqué et formant une courbe allongée losqu'elle porte sur un segment assez grand de la colonne vertébrale ;

b) A angle brusque parfois — (peu de vertèbres sont atteintes alors, mais lésions avancées) ;

c) Enfin deux saillies angulaires sur une courbe de grand rayon indiquent la présence de deux foyers isolés de tuberculose vértébrale.

On peut rencontrer en même temps.

Des incurvations latérales (scoliose).

Des courbures de compensation.

Les déviations du rachis sont accompagnées de déviations et de déformation de voisinage. Elles portent :

a) Sur les côtes — aplaties.

b) Sur le sternum — projeté en avant ;

c) Sur les viscères thoraciques et abdominaux dont les rapports sont modifiés ; sur les poumons en particulier (diminution du champ respiratoire) ;

d) Sur le bassin. Chez la femme en particulier où les ischions sont portés en dedans et le détroit inférieur rétréci, ce sera une cause de dystocie.

Un examen attentif évitera de confondre cette déformation avec d'autres déviations vertébrales (scoliose ; cyphose rachitique) avec la saillie de certaines tumeurs (anévrysme aortique).

B. Paraplégie

Dénotant une compression ou une altération médullaire.

a) *Troubles de la motilité.*

Les premiers en date ; démarche incertaine, faiblesse des membres inférieurs.

Atrophie musculaire, puis paralysie flasque d'abord.

Plus tard seulement contracture, épilepsie spinale caractérisée par la trépidation épileptoïde. Exagération des réflexes rotuliens.

b) *Troubles de la sensibilité.*

Anesthésie ou retard de perception au toucher, plus tard à la chaleur et à la douleur.

c) *Troubles viscéraux.*

Rares, vésicaux et rectaux, rétention ou incontinence.

d) *Troubles trophiques.*

Atrophies. — Arthropathies. — Eruptions cutanées diverses. — Eschares.

C. Abcès par congestion.

Collection liquide, ressemblant à un abcès froid ordinaire, et présentant, comme caractère spécial, le phénomène de la réductibilité.

Débutant par une saillie dans la fosse iliaque interne, suivant ensuite la gaîne du psoas passant sous l'arcade crurale, le pus vient apparaître au pli de l'aine.

Plus rarement il suit le canal inguinal, le sciatique, etc.

Au pli de l'aine, sa réductibilité est le plus souvent facile, une main sur la poche crurale fait refluer le pus dans la poche iliaque et soulève l'autre main qui presse cette dernière.

Quand l'abcès par congestion est encore intra-abdominal, le palper profond, la paroi abdominale relâchée par la position couchée avec flexion et abduction des cuisses, permettra de sentir, dans une fosse iliaque, une masse indurée.

Il faudra au pli de l'aine éviter la confusion avec un abcès ganglionnaire, ou une hernie.

Tels sont les trois grands symptômes du mal de Pott. Ils se combineront de manières diverses.

Tantôt — simple incertitude de marche et faiblesse des jambes, avec douleurs lombaires.

Tantôt — uniquement déviation de la colonne vertébrale.

Tantôt — seulement abcès par congestion.

Marche.

Chronique, durant plusieurs années, avec récidives possibles.

a) *Guérison.*

1° totale ;
2° avec paraplégie ;
3° avec rechutes.

b) *Mort.*

1° par compression médullaire rapide ;
2° par tuberculose d'un autre organe (pulmonaire surtout) ;
3° par septicémie (ouverture des abcès par congestion et infection secondaire, ou bien une eschare servant de porte d'entrée).

Variétés. — Forme selon le siège.

Nous venons d'étudier la forme commune, le mal vertébral siégeant sur les dernières vertèbres dorsales et sur les vertèbres lombaires. Nous devons terminer cette étude symptomatique en indiquant l'allure générale des autres localisations.

a) *A la région dorsale.*

Quelquefois compression de l'aorte ou de la veine cave.

Quelquefois aussi le pus peut filer le long d'une côte, l'abcès apparaît à la région latérale de la poitrine et en impose pour un abcès par ostéopériostite costale.

b) *A la région cervicale.*

L'abcès apparaît à la nuque, à la face postérieure

du pharynx, et surtout dans le triangle sus-claviculaire.

Lorsque le mal de Pott est localisé aux deux premières vertèbres cervicales, et à leurs articulations avec le crâne, on a une forme très spéciale, le mal vertébral sous-occipital.

Douleur à la déglutition simulant une angine ; irradiée au cou, provoquée par la pression de la paroi postérieure du pharynx.

Tête immobilisée, en attitude plus ou moins vicieuse.

Troubles médullaires et bulbaires (gène de la phonation, déglutition, respiration, etc.).

Mort subite fréquente par compression bulbaire.

Tels sont les principaux caractères de cette variété.

ANESTHÉSIE CHLOROFORMIQUE ET SES ACCIDENTS

Propriétés anesthésiques du chloroforme mises en lumière par Flourens et Simpson (1850).

C'est l'anesthésique général de beaucoup le plus employé. Ces dernières années cependant, l'éther, en honneur depuis longtemps auprès des chirurgiens lyonnais, tend à le supplanter dans un certain nombre de services hospitaliers parisiens.

Il est inutile d'insister ici sur ses effets physiologiques qui sont ceux de tous les anesthésiques.

Il amène :

1. Période d'excitation.

a) *Excitation initiale.*

Irritation des muqueuses nasales et respiratoires (toux, suffocation).

b) *Excitation secondaire.*

Surtout chez alcooliques et nerveux. Tendances congestives. Idées incohérentes. Irrégularité du pouls et de la respiration.

2. Période d'anesthésie chirurgicale.

Avec pouls lent, respiration régulière, disparition des réflexes.

3. Période d'anesthésie organique.

A ne jamais atteindre. Collapsus.

Ces quelques notions physiologiques connues, passer à la chloroformisation proprement dite et étudier successivement.

1. Précautions a prendre avant l'anesthésie.

a) Du côté de l'agent anesthésique ;

b) Du côté du sujet;
c) Du côté des appareils et instruments.

2. Anesthésie. — Ses diverses méthodes.

3. Accidents et leur traitement.

1. Précautions générales avant l'anesthésie.

A. Nécessité absolue d'avoir un chloroforme pur.

De densité de 1,48; d'odeur suave de pomme reinette, évaporé dans la main, il ne laisse ni résidu, ni odeur âcre.

Il ne doit contenir ni chlore, ni acide chlorhydrique, ni matières organiques, ni aldéhyde, etc...

S'il ne réalise pas ces conditions, il est nocif.

Utilité de le préserver de l'air et de la lumière. (Il est par conséquent avantageux de l'avoir dans des tubes fermés à la lampe, en verre jaune, et contenant de 10 à 15 grammes seulement de chloroforme.

Inutile d'insister plus ici, pas plus que de décrire les divers procédés de purification.

B. Objets nécessaires a l'anesthésie.

a) Le chloroforme sera autant que possible dans des flacons ou tubes gradués. Il existe divers modèles de flacons compte-gouttes.

b) Sur quoi versera-t-on le chloroforme? Signaler les cornets de Raynaud et Charrière. Le cornet de Lefort. L'appareil compliqué et encombrant de Dubois et Raynaud, donnant des mélanges titrés d'air et de chloroforme.

Actuellement il ne reste plus que :

a) Le masque de Nicaise ou de Guyon, formé d'un cadre en fil de fer, sur lequel on tend un morceau de flanelle, facilement changeable.

b) La vulgaire et très pratique compresse de toile pliée en deux ou plusieurs doubles.

c) A côté de lui, l'aide chargé de l'anesthésie aura :

Des compresses;
Une pince à langue;
Un ouvre-bouche;

Des éponges montées, ou de simples pinces hémostatiques garnies de coton hydrophile pour enlever les mucosités.

Une seringue à injections hypodermiques avec une solution de caféine et de l'éther.

Et autant que possible :

Une pile électrique.

C. Précautions spéciales au sujet.

a) *Examen préalable du malade.*

Il n'a aucune affection cardiaque ni pulmonaire. On lui fait enlever les fausses dents qu'il peut avoir.

b) *Position à lui donner.*

Décubitus dorsal la tête aussi basse, ou même plus, que le tronc. La position assise facilite en effet la syncope.

c) *Enlever les vêtements et liens qui enserrent la poitrine.*

On évitera ainsi toute compression et on pourra surveiller les mouvements respiratoires.

d) *Maintenir les membres.*

e) *Enfin le sujet devra être à jeun ou n'avoir pris aucun aliment solide depuis 6 à 7 heures.*

2. Anesthésie proprement dite.

Eviter les apprêts de l'opération aux malades. Si on le peut, les endormir dans leur lit, avant de les transporter (Terrier).

Eviter le bruit et les questions.

S'assurer que toutes les précautions précitées ont été prises. Enduire les lèvres et le nez de vaseline, afin d'éviter l'érythème qu'amène le contact du chloroforme, et commencer l'anesthésie.

C'est ici qu'il faut indiquer quelles sont les diverses méthodes admises pour l'administration du chloroforme.

4 grandes méthodes.

a) *Des doses massives.*

Vantées par de Saint-Germain chez l'enfant.

b) *Des intermittences régulièrement calculées.*

c) *Mixte* (Sédillot).

On commencera par des doses massives et on continue par la méthode intermittente.

d) *Des doses faibles et continues sans intermittences.*

C'est la méthode la plus employée. C'est celle par laquelle on donne l'anesthésique d'une manière continue, sans interruption autre que le temps de retourner la compresse sur laquelle on verse le chloroforme.

C'est la méthode de l'école Terrier, c'est la seule que nous décrirons.

1. Anesthésie d'après cette méthode.

On verse 5 à 6 gouttes sur la compresse. On la retourne aussitôt et on l'applique à plat sur le nez et la bouche du patient.

Cette compresse ne doit pas flotter. Maintenue par les pouces et les index sur le nez et la bouche, les autres doigts, et le bord cubital de la main, en maintiendront les bords sur les joues.

Elle doit en tous cas laisser à nu les yeux et la partie postérieure des joues.

Au bout d'un instant, on verse à nouveau quelques gouttes sur la compresse, on la retourne rapidement, etc....

A mesure que le malade s'endort, on verse le chloroforme à plus grands intervalles.

Bien donné, avec des quantités minimes (15 grammes), on peut faire durer l'anesthésie une heure.

2. Phénomènes à surveiller durant l'anesthésie.

L'aide qui en est chargé devra ne s'occuper que de son malade. Il surveillera :

a) *La coloration de la face.*

Se méfier si elle devient violacée (asphyxie) ; si les joues et les lèvres se décolorent brusquement (syncope).

b) *Des mouvements respiratoires.*

Regarder et écouter ; excessivement important.

Il fera également attention :

A la langue.

Dès le début, projeter le maxillaire inférieur en haut et en avant. La pincer et l'attirer à une commissure labiale en cas de besoin.

Aux vomissements.

Annoncés par des nausées, agitation, dilatation pupillaire.

Tourner la tête de côté, et nettoyer la bouche avec les pinces garnies de coton.

Quant aux signes permettant de reconnaître le degré d'anesthésie, ce sont :

a) Réflexe palpébral supprimé ;

b) Réflexe crémastérien supprimé également. Ce dernier signe est meilleur.

3. Précautions à prendre après l'anesthésie.

Réveil de quelques minutes à vingt, après.

Surveiller le malade jusqu'à ce qu'il soit complet. Pour l'accélérer : appels vigoureux, aspersions froides, flagellation.

Maintenir le malade dans la position horizontale et ne pas l'alimenter ; lui donner seulement des grogs, du champagne glacé.

Telle est la méthode courante. Avant d'indiquer les accidents qui peuvent survenir au cours de la chloroformisation, il nous faut signaler certains procédés spéciaux.

1. La chloroformisation avec injection préalable sous la peau d'une solution contenant 1 milligramme de sulfate d'atropine et 1 centigramme de morphine.

2. Les méthodes d'anesthésie mixte.

Procédés intéressants à titre historique. Chloroforme avec éther, ou alcool, ou chloral, ou protoxyde d'azote.

Un seul est vanté par Hartmann; c'est celui où on débute par des inhalations de bromure d'éthyle, et, le début d'anesthésie obtenu, on continue par le chloroforme.

3. Enfin la chloroformisation obstétricale.

a) A doses chirurgicales.

b) A doses moins fortes, espacées; produisant l'insensibilité presque complète à la douleur sans perte absolue de connaissance. C'est la chloroformisation « à la Reine ».

Ce dernier procédé a été très attaqué, par Pajot en particulier.

D'une manière générale n'user de chloroforme qu'en cas d'intervention sérieuse, ou de douleurs extrêmes.

Dans certains cas cependant où le travail dure longtemps, la tête appuyant à la vulve sans progresser, parce que le segment inférieur de l'utérus est contracté, et que la femme craignant les douleurs ne pousse plus, quelques gouttes de chloroforme sont utiles et amèneront rapidement la terminaison du travail.

Accidents de la chloroformisation.

S'éviteront par l'emploi d'un chloroforme parfaitement pur; par l'administration convenable de l'anesthésique, enfin par la surveillance constante du malade.

Nous ne parlerons pas ici de la chute de la langue, des mucosités obstruant la bouche et parfois le larynx, des vomissements qui peuvent amener quelquefois l'asphyxie mécanique.

Il faut citer seulement :

La syncope cardiaque.

Au début : elle est laryngo-réflexe.

Plus tard : bulbaire.

Caractérisée par l'arrêt du pouls, du cœur, de la respiration, avec pâleur subite. Mort rapide.

La syncope respiratoire.

Avec cyanose, arrêt de la respiration, spasme glottique.

Traitement de ces accidents.

a) *Préventif.*

Par examen préalable des appareils circulatoire et

respiratoire; par la mise dans le décubitus dorsal absolu.

b) *Curatif.*

Tractions rythmées de la langue (Laborde). Titillation de la luette. Marteau de Mayor. Inhalations d'oxygène. Injections d'éther et caféine. Faradisation des nerfs phréniques. Respiration artificielle dès le début des accidents.

LE RECUEIL

DES

QUESTIONS D'EXTERNAT

PAR

UN GROUPE D'INTERNES

DES HÔPITAUX DE PARIS

Formera 40 fascicules in-8°, comprenant chacun cinq questions (Anatomie e pathologie.)

Il paraîtra un fascicule par semaine.

Tous les fascicules seront vendus séparément : **cinquante centimes.**

SOMMAIRE DES HUIT PREMIERS FASCICULES

Fascicule I. — ANATOMIE : **I. Artère sous-clavière. — II. Muscles pectoraux.** PATHOLOGIE : **I. Fractures de côtes et complications. — II. Signes du mal de pott. — III. Anesthésie chloroformique et ses accidents.**

Fascicule II.— ANATOMIE : **I. Diaphragme. — II. Espace intercostal. — Muscle psoas-iliaque.** PATHOLOGIE : **Ascite, paracentèse de l'abdomen. — II. Injections hypodermiques.**

Fascicule III.— ANATOMIE : **I. Os iliaque. — II. Muscles de la paroi antéro-latérale de l'abdomen.** PATHOLOGIE : **I. Symptômes et diagnostic des péritonites aigües. — II. Symptômes, diagnostic et complications de la rougeole. — III. Appareils plâtrés.**

Fascicule IV. — ANATOMIE : **I. Extrémité supérieure du fémur. — II. Canal inguinal. — III. Muscles pelvi-trochantériens.** PATHOLOGIE : **I. Symptômes et diagnostic de la coxalgie. — II. Examen clinique des urines.**

Fascicule V.— ANATOMIE : **I. Ligaments l'articulation coxo-fémorale. — Muscles fessiers.** PATHOLOGIE : **I. Etiologie, symptômes et diagnostic de phlegmatia alba dolens. — II. Furc cle. — III. Anesthésie locale.**

Fascicule VI. — ANATOMIE : **I. Musc adducteurs de la cuisse et leurs ner II. Triangle de Scarpa.—III. Articu tion du genou.** PATHOLOGIE : **I. Fr tures de l'extrémité supérieure fémur. — II. Epistaxis et traiteme**

Fascicule VII. — ANATOMIE : **I. Musc de la patte d'oie. — II. Artère fér rale et ses branches.** PATHOLOGI **I. Fractures de la rotule. — II. rices du membre inférieur et le complications. — III. Pansements tiseptiques.**

Fascicule VIII. — ANATOMIE : **I. Mu quadriceps fémoral. — II. Veines perficielles du membre inférieu III. Nerf sciatique.** PATHOLOGIE **Symptômes et diagnostic de la meur blanche du genou.— II. Si de la syphilis.**

SAINT-AMAND, CHER. — IMPRIMERIE SCIENTIFIQUE ET LITTÉRAIRE, BUSSIÈRE FRÈR

RECUEIL

DES

QUESTIONS D'EXTERNAT

PAR

UN GROUPE D'INTERNES

DES HOPITAUX DE PARIS

FASCICULE 2

PRIX : CINQUANTE CENTIMES

I. ANATOMIE. . . **Diaphragme.**
II. — . . . **Espace intercostal.**
III. — . . . **Muscle psoas-iliaque.**
I. PATHOLOGIE . **Ascite, paracentèse de l'abdomen.**
II. — . **Injections hypodermiques.**

PARIS

A. MALOINE, EDITEUR

23-25, RUE DE L'ÉCOLE-DE-MÉDECINE, 23-25

—

1899

SOUSCRIPTION

Pour recevoir régulièrement les fascicules du Recueil des Questions d'Externat, on peut souscrire aux conditions suivantes :

	Paris	Départements
Pour 20 fascicules	10 fr. »»	12 fr. »»
— 40 —	18 fr. »»	22 fr. »»

M. DIAPHRAGME

Définition.

Muscle aplati, séparant la cavité thoracique de la cavité abdominale, étendu de la colonne vertébrale en arrière au niveau des 1e et 2e v. lomb. jusqu'à l'appendice xyphoïde en avant et dans le sens transversal des six dernières côtes d'un côté aux six dernières côtes du côté opposé.

Forme.

Voûte convexe en haut.

Partie droite beaucoup plus convexe que la partie gauche.

Partie médiane plane par suite du poids du cœur qui y repose.

Varie suivant les modifications des pressions intra-abdominale ou thoracique, d'ordre physiologique ou pathologique.

Dimensions transversales beaucoup plus vastes que dimensions antéro-postérieures.

Point culminant de la convexité passe immédiatement au-dessus de l'extrémité sternale du 4e cartilage costal.

Description.

2 parties.

A. l'une centrale, aponévrotique.

Centre phrénique.

B. L'autre périphérique, musculaire, charnue.

A. Portion aponévrotique. Centre phrénique.

Forme.

Feuille de trèfle.

Foliole médiane, la plus large.

Foliole droite.
Foliole gauche, la plus petite.
Pédoncule : remplacé par une échancrure.

Echancrure du centre phrénique,

où aboutissent les fibres charnues des piliers.

A l'union de la foliole droite et de la foliole médiane : orifice de la veine cave.

Constitution.

Fibres aponévrotiques croisées en tous sens ; d'où comparaison fréquente avec la ligne blanche abdominale.

B. Portion charnue.

Insertions.

α. Périphériques.

1° *Postérieures.*

a). *Vertébrales.*

Piliers.

Pilier droit.

Naît du corps de la 2e et de la 3e v. lombaire et des disques inter-vertébraux, tendon du pilier se dirige en haut, en avant et un peu en dehors.

Donne naissance aux fibres charnues par les deux faces et par son bord externe.

Bord interne libre se recourbe en dedans et rejoint celui du côté opposé délimitant avec lui une arcade ogivale formant le contour antérieur et latéral d'un orifice dont la paroi postérieure est formée par les corps vertébraux de la 1re et 2e v. l. et où passe *l'aorte.*

Fibres charnues.

3 faisceaux.

Externes. — Gagnent le bord droit de l'échancrure phénique.

Moyennes.

Gagnent la partie moyenne de l'échancrure.

Internes.

Franchissent la ligne médiane et vont se jeter dans le pilier gauche.

Pilier gauche. — *Origine.* 2° V. lomb. Ménisques intervertébraux sus et sous-jacents.

Fibres charnues.

Internes.

Gagnent le pilier droit.

Moyennes.

Sommet de l'échancrure.

Externes.

Bord gauche de l'échancrure.

De l'union des deux piliers.

1° Par la convergence de leur tendon.

2° Par l'entrecroisement de leur faisceau interne.

Résulte 2 orifices : le postérieur déjà signalé pour l'aorte.

L'antérieur pour l'œsophage.

Le corps charnu de chacun des piliers présente un interstice celluleux se prolongeant quelquefois jusqu'à l'insertion vertébrale du pilier et divisant ce pilier en deux parties, si bien que dans ce cas-là il y a de chaque côté deux piliers pour ainsi dire.

Cet interstice celluleux livre passage au nerf *grand splanchnique.*

Un 2e interstice peut exister dans le même pilier le séparant en 3 piliers secondaires.

Ce deuxième interstice livre passage au cordon du N. *grand sympathique.*

Cet interstice peut ne pas exister et le grand sympathique passe soit par l'interstice du grand splanchnique, soit par un interstice situé en dehors du pilier entre lui et l'arcade du psoas.

b). *Arcade du psoas.*

Part du corps de la 2e v. lomb.

Aboutit à la face antérieure de l'apophyse transverse de la 1re vert. lombaire.

Courbe concave en arrière embrassant l'extrémité supérieure du psoas.

Fibres charnues naissent de son bord antérieur et se dirigent vers la partie postérieure des bords latéraux de l'échancrure.

c). *Arcade du carré des lombes.*

Part du sommet de l'apop., transverse de la première v. lombaire.

Aboutit au sommet de la 12e côte ; formée par un épaississement de l'aponévrose qui revêt la face antérieure du carré des lombes et qui est elle-même le feuillet antérieur de l'aponévrose postérieure du transverse de l'abdomen.

D'autres arcades semblables unissent les sommets des 12e et 11e côtes, puis des 11e et 10e côtes.

Fibres charnues partent du bord antérieur de ces arcades, vont à la partie postérieure des bords de l'échancrure.

Quelquefois les fibres charnues nées de l'arcade du carré des lombes manquent à la partie interne et il existe alors entre les plus internes d'entr'elles et celles nées de l'arcade du psoas, un interstice celluleux : *Hiatus costo lombaire de Farabeuf.*

2° *Antérieures ; sternales.*

Origine.

Partie inférieure de la face postérieure du sternum.

Terminaison.

Partie antérieure de la foliole médiane.

En général réunies en 2 petits faisceaux charnus séparés en dedans l'un de l'autre par du tissu cellulaire qui permet la communication entre la cavité thoracique et la cavité abdominale.

3° *Latérales ; costales.*

Origine.

Face interne des six dernières côtes par des languettes qui s'entrecroisent avec celles du transverse.

β. *Centrales.*

Au pourtour du *centre phrénique.*

Le centre phrénique semble formé de petits tendons réunissant les fibres musculaires d'un côté à celles de l'autre et faisant du diaphragme un amas de petits muscles digastriques.

Rapports.

ORIFICES DU DIAPHRAGME ET ORGANES LES TRAVERSANT.

Orifice de la veine cave.

Situation. — Entre foliole droite et foliole médiane.

Diamètre. — 3 cent.

Forme. — Quadrilatère à angles arrondis. Veine cave unie aux bords de l'orifice par du tissu fibreux.

Les bords de cet orifice envoient des tractus fibreux vers le péricarde, tractus fibreux qui accompagnent la veine : *Ligaments phréno-péricardiques latéraux de Teutleben.*

Orifice aortique.

Situation. — Entre le bord interne de chacun des piliers.

Diamètre. — Antro-postérieur 4 à 5 centimètres.
Transversal, 1 cent. 1/2.

Organes contenus.

Aorte.

Canal thoracique.

Quelquefois v. azygos. Petits N. splanchniques.

Orifice œsophagien.

Situation. — En avant de l'orifice aortique.

Forme. — Elliptique.

Contour entièrement musculaire formé par l'entrecroisement des faisceaux internes issus des piliers droit et gauche.

Organes contenus. — Œsophage.
N. Pneumogastriques.

Rapports de la face supérieure.

Partie périphérique se met en rapports par sa direction presque verticale avec la face interne des dernières côtes et m. intercostaux internes.

Elle s'applique à la cage thoracique dans une étendue plus considérable dans l'inspiration que dans l'expiration.

Entre elle et la paroi costale est un sillon plus ou moins profond logeant le cul de sac inférieur de la plèvre : *Sinus costo-diaphragmatique.*

Partie moyenne reste horizontale ; répond latéralement aux plèvres : plèvres diaphragmatiques ; et à la base des poumons.

Au milieu, péricarde intimement uni au diaphragme surtout en avant : *Ligament phréno-péricardique antérieur.*

Péricarde recouvre et même déborde légèrement toute la foliole médiane du centre phrénique.

Rapports de la face inférieure.

Péritoine pariétal la recouvre entièrement sauf au niveau du bord postérieur du foie.

Insertion du ligament suspenseur du foie, des ligaments gastro-phrénique et phréno-splénique et des replis phrénico-colique droit et gauche.

Par l'intermédiaire du péritoine.

A gauche. — Grave tubérosité de l'estomac, face externe de la rate.

A droite. — Face supérieure du foie ; au niveau du bord postérieur du foie entre les deux feuillets du ligament coronaire, le diaphragme est directe-

ment en contact avec le foie par l'intermédiaire de tissu cellulaire.

Sans-interposition du péritoine. — Le diaphragme est aussi en rapport.

— Avec la face postérieure des reins doublée de leur capsule adipeuse.

— Avec la face postérieure des capsules surrénales.

Les piliers sont en rapports par leur face postérieure avec la colonne vertébrale, par leur face antérieure avec :

La face postérieure de l'estomac dont elle est séparée par l'arrière-cavité des épiploons.

— Les vaisseaux spléniques.

— Le pancréas.

— La 3e portion du duodenum.

— L'origine des vaisseaux rénaux ; des vaisseaux spermatiques ou utéro-ovariens.

— Les ganglions semi-lunaires.

Action.

Inspiration.

Le diaphragme en se contractant augmente la capacité de la cage thoracique.

1° En modifiant sa propre courbure, la convexité devient moins prononcée et par conséquent le diamètre vertical du thorax en est augmenté.

2° En élevant les 6 dernières côtes.

Quand une côte s'élève, elle se porte nécessairement en dehors, agrandissant ainsi le diamètre transversal du thorax et elle repousse le sternum en avant agrandissant ainsi le diamètre antéro-postérieur (Sappey).

Irrigation.

Artères diaphragmatiques supérieures.

Branches des mammaires internes.

Artères diaphragmatiques inférieures.

Branches de l'aorte.

Innervations.

N. Phrénique.

Origine. — 3e, 4e, 5e branches antérieures du plexus cervical profond.

Trajet. — Croise la face antérieure du scalène antérieur descend verticalement auprès des vaisseaux mammaires internes, contourne à gauche la pointe du cœur, passe entre la péricarde et les plèvres médiastines.

Filets se ramifient à la face supérieure du diaphragme, puis d'autres à la face inférieure.

ESPACE INTERCOSTAL

Définition.

L'espace intercostal est l'espace situé entre deux côtes, l'une sus-jacente, l'autre sous-jacente, espace quadrilatère étendu depuis la colonne vertébrale jusqu'au bord latéral du sternum.

Cet espace est rempli par des muscles, du tissu cellulaire des vaisseaux et des nerfs.

Si l'on considère les uns après les autres les espaces intercostaux, on voit qu'ils ont tous à peu près une forme identique mais qu'ils varient dans leurs dimensions :

Le 3e est plus grand que le 2e qui est lui-même plus grand que le 1er. Les quatre derniers sont les plus étroits.

L'espace intercostal manque en avant au niveau des 8e, 9e, 10e côtes dont les cartilages s'unissent entre eux.

L'espace intercostal n'a pas la même largeur en arrière qu'en avant.

Il s'agrandit pendant l'inspiration et diminue pendant l'expiration.

Description.

Squelette.

En haut. — Bord inférieur de la côte sus-jacente.

Tranchant.

Gouttière dans la partie médiane.

En bas. — Bord supérieur de la côte sous-jacente.

Mousse.

En arrière. — Ligament transverso-costal supérieur étendu du bord supérieur du col de la côte au bord inférieur de l'apophyse transverse sus-jacente.

Dirigé de haut en bas et d'avant en arrière.

En avant. — Portion concave du sternum qui sépare deux articulations choudro-sternales.

CONTENU.

A. *Muscles intercostaux.*

α. — *Muscle intercostal externe.* — Etendu de la colonne vertébrale jusqu'au cartilage costal.

Insertions.

Supérieures. — Lèvre externe du bord inférieur de la côte supérieure.

Inférieur. — Lèvre externe du bord supérieur de la côte inférieure.

Fibres d'insertion alternativement charnues et aponévrotiques, dirigées de haut en bas et d'arrière en avant.

Rapports.

En dehors. — Aponévrose et tissu cellulaire : plus superficiellement.

Couche musculaire extrinsèque.

— Grand et petit pectoral.

— Grand dentelé.

— Grand dorsal.

— Grand droit antérieur.

— Couche aponévrotique.

Tissu cellulaire.

Peau.

En dedans.

Tissu cellulaire.

Paquet vasculo-nerveux de l'espace intercostal.

Muscle intercostal interne.

β. — *M. Intercostal interne.*

Étendu de l'angle des côtes en arrière jusqu'au sternum en avant.

Insertions (Souligoux).

Supérieures. — Doivent être étudiées en trois régions.

1° *Région postéro-latérale.*

Lèvre interne de la gouttière du bord inférieur de la côte sus-jacente.

2° *Région latérale.*

Deux lèvres de la gouttière costale (M. remplit presque complètement l'espace intercostal).

3° *Région antérieure.*

Bord inférieur de la côte et du cartilage (gouttière n'existant plus). Muscle devient de plus en plus superficiel.

Fibres tantôt musculaires, tantôt aponévrotiques.

Sont dirigées de haut en bas et d'avant en arrière.

Inférieures. — Bord supérieur de la côte sous-jacente.

Rapports.

En dehors. — Tissu cellulaire de l'espace intercostal (véritable aponévrose, dit Souligoux, séparant l'un de l'autre les deux muscles intercostaux).

Paquet vasculo-nerveux de l'espace (traverserait même les insertions supérieures du muscle dans sa partie médiane, d'après Souligoux).

Muscle intercostal externe.

En dedans. — Aponévrose d'épaisseur variable, plus épaisse en avant près du sternum et en arrière près de l'angle des côtes.

Tissu cellulaire sous-pleural.

Plèvre costale.

B. *Paquet vasculo-nerveux, vaisseaux et nerfs intercostaux.*

α. *Artères intercostales.*

Proviennent de trois origines.

a). *Artère intercostale postérieure ou aortique.*

Nombre. — 8 à 9.

Origine. — Aorte (portion thoracique).

Trajet. — *A droite ;* au-devant des corps vertébraux, derrière l'œsophage.

A droite et à gauche ; — S'in-

fléchissent de bas en haut, gagnent l'espace intercostal et s'y divisent.

1° Branche postérieure dorso-spinale (sort de l'espace).

2° Branche antérieure (véritable intercostale), chemine entre la plèvre pariétale et le M. intercostal externe, puis entre les 2 M. intercostaux, dans la gouttière de la côte supérieure entre les insertions du muscle intercostal interne sur le bord interne et sur le bord externe de cette gouttière (Souligoux).

S'anastomose avec l'intercostale antérieure fournie par l'A. mammaire interne.

Branches collatérales ; perforantes.

Déduction pathologique. — Pas de thoracentèse ni d'empyème dans la région postérieure où l'A. intercostale est oblique ; ponctionner et inciser le long du bord supérieur de la côte inférieure dans la région latérale.

b). *Artères intercostales supérieures.*

Proviennent de l'intercostale supérieure, branche de l'A. sous-clavière, destinée aux 2 premiers espaces intercostaux.

c). *Artères intercostales antérieures.*

Au nombre de deux pour chaque espace.

Origine. — A. mammaire interne.

Trajet. — Branche supérieure le long du bord inférieur de la côte sus-jacente.

Branche inférieure le long du bord supérieur de la côte sous-jacente.

Terminaison. — Branche supérieure s'anastomose avec branche supérieure de l'intercostale postérieure.

Branche inférieure s'anastomose avec branche inférieure de l'intercostale postérieure.

Rieffel décrit pour chaque espace intercostal un double cercle artériel.

L'un est le précédent formé par les artères

intercostales aortiques et antérieures anastomosées entre elles.

Le second est formé par des branches fournies à chaque espace intercostal par l'artère thoracique postérieure (pour les espaces supérieurs) par l'artère mammaire externe (pour les espaces inférieurs).

β. *Veines intercostales.*

2 veines accompagnent chaque artère intercostale.

Terminaison.

V. intercostales postérieures droites : dans la grande V. azygos.

V. Intercostales postérieures gauches :

Supérieures. — Dans la grande azygos.

Inférieures. — 5 à 6 dans la petite azygos qu'elles constituent.

V. intercostales supérieures :

A droite. — Grande azygos.

A gauche. — Grande azygos.

Quelquefois tronc veineux brachio-céphalique gauche.

V. Intercostales antérieures :

V. mammaires internes, qui vont elles-mêmes à la V. sous-clavière.

γ. *Nerfs intercostaux.*

Se divisent comme les artères au niveau du trou de conjugaison en branche antérieure ou costale, et branche postérieure ou rachidienne.

Branche antérieure accompagne l'artère intercostale et se place au-dessus d'elle.

Fournissent :

a). *N. Perforants latéraux.*

Se distribuent à la peau du thorax.

N. perforants des 2e et 3e N. intercostaux, vont à l'accessoire du N. brachial cutané interne.

b). *N. perforantes antérieurs.*

Téguments de la partie antérieure du thorax et de l'abdomen.

δ. *Vaisseaux lymphatiques.*

Accompagnent dans chaque espace les autres éléments du paquet vasculo-nerveux, se terminent dans des ganglions :

a). *Superficiels.*

Ganglion de l'aisselle.

Ganglion appendus le long de l'A. mammaire externe.

b). *Profonds.*

1° Antérieurs ; le long de l'A. mammaire interne.

2° Postérieurs ; pervertébraux contre la face antérieure des vertèbres dorsales.

3° Latéraux ; dans l'espace intercostal entre les deux muscles.

Rapports entre eux des différents éléments du paquet vasculo-nerveux.

Artère au-dessus du nerf, au-dessous de la veine.

Physiologie.

Action des intercostaux.

Différentes théories : les uns regardant l'intercostal externe comme inspirateur et l'interne comme expirateur et *vice versa.*

Ils semblent ne jouer que le rôle de paroi rigide, ce qui est prouvé par leur tendance, à la transformation aponévrotique.

MUSCLE PSOAS-ILIAQUE

Définition.

Groupe musculaire formé de deux corps charnus séparés à leur partie supérieure, unis à leur partie inférieure.

Le muscle psoas a son origine sur les parties latérales de la colonne lombaire. Le second, le muscle iliaque, a son origine dans la fosse iliaque interne. Tous les deux s'unissent vers la partie supérieure de la cuisse pour aboutir par un seul tendon au petit trochanter.

Insertions supérieures.

A. Muscle Grand Psoas.

(*Forme et situation*).

Allongé, fusiforme, va de la 12e vertèbre dorsale au petit trochanter. Occupe les parties latérales de la colonne lombaire, la partie interne de la fosse iliaque, le bord du détroit supérieur et passe au-devant de l'articulation de la hanche.

S'insère.

1° *Parties latérales du corps de la 12e vertèbre dorsale, des cinq vertèbres lombaires et des disques intervertébraux correspondant.*

Insertions sur les disques se font par des languettes aponévrotiques.

Insertions sur les corps vertébraux se font en haut et en bas, sur les bords supérieur et inférieur de chaque corps vertébral. Entre chacun de ces bords, les fibres charnues partent d'une arcade fibreuse convexe en dehors, donnant par son bord externe insertion à ces fibres du psoas et, par son bord interne, limitant avec la gouttière horizontale du corps vertébral un orifice par où passent les *vaisseaux lombaires* et les *rameaux d'union du grand sympathique.*

2° *Face antérieure et bord inférieur des apophyses costiformes des vertèbres lombaires* en dedans des languettes d'orifice du carré lombaire.

Ces languettes charnues s'unissant ensemble forment un second plan musculaire postérieur à celui formé par les fibres s'insèrant aux corps et disques vertébraux. Ces deux plans charnus sont séparés par un interstice rempli de tissu cellulaire où arrivent les nerfs formés par l'union des racines rachidiennes immédiatement après leur sortie du trou de conjugaison, c'est dans cet espace que ces nerfs se divisent et s'anastomosent pour former le plexus lombaire.

Direction du corps charnu.

En bas et en dehors, passe près de la ligne innominée séparant le grand et le petit bassin (détroit supérieur), et s'effile en un tendon large et plat, qui reçoit par sa face externe et sa face postérieure les fibres charnues du muscle iliaque avec lequel il s'engage sous l'arcade de Fallope.

B. Muscle iliaque.

(*Forme et situation*).

Large, triangulaire, rayonné, occupe la fosse iliaque dans sa totalité.

S'insère.

1° *Lèvre interne de la crête iliaque; ligament ilio-lombaire.*

2° *Fosse iliaque interne*, jusque sur la symphyse sacro-iliaque ; sur le sacrum ; sur la moitié postérieure de la ligne innominée.

Direction du corps charnu.

Fibres convergent et se rendent aux faces antérieures externe et interne du tendon du psoas.

D'après Poirier il existerait souvent un tendon terminal propre qui peut soit se confondre intimement avec le tendon du psoas, — tantôt lui être simplement parallèle et accolé faiblement jusqu'au petit trochanter.

Un faisceau musculaire est toujours nettement séparé du muscle iliaque. C'est un faisceau qui naît du bord antérieur de l'os iliaque, de l'épine iliaque antéro-supérieure à l'épine iliaque antéro-inférieure.

Trajet parallèle aux fibres externes de l'iliaque.

S'insère en bas sur le fémur à une fossette prétrochantinienne, entre le crural et le pectiné.

Insertions inférieures.

Tendon commun au psoas et au muscle iliaque, va s'insérer au *sommet du petit trochanter.*

Rapports.

Muscle psoas. Portion lombaire ;

Face antérieure.

— Arcade du diaphragme.

— Capsule adipeuse du rein et par son intermédiaire, face postérieure du rein.

A droite — colon ascendant.

A gauche — colon descendant.

— Uretère qui le croise obliquement ; vaisseaux spermatiques ou utéro-ovariens ; péritoine pariétal de la cavité abdominale.

Face postérieure.

— Muscles inter-transversaires et apophyses transverses.

— Muscle carré des lombes.

Dont le séparent.

» 12e n. intercostal.

» 12e a. intercostale et veines collatérales.

» Branches antérieures des artères lombaires.

Bord interne.

En haut-pilier du diaphragme.

Chaîne du sympathique lombaire.

A droite : V. cave inférieure.

Deuxième portion du duodénum.

Tête du pancréas.

A gauche : Aorte.
Quatrième portion du duodénum.

Muscle iliaque (Portion iliaque).

Face interne.

— Fascia iliaca.
— Tissu cellulaire sous-péritonéal.
— Péritoine.
— *A droite* : cœcum et appendice.
— *A gauche* : colon iliaque.

Face postérieure.

— Ligament ilio-lombaire.
— Symphyse sacro-iliaque.
— Os iliaque.

Bord externe.

Suit la crête iliaque et est contigu aux insertions du transverse.

Bord interne.

— A. iliaque primitive.
— A. iliaque externe.
— Uretère.
— Vaisseaux spermatiques ou utéro-ovariens, cheminant dans le tissu cellulaire sous-péritonéal.

Fait saillie dans le détroit supérieur qu'il rétrécit dans son diamètre transversal.

Portion crurale (les deux muscles étant réunis).

En avant. — Aponévrose fémorale.
— Tissu cellulaire sous-cutané.

En dedans:

Nerf crural.

Bandelette ilio-pectinée qui sépare le muscle de l'entonnoir fémorali-vasculaire.

Bord externe du pectiné.

Psoas-iliaque et pectiné forment une gouttière qui est le fond du triangle de Scarpa et où coulent les vaisseaux fémoraux.

En arrière. — Os iliaque, col du fémur.
— Articulation coxo-fémorale.

— Bourse séreuse entre le muscle et la capsule articulaire.

Cette bourse séreuse est divisée en deux moitiés quand il existe un tendon différent pour chacun des muscles psoas et iliaque.

Elle communique fréquemment avec la synoviale de l'articulation de la hanche.

En dehors. Tenseur du fascia lata ; couturier.

Rapports avec le plexus lombaire.

Plexus logé dans l'épaisseur du psoas entre les deux plans charnus par lesquels le muscle s'insère à la colonne vertébrale.

Les nerfs issus de ce plexus sont d'abord situés dans ce même interstice celluleux, puis en sortent en traversant le muscle, les uns en dehors, les autres en dedans.

En dehors. — Nerf grand abdomino-génital.

— Nerf petit abdomino-génital.

— Nerf fémoro-cutané. Au niveau du disque intervertébral entre la 3e et 4e vertèbre lombaire, croise ensuite la face interne du muscle iliaque.

— Nerf crural.

Passe dans l'interstice séparant le psoas de l'iliaque, puis franchit, en même temps que ces muscles réunis alors, l'arcade de Fallope, et étant appliqués à la face interne du corps charnu.

En dedans. — Nerf génito-crural.

Entre la 2e et 3e vertèbre lombaire.

— Nerf obturateur.

Passe à travers le psoas et en émerge au niveau du détroit supérieur pour suivre ensuite son bord interne.

Action.

a) *Point fixe sur la colonne et le bassin.*

1. *Flexion de la cuisse sur le bassin.*
2. *Rotation de dedans en dehors.*

Puissance du muscle augmentée par sa réflexion sur le col fémoral, ce qui rend sa direction pres-

que perpendiculaire au levier qu'il est destiné à mouvoir (fémur).

b) *Point fixe sur le fémur.*

1. *Par sa portion lombaire.*

Incline en avant la colonne vertébrale et le bassin.

En les faisant pencher d'un côté si un seul des muscles se contracte; directement en avant si les deux muscles psoas-iliaques se contractent à la fois.

2. *Par sa portion iliaque.*

Rotation du bassin portant la symphyse pubienne du côté opposé.

Innervation.

Psoas. — Rameaux intra-pelviens de crural.
Iliaque. — Rameaux issus du bord externe du crural.

Irrigation.

Artères lombaires.

MUSCLE PETIT PSOAS.

Un petit muscle, le petit psoas fait partie du groupe psoas-iliaque.

Forme. — Grêle, fusiforme.

Situation. — Au-devant du grand psoas.

Insertions :

Supérieures. — 12e vertèbre dorsale.

Disques qui l'unit à la 1re vertèbre lombaire.

Partie supérieure de la 1re vertèbre lombaire.

Passe dans l'arcade fibreuse du diaphragme, descend sur le côté interne du grand psoas.

Tendon descend au-devant du grand psoas.

Inférieures : En arrière de l'éminence ilio-pectinée sur la ligne innominée.

Tendon se confond avec le fascia iliaca.

ASCITE ET PARACENTÈSE ABDOMINALE

L'Ascite, hydropisie du péritoine, est constituée par l'épanchement de sérosité dans la cavité péritonéale.

Ce n'est pas une entité morbide, mais un symptôme.

Etiologie.

A. Ascite symptomatique.

1° *Causes mécaniques.*

a). *Par augmentation de pression dans le système porte.*

Pyléphlébite du tronc ou des radicules. Compression porte, ganglionnaire ou par une tumeur abdominale supérieure.

Cirrhose atrophique.

Cette dernière est une des causes fréquentes de l'ascite.

b). *Par augmentation de la pression veineuse générale.*

Toutes affections cardiaques surtout tricuspidienne et mitrale.

2° *Causes inflammatoires.*

Péritonites chroniques surtout cancéreuse, alcoolique, et principalement tuberculeuse. La forme ascitique de cette dernière est fréquente et marque en général le début de l'infection péritonéale.

3° *Causes générales.*

Cachexies. (Cancéreuse, paludéenne, etc).

Dyscrasies (mal de Bright.)

B. ascite essentielle, idiopathique.

Une grande partie des ascites était autrefois rangée sous cette dénomination.

Aujourd'hui l'ascite primitive, l'ascite *a frigore* tendent à disparaître de plus en plus des classifications, et le plus souvent c'est de l'ascite tuberculeuse.

Anatomie pathologique.

Ne pas insister ; dire seulement que :

a). *Liquide.* — En quantité variable, de quelques grammes à 40 litres. En général de 10 à 20 (ascite hépatique). Jaune citrin renfermant de l'albumine, de la cholestérine, et chez les tuberculeux de la tuberculine, parfois louche, hémorrhagique, chyleux.

b). *Séreuse péritonéale, épaissie, macérée, avec des fausses membranes souvent.*

c). *Muscles de l'abdomen atrophiés, distendus, pâtes.*

d). *Peau distendue avec des éraillures.*

Symptômes.

Nous prendrons comme type de description l'ascite considérable accompagnant la cirrhose atrophique alcoolique. Le type clinique est en effet très net ; il nous restera seulement à indiquer les autres formes.

A. Début.

Précédé des signes généraux de l'alcoolisme chronique (pituites, rêves, crampes, tremblement) et des petits signes de la cirrhose. (Douleur hépatique, dyspepsie, épistaxis, urines rares, riches en urée avec de l'urobiline, etc). Le début de l'ascite proprement dit est caractérisé par l'augmentation du volume du ventre. Le malade s'aperçoit que sa ceinture de pantalon devient trop étroite.

Il se plaint en même temps de troubles digestifs, de dyspnée légère. Le soir, ses membres inférieurs présentent un léger degré d'œdème.

B. Période d'état.

Examen du malade.

1° *Inspection.*

Ventre élargi, ballonné, saillant surtout sur les

parties latérales dans la position couchée. (Ventre de batracien).

Ombilic déplissé, retourné en doigt de gant s'il y a beaucoup de liquide. Vergetures de la peau.

Circulation veineuse, superficielle, exagérée, surtout de l'ombilic à l'appendice xiphoïde dans la forme que nous étudions.

Le liquide est mobile ; on le constatera en modifiant la position du malade, (décubitus latéral — station verticale).

2° *Palpation.*

Tuméfaction générale laissant une certaine sensation d'élasticité, souvent œdème de la peau.

En mettant largement une main sur la paroi latérale en percutant brusquement, avec l'autre main, le flanc opposé, on percevra une sensation spéciale à peu près pathognomonique ; la sensation de flot. (Il est important, pour ne pas confondre cette sensation avec les vibrations d'une paroi œdématiée, de faire interposer sur la ligne médiane la main du malade ou d'un assistant).

3° *Percussion.*

Tympanisme central péri-ombilical ; entouré d'une zone considérable de matité, en croissant dont l'échancrure est dirigée en haut.

Ceci dans le cas d'ascite moyenne. Si le liquide est très abondant, la matité sera générale, dépassera l'ombilic.

Dans d'autres cas au contraire presque pas de matité ; tympanisme énorme et il sera nécessaire de mettre le malade dans le décubitus latéral pour l'obtenir.

Mobilité du liqnide constatée également par la percussion.

4° *Auscultation.*

Transmisssion des bruits du cœur.

Parfois frottements (rare).

En même temps que ces signes, l'examen du

malade et son interrogatoire feront constater l'existence de :

Troubles respiratoires. (Dyspnée mécanique pouvant exiger la ponction).

Troubles digestifs divers.

Œdème des membres inférieurs, du scrotum, etc.

Urines rares, uratiques, avec urobiline.

Evolution.

Dans le cas de cirrhose atrophique où la guérison est plus qu'exceptionnelle, on sera obligé de pratiquer la ponction. En même temps que l'état général s'aggrave, les ponctions répétées affaibliront le malade, le déminéraliseront ; la mort surviendra plus ou moins rapidement.

C. Formes d'après l'étiologie.

Signalons seulement les grandes formes et les plus fréquentes.

a). *Ascite des hépatiques*, étudiée plus haut.

b). *Ascite dans la péritonite tuberculeuse.*

1° *Forme ascitique pure.* — C'est là qu'on range actuellement l'ascite idiopathique des jeunes filles de Cruveilhier.

2° *Ascite dans le début de la forme ordinaire fibro-caséeuse.* — Liquide peu abondant, pouvant se résorber en partie. Ascite cloisonnée ; plus tard coexistence de zones de matité et de sonorité entremêlées.

Circulation veineuse exagérée surtout dans la zone sous-ombilicale.

c). *Ascite des cardiaques.*

Précédée d'œdème des muscles inférieurs, accompagnée d'autres hydropisies. Résorbable par la digitale au début.

Diagnostic.

Il faudra différencier l'ascite de :

Œdème simple de la paroi.

Tympanisme par météorisme intestinal.

Rétention d'urine.

L'interrogatoire, le cathétérisme et même le simple examen de la tumeur saillante sus-pubienne suffiront.

Toutes les tumeurs abdominales, les kystes de l'ovaire en particulier. Mais là, la matité est plus médiane, à convexité supérieure, plus fixe.

L'ombilic n'est pas en doigt de gant retourné. Cependant il peut y avoir coexistence des deux affections.

Un examen abdominal complète la palpation combinée au toucher, l'étude du passé génital permettront en général la distinction de ces kystes, ainsi que des gros fibromes utérins.

Comme dernier diagnostic différentiel, la grossesse, simple, ou compliquée, d'hydramnios.

Traitement.

1° *De la cause.*

Inutile de le détailler, régime lacté chez tous, calomel et diurétique chez les hépatiques, diurétiques, digitale chez les cardiaques, etc.

2° *De l'épanchement.*

Repos, compression légère, et lorsque le liquide devient trop abondant, que le traitement causal n'agit pas, il faut l'évacuer et pratiquer la paracentèse abdominale.

Dans certains cas d'ascite par péritonite tuberculeuse, la laparotomie simple, avec lavage péritonéal donne des succès.

Paracentèse abdominale.

La ponction de la cavité abdominale peut être exploratrice (avec une seringue à injection hypodermique munie d'une longue aiguille) elle peut être évacuatrice.

Nous avons à considérer seulement ce dernier cas. Elle peut se faire de manières diverses.

a). *Avec un appareil aspirateur.* — (Potain ou Dieulafoy). C'est le procédé le plus sûr, mais plus lent.

b). *Avec le gros trocart classique.*

c). *Elle peut être accompagnée de lavage péritonéal.*

(Eau salée, eau stérilisée) ou d'injection de liquide modificateur, (eau iodée, etc).

Dans tous les cas, la ponction proprement dite s'effectue au même endroit et de la même façon.

Résumons-en rapidement les temps.

a). *Asepsie du Trocart.*

De l'opérateur.
De la peau de l'abdomen au point fixé.

b). *Lieu d'élection.*

Sur le milieu de la ligne joignant le pubis à l'ombilic (anglais).

Sur le milieu de la ligne joignant l'ombilic à l'épine iliaque antéro-supérieure (français) de préférence à gauche. Un peu plus haut chez la femme enceinte.

c). *Ponction.*

L'index gauche marque le point choisi. Le trocart saisi à pleine main dans la main droite, l'index allongé sur la canule laissant seulement 2 à 3 c. de libre, enduire la pointe d'huile phéniquée, appuyer légèrement la pointe du trocart sur la paroi, au contact de l'index gauche, et brusquement, d'un seul coup sec, enfoncer le trocart jusqu'à la limite marquée par l'index droit.

Retirer le poinçon en maintenant la canule, appliquer l'appareil aspirateur ou le simple tube de caoutchouc qui va se terminer dans un grand bocal gradué, placé au pied du lit.

Comme précautions utiles :

Le malade est couché sur le dos, et un peu incliné vers l'opérateur.

Un aide, de ses deux mains largement appliquées sur la paroi abdominale opposée, maintient le liquide en état de tension, et empêche la paroi de fuir sous le trocart.

d). *Ecoulement du liquide.*

Progressif et lent pour éviter la syncope, comprimer l'abdomen à la fin.

Savoir aussi que des fausses membranes viennent souvent faire clapet sur la canule et arrêtent momentanément ou définitivement l'écoulement du liquide.

e). *Retirer la canule, obturer la piqûre avec du collodion antiseptique.*

Ouate et bandage de corps un peu serré.

Cette petite opération faite avec tous les soins de propreté nécessaires est d'une parfaite innocuité. Les phlegmons de la paroi, l'infection de la cavité péritonéale ne doivent jamais se produire dans ces conditions.

Elle a le tort de n'être que palliative, et d'affaiblir le malade si elle se répète.

INJECTIONS HYPODERMIQUES

Définition, division.

La méthode consistait à ses débuts (Wood, Béhier, Courty) à introduire sous la peau, par injection, certains médicaments solubles, très actifs sous un petit volume et qui sont ainsi plus sûrement, plus facilement et rapidement absorbés que s'ils étaient ingérés d'une autre manière.

Cette définition est à l'heure actuelle trop restreinte. On doit en effet étudier sous ce titre :

a). *Injections hypodermiques proprement dites, type : morphine, éther, etc.*

b). *Injections de sérums antitoxiques et d'extraits d'organes.*

c). *Injections de solutions salines dites « sérum artificiel. »*

Solutions et liquides employés le plus fréquemment.

1° *Solutions médicamenteuses et doses moyennes.* — Sels de morphine (1 centigramme), de caféine (25 centigrammes), de quinine (50 centigrammes), de cocaïne (2 à 5 centigrammes), ergotine (50 centigrammes), antipyrine (50 centigrammes), éther.

Sels mercuriels solubles ou insolubles.

Comme véhicule on se servira d'eau distillée et stérilisée, d'eau de laurier cerise, de glycérine, d'huile stérilisée, etc.

Le volume injecté sera le plus souvent très-petit, cependant Burlureaux et Gimbert ont injecté jusqu'à 60 grammes d'huile créosotée.

Citer enfin les injections d'une solution aqueuse de bleu de méthylène à 1 p. 20, utilisées pour le diagnostic de la perméabilité rénale (Achard et Castaigne).

2° *Sérums antitoxiques et extraits d'organes.*

a). *Sérums antitoxiques.*

Antidiphthérique de Roux 5 à 30 grammes.
Antitétanique.
Antistreptococcique.

b). *Extraits d'organes.*

De testicule (Brown-Sequardt) de corps thyroïde, etc.

Citer ici le liquide antirabique (émulsion de moëlle rabique de lapin dans du bouillon stérilisé).

3° *Solutions salines, sérum artificiel.*

Citer les plus employées.

a). *Sérum Chéron.*

b). *Serum Hayem.*

c). *Et surtout l'eau salée simple.*

Eau stérilisée, 1 000; chlorure de sodium, 7 à 10 grammes,

Instruments.

En faire une très rapide description.

1° *Seringues diverses de petite capacité.* — L'ancien type créé par Pravaz a cédé la place à d'autres faciles à démontrer et à aseptiser et dont les deux premiers modèles sont la seringue de Strauss-Collin et de Debove-Galante.

2° *Seringue de capacité plus considérable.*

Seringue de Roux avec tube flexible entre la seringue et l'aiguille (type des seringues à sérum antitoxique). Appareil de Burlureaux pour l'huile créosotée.

3° *Seringues ou appareils,* pour injections d'eau salée; chez l'enfant, la seringue de Roux de 20 centimètres-cubes peut servir.

Chez l'adulte, appareils multiples.

Ballon en verre avec siphon, ou soufflerie de Richardson.

Bock, entonnoir, etc., reliés à une aiguille longue et grosse (n° 2 de l'appareil Potain) par un tube de caoutchouc.

Manuel opératoire.

1° *Asepsie.*

a). *Des instruments.*

Ébullition ou stérilisation.

Asepsie des aiguilles en particulier.

Le flambage est excellent, mais altère celles qui ne sont pas en platine iridié.

b). *Des solutions.*

c). *De l'opérateur.*

d). *Du lieu d'injection* (*lavage au savon, éther, sublimé*).

2° *Lieu d'élection de l'injection.*

De préférence dans les régions où le tissu cellulaire est lâche.

Face externe des cuisses.

Partie antéro-latérale de l'abdomen (sérum antidiphthérique).

Sillon rétro-trochantérien de Smirnoff-Deltoïde.

Région axillaire en dedans.

3° *Injection proprement dite.*

a). *Prendre pour type de description l'injection de chlorhydrate de morphine.*

1° Charger la seringue, chasser les bulles d'air.

2° Enfoncer l'aiguille, seule, ou montée sur la seringue.

Si le second procédé est plus commode, le premier est plus sûr et évite de pousser l'injection dans un vaisseau.

On fait un pli à la peau et on enfonce parallèlement.

3° Injection lente et progressive, le corps de la seringue tenu entre le pouce et les trois derniers doigts, l'index pressant sur le piston.

4° Retirer l'aiguille en mettant l'index de l'autre main sur la piqûre.

Ouate ou collodion.

b). *Pour certaines substances*, on préfère actuellement l'injection parenchymateuse (éther), enfoncer l'aiguille comme une épingle sur une pelote.

c). *Inversement*, les injections de cocaïne doivent être plutôt intra-dermiques, l'aiguille cheminant peu à peu.

d). *Les injections de sérums antitoxiques* et de liquides organiques ne présentent rien de spécial.

e). *Injections d'eau salée.*

Il est impossible d'insister ici. Dire seulement que :

a). *C'est un des modes*, du lavage du sang, méthode d'urgence, employée dans les grandes hémorrhagies, les intoxications, les infections.

Mode plus simple que l'injection intra-veineuse.

b). *Insister sur l'asepsie parfaite*, ne pas injecter plus de 300 grammes à la même place. Il se forme une boule d'œdème qui disparaît en une heure, spontanément ou par un massage léger.

Accidents et complications.

a). *Locaux.*

1° *Immédiats.*

Lésions vasculaires (intoxication).

Lésions nerveuses (paralysies).

2° *Tardifs.*

Inflammatoires (Induration, lymphangite, abcès, gangrène).

Par germes septiques du liquide ou des instruments.

Par prédisposition du sujet (diabète, morphinomanes).

Phénomènes utilisés en thérapeutique parfois (méthode substitutive de Luton, abcès fixateurs dans la pneumonie, Fochier, de Lyon).

b). *Généraux.*

Intoxication, par dose trop forte.

Intoxication, par susceptibilité spéciale du sujet.

Intoxication, facilitée par imperméabilité rénale.

Citer enfin les accidents spéciaux au sérum antidiphthérique (urticaire, érythèmes, gonflements articulaires).

LE RECUEIL

DES

QUESTIONS D'EXTERNAT

PAR

UN GROUPE D'INTERNES

DES HÔPITAUX DE PARIS

Formera 40 fascicules in-8°, comprenant chacun cinq questions (Anatomie et pathologie.)

Il paraîtra un fascicule par semaine.

Tous les fascicules seront vendus séparément : **cinquante centimes.**

SOMMAIRE DES HUIT PREMIERS FASCICULES

Fascicule I. — ANATOMIE : **I. Artère sous-clavière. — II. Muscles pectoraux.** PATHOLOGIE : **I. Fractures de côtes et complications. — II. Signes du mal de pott. — III. Anesthésie chloroformique et ses accidents.**

Fascicule II. — ANATOMIE : **I. Diaphragme. — II. Espace intercostal. — Muscle psoas-iliaque.** PATHOLOGIE : **Ascite, paracentèse de l'abdomen. — II. Injections hypodermiques.**

Fascicule III. — ANATOMIE : **I. Os iliaque. — II. Muscles de la paroi antéro-latérale de l'abdomen.** PATHOLOGIE : **I. Symptômes et diagnostic des péritonites aigües. — II. Symptômes, diagnostic et complications de la rougeole. — III. Appareils plâtrés.**

Fascicule IV. — ANATOMIE : **I. Extrémité supérieure du fémur. — II. Canal inguinal. — III. Muscles pelvi-trochantériens.** PATHOLOGIE : **I. Symptômes et diagnostic de la coxalgie. — II. Examen clinique des urines.**

Fascicule V. — ANATOMIE : **I. Ligaments de l'articulation coxo-fémorale. — II Muscles fessiers.** PATHOLOGIE : **I. Etiologie, symptômes et diagnostic de la phlegmatia alba dolens. — II Furoncle. — III. Anesthésie locale.**

Fascicule VI. — ANATOMIE : **I. Muscles adducteurs de la cuisse et leurs nerfs. II. Triangle de Scarpa. — III. Articulation du genou.** PATHOLOGIE : **I. Fractures de l'extrémité supérieure du fémur. — II. Epistaxis et traitement**

Fascicule VII. — ANATOMIE : **I. Muscle de la patte d'oie. — II. Artère fémorale et ses branches.** PATHOLOGIE : **I Fractures de la rotule. — II. Varices du membre inférieur et leurs complications. — III. Pansements antiseptiques.**

Fascicule VIII. — ANATOMIE : **I Muscle quadriceps fémoral. — II. Veines superficielles du membre inférieur. — III. Nerf sciatique.** PATHOLOGIE : **I Symptômes et diagnostic de la tumeur blanche du genou. — II. Signes de la syphilis.**

SAINT-AMAND, CHER. — IMPRIMERIE SCIENTIFIQUE ET LITTÉRAIRE, BUSSIÈRE FRÈRES.

RECUEIL

DES

ESTIONS D'EXTERNAT

PAR

UN GROUPE D'INTERNES

DES HOPITAUX DE PARIS

FASCICULE 3

PRIX : CINQUANTE CENTIMES

I.	Anatomie. . .	**Os iliaque.**
II.	— . . .	**Muscles de la paroi antéro-latérale de l'abdomen.**
I.	Pathologie .	**Symptomes et diagnostic des péritonites aigües.**
II.	— .	**Symptomes, diagnostie et complications de la rougeole.**
III.	— .	**Appareils plâtrés.**

PARIS

A. MALOINE, EDITEUR

23-25, RUE DE L'ÉCOLE-DE-MÉDECINE, 23-25

1899

SOUSCRIPTION

Pour recevoir régulièrement les fascicules du Recueil des **Questions d'Externat**, on peut souscrire aux conditions suivantes :

	Paris	Départements
Pour **20** fascicules	**10** fr. »»	**12** fr. »»
— **40** —	**18** fr. »»	**22** fr. »»

OS ILIAQUE

Définition.

Constitue à lui seul la ceinture pelvienne en s'unissant en arrière au sacrum et en avant à l'os iliaque du côté opposé.

— Unit les membres inférieurs au tronc.

— Délimite avec celui du côté opposé et le sacrum une cavité : *le bassin.*

Forme.

Volumineux, plat. Comparé à un sablier, à une hélice ayant deux ailes qui, réunies par leur sommet, sont orientées dans des plans rigoureusement perpendiculaires l'un à l'autre (Poirier).

— Aile supérieure complètement pleine.

— Aile inférieure présentant un large trou de forme presque triangulaire.

A l'union des deux ailes, une cavité hémisphérique : *cavité cotyloïde.*

Aile supérieure : *ilion.*

Aile inférieure : formée de deux pièces qui se soudent plus tard.

α) En haut et en avant : *pubis.*

β) En bas et en arrière : *ischion.*

L'os considéré dans son ensemble présente :

— Une face externe; une face interne ;

— Un bord supérieur ; un bord inférieur ;

— Un bord antérieur; un bord postérieur.

Description.

Face externe.

1. *Face externe de l'ilion*; *fosse iliaque externe.*

Regarde en arrière et en dehors.

— Triangulaire, excavée dans 1/3 moyen, convexe en avant et en arrière.

Deux lignes courbes superposées : *lignes demi-circulaires.*

a) *Ligne demi-circulaire antérieure*; va de l'épine iliaque antéro-supérieure au milieu d'une grande échancrure du bord postérieur : *grande échancrure sciatique.*

b) *Ligne demi-circulaire postérieure*; va de l'union du 1/4 postérieur avec les 3/4 antérieurs du bord supérieur jusqu'à la partie supérieure de la *grande échancrure sciatique.*

La surface osseuse comprise :

Au-dessous de la ligne demi-circulaire antérieure.

— Donne insertion au *petit fessier.*

— Présente près de la partie inférieure de l'ilion, près de la cavité cotyloïde, une gouttière où est logé le *tendon réfléchi du M. droit antérieur de la cuisse.* — A l'extrémité postérieure de cette gouttière, rugosités où s'insère ce tendon.

— Trou nourricier.

Entre les deux lignes demi-circulaires

— Donne insertion au *moyen fessier.*

En arrière de la ligne demi-circulaire postérieure.

— Donne insertion au *grand fessier* et à des *ligaments.*

Au point où l'aile supérieure de l'hélice s'unit à l'aile inférieure, c'est-à-dire au point même où se soudent entre elles les trois parties qui forment primitivement l'os iliaque, est *la cavité cotyloïde.*

— Forme hémisphérique ; regarde en avant, en dehors et en bas.

— Loge sur le vivant la tête du fémur.

— Diamètre : 6 centimètres.

— *Pourtour tranchant* : sourcil cotyloïdien; 3 échancrures aux points d'union des 3 os primordiaux.

α) Entre l'ilion et le pubis.

β) Entre l'ilion et l'ischion.

γ) Entre l'ischion et le pubis le plus grand des trois : *ischio-pubienne* placée immédiatement au-dessus du trou ischio-pubien dont est creusée l'aile inférieure.

— Fond, irrégulier, trous vasculaires : *arrière-fond.*

Entre le fond et le rebord tranchant est une *surface articulaire,* lisse, en forme de croissant entourant l'arrière-fond. Ce croissant se termine par ses deux cornes en haut et en bas de l'échancrure ischio-pubienne.

— Sous la corne postérieure, gouttière.

2. *Face externe de l'aile inférieure*; regarde en bas, en dehors et en avant.

α) Pourtour du trou ischio-pubien.

A. En haut et en avant : *pubis.*

a) *Corps du pubis* : partie la plus voisine de la cavité cotyloïde qu'elle contribue à former.

b) *Branche horizontale* : continue en dedans le corps du pubis ; prismatique et triangulaire.

Faces : Une face antérieure faisant partie du bord antérieur de l'os.

Une face inférieure échancrée par la *gouttière souspubienne* transformée en canal sur le vivant par la *membrane obturatrice.*

Une face postérieure.

Bords. — Un bord supérieur : *crête pectinéale.*

Un bord inférieur partant de la corne antérieure de la surface articulaire de la cavité cotyloïde pour aboutir en dedans à une saillie : *épine pubienne.*

Un bord postérieur tranchant répondant au pourtour du trou sous-pubien et échancré par *la gouttière sous-pubienne.*

c) En dedans, branche horizontale aboutit à une surface élargie : *angle du pubis.*

— Regarde en bas et en dehors.

— Insertion des muscles :

— Premier et deuxième adducteurs.
— Obturateur externe.

a) Puis le pubis se continue par une branche dirigée en bas, en arrière et en dehors : *branche descendante du pubis*, s'unissant à la branche ascendante de l'ischion pour former la branche ischio-pubienne.

Insertion du troisième adducteur.
— de l'obturateur externe.

B. En bas et en arrière : *ischion.*

a) *Corps de l'ischion.* — Forme le segment postéro-inférieur de la cavité cotyloïde.

b) Se continue en bas, en dedans et en arrière par la *branche descendante de l'ischion*, séparé de la corne inférieure de la surface articulaire de la cavité cotyloïde par une gouttière ne donnant passage à aucun organe.

c) Cette branche se continue elle-même par une nouvelle branche dirigée en haut, en avant et en dedans, mais très légèrement, presque horizontale : *branche ascendante de l'ischion*, se soudant avec la branche descendante du pubis : *branche ischio-pubienne.*

d) A l'union de la branche descendante et de la branche ascendante, ischion se renfle : *tubérosité ischiatique*, surtout visible sur le bord postérieur de l'os, regardant en arrière et en dehors : par sa surface externe donne insertion au grand adducteur et au carré crural.

Le *trou sous-pubien* est donc limité par les différentes branches du pubis et de l'ischion. Le bord que ces branches présentent pour sa limite est tranchant. Sur ce bord s'insère la *membrane obturatrice* qui comble le trou sous-pubien et le dédouble dans sa moitié supérieure pour former le *canal sous-pubien* en fermant en bas la *gouttière sous-pubienne* :

Passage des *vaisseaux et nerfs obturateurs.*

Face interne. — Concave dans son ensemble. Divisée en deux parties : l'une supérieure : *fosse iliaque in-*

terne; l'autre inférieure qui appartient au petit bassin, par une ligne mousse en arrière, tranchante en avant où elle forme le bord supérieur déjà signalé de la branche horizontale du pubis.

Cette ligne est la *ligne innominée.*

A. Fosse iliaque interne.

Large, triangulaire, peu profonde.

— Insertion du muscle iliaque.

— Trou nourricier.

En arrière.

Facette auriculaire s'articulant avec le sacrum.

Tubérosité iliaque, lieu d'insertion des ligaments qui réunissent le sacrum à l'os iliaque.

B. Au-dessous de la ligne innominée.

1. Surface quadrilatère répondant à l'arrière-fond de la cavité cotyloïde : *acétabulum*; insertion du muscle *obturateur interne.*

2. En arrière de cette surface : gouttière des vaisseaux fessiers.

3. En avant de la surface quadrilatère : trou sous-pubien circonscrit comme sur la face externe par les branches du pubis et de l'ischion.

— La face postérieure de ces branches donne insertion au muscle obturateur interne.

Bord supérieur : crête iliaque.

Forme : *s* italique ; convexe, rugueux ; épaississement au sommet des deux courbures de l'*s*.

Description.

Commence en avant à *l'épine iliaque antéro-supérieure.*

Insertion du *couturier*, du *tenseur du fascia lata.*

Finit en arrière à *l'épine iliaque postéro-supérieure.* Sur son trajet 2 lèvres, un interstice.

Lèvre externe. — Insertion : Grand oblique, grand dorsal, bandelette aponévrotique de Maissiat.

Lèvre interne. — Insertion : Transverse ; ligament ilio-lombaire.

Interstice. — Insertion : Petit oblique, carré des lombes.

Bord inférieur.

S'étend de l'angle du pubis à la tubérosité de l'ischion.

S'articule en avant avec celui du côté opposé : *surface symphysaire* : ovalaire.

Plus en arrière. — Insertions : corps caverneux ; muscle ischio-caverneux ; muscle transverse du périnée ; muscle droit interne.

Bord antérieur.

Forme : vaste échancrure allant de l'épine iliaque antéro-supérieure à l'épine pubienne de l'angle du pubis.

Description (de haut en bas) :

— Epine iliaque antéro-supérieure.

— Echancrure.

Nerf *fémoro-cutané.*

— Epine iliaque antéro-inférieure.

Insertion : tendon direct du muscle droit antérieur de la cuisse.

— Gouttière. Passage du psoas-iliaque.

— Eminence ilio-pubienne.

— Puis bord antérieur est formée par la face antérieure de la branche horizontale du pubis.

Insertion : muscle pectiné.

— Terminaison à *l'épine pubienne.*

Entre l'épine et l'angle du pubis : insertion : muscle grand droit de l'abdomen.

Bord postérieur.

Forme concave.

S'étend de l'épine iliaque postéro-supérieure à la tubérosité ischiatique.

Description (De haut en bas).

— Epine iliaque postéro-supérieure.

— Echancrure.
— Epine iliaque postéro-inférieure.
— Grande échancrure sciatique.
Passage de :
Muscle pyramidal.
Vaisseaux fessiers.
Vaisseaux et nerf honteux internes.
Nerfs grand et petit sciatiques.
Vaisseaux ischiatiques.

— Epine sciatique.
Insertion : petit ligament sacro-sciatique.
— Petite échancrure sciatique.
Passage du tendon de l'obturateur interne.
desvaisseaux et nerfs honteux internes.
Insertion des jumeaux.

— Tubérosité de l'ischion.
Insertion. — Longue portion du biceps crural.
— Demi-membraneux.
— Demi-tendineux.
— Grand ligament sacro-sciatique.

Ossification.

12 points d'ossification.

3 primitifs : Ilion.
Ischion.
Pubis.

9 complémentaires : 3 dans l'arrière-fond de la cavité cotyloïde ; 1 crête iliaque ; 1 épine iliaque antéro-inférieure ; 2 épine pubienne et angle du pubis ; 1 épine sciatique ; 1 tubérosité ischiatique.

MUSCLES DE LA PAROI ANTÉRO-LATÉRALE DE L'ABDOMEN

Définition.

Ces muscles sont au nombre de cinq.

Les uns occupent franchement la paroi-latérale de l'abdomen et se continuent simplement par leurs aponévroses en arrière et en avant, engainant ainsi des muscles postérieurs tels que le carré des lombes et la masse sacrolombaire ou des muscles antérieurs, le grand droit et le pyramidal.

Les autres occupent franchement la région antérieure, ce sont le grand droit antérieur et le pyramidal.

Descriptions.

A. Muscle grand oblique.

Forme. — Muscle large, aplati, charnu dans la partie postéro-supérieure, aponévrotique dans la partie postéro-inférieure.

Situation. — Corps charnu : Parties latérales de la cage thoracique ; parties latérales de la paroi abdominale.

Portion aponévrotique : Partie antérieure de la paroi abdominale jusqu'à la ligne médiane.

Insertions supérieures. — *7 ou 8 dernières côtes* par autant de digitations qui s'entrecroisent avec celles du grand dentelé ou du grand dorsal.

Chaque digitation naît du bord inférieur de la côte correspondante par une ligne courbe à concavité supérieure, concavité où vient se loger une digitation du grand dentelé pour les cinq côtes supérieures, une digitation du grand dorsal pour les côtes inférieures.

Ces digitations du grand oblique s'étagent les

unes sur les autres, formant dans leur ensemble par leur extrémité postérieure une ligne oblique en bas et en arrière.

Fibres se dirigent.

Les supérieures presque horizontalement en dedans.

Les inférieures presque verticalement en bas sur la crête iliaque.

Insertions inférieures.

a). Par l'intermédiaire de la vaste *aponévrose du grand oblique* où la majeure partie de ces fibres charnues vient aboutir.

Aponévrose du grand oblique.

Cette aponévrose reçoit en dehors la terminaison des fibres charnues. Ce corps charnu se termine en effet en avant par une ligne verticale parallèle au bord externe du grand droit et en bas par une ligne horizontale qui part du tiers moyen de la crête iliaque et aboutit en avant à la ligne verticale précédente, formant avec elle un angle droit.

Cet angle droit forme la limite externe de l'aponévrose du grand oblique.

Les fibres aponévrotiques continuent la direction des fibres musculaires.

Fibres supérieures, naissant de tout le côté vertical de l'angle droit, sont dirigées horizontalement, en dedans, passent *au-devant du M. grand droit*, formant la paroi antérieure de sa gaîne et aboutissent à la ligne blanche où elles s'entrecroisent avec celles du côté opposé.

Fibres moyennes, nées du sommet de l'angle se dirigent vers l'épine du pubis et la symphyse pubienne ; entre deux de leur faisceaux est ménagé un orifice, *orifice cutané du canal inguinal* de forme triangulaire à angles arrondis. Les faisceaux qui le limitent portent le nom de :

— En haut : *pilier supérieur* ;

— En bas : *pilier inférieur.*

Fibres inférieures. — Nées de la ligne horizontale, vient à la lèvre externe de la crête iliaque, à l'épine iliaque antéro-supérieure et de celle-ci à l'épine et à la symphyse en formant une bandelette tendue entre ces épines : *arcade de Fallope.* Cette arcade est formée par les fibres aponévrotiques elles-mêmes qui s'enroulent en spirale autour d'un axe fictif, de haut en bas, de dehors en dedans et d'avant en arrière, formant ainsi à la face supérieure de la bandelette une gouttière qui est la paroi inférieure du canal inguinal.

b) Quelques fibres charnues du grand oblique, les plus postéro-inférieures nées des dixième, onzième, douzième côtes descendent verticalement en bas et se terminent, sans l'intermédiaire de l'aponévrose, *à la lèvre externe de la moitié postérieure de la crête iliaque.*

Rapports.

Face superficielle.

— Aponévrose d'enveloppe du muscle.
— Tissu cellulaire sous-cutané.
— Artère sous-cutanée abdominale, ses ramifications et ses veines adjacentes.
— En haut : grand pectoral.
— En bas et en arrière : grand dorsal.
— Peau.

Face profonde.

— Feuillet profond de l'aponévrose d'enveloppe.
— Tissu cellulaire.
— Branches des *nerfs abdomino-génitaux.*
— Muscle petit oblique.
— En haut : derniers espaces intercostaux ; côtes et muscles.

Bord postérieur.

— Muscle grand dorsal.

Le grand oblique en dehors, le grand dorsal en dedans, la crête iliaque en bas, limitent *le triangle*

de J.-L. Petit à la partie inférieure de la région lombaire.

Bord antérieur.

Ligne blanche.

Angle inférieur et antérieur.

— Canal inguinal qu'il contribue à former (orifice cutané, paroi inférieure).

— Contenu du canal inguinal, cordon chez l'homme, et conduit vagino-péritonéal ; ligament rond chez la femme, et canal de Nück.

B. Muscle petit oblique.

Situation. — Parties latérales de la paroi abdominale.

Forme. — Aplati. Une portion charnue postéro-inférieure. Une portion aponévrotique antérieure.

Insertions.

Postéro-inférieures

— Versant externe de la crête iliaque dans ses 3/4 antérieurs.

— Quelques fibres partent en arrière d'un feuillet aponévrotique intimement confondu avec l'aponévrose du grand dorsal.

— Quelques fibres viennent du 1/4 externe de la face supérieure de l'arcade de Fallope.

Antéro-supérieures.

Fibres charnues irradiant en éventail.

1. Les postérieures montent verticalement en haut et s'insèrent par trois digitations aux *trois dernières côtes* (extrémité antérieure de la douxième côte, bord inférieur des onzième et dixième cartilages costaux.

2. Fibres moyennes, nées de la partie antérieure de la crête iliaque et de l'épine iliaque antéro-supérieure, se rapprochent de plus en plus de l'horizontale à mesure qu'elles deviennent plus antérieures. Elles se terminent sur *l'aponévrose du petit oblique.*

Aponévrose du petit oblique occupe la partie antérieure de la paroi.

Près du bord externe du grand droit elle se divise en deux feuillets.

α. *Antérieur* : passe sur la face antérieure du grand droit.

β. *Postérieur* : passe sur la partie postérieure du grand droit dans ses 3/4 supérieurs.

Dans le 1/4 inférieur il n'existe qu'une seule lame aponévrotique qui passe en avant du grand droit.

Sur le bord interne du grand droit, les deux feuillets se reconstituent et l'aponévrose du petit oblique contribue, avec celle du grand oblique et du transverse, à former la *ligne blanche*.

3. *Fibres inférieures*, nées du 1/4 externe de l'arcade crurale se recourbent en bas, formant une courbe concave en bas et en dehors, accompagnent le cordon inguinal en formant des anses descendant jusqu'au niveau de l'orifice cutané du canal inguinal : *premières anses du cremaster externe*. Elles remontent ensuite s'insérer sur l'épine pubienne.

C. Muscle transverse de l'abdomen.

Situation. — Partie latérale de la paroi abdominale sous-jacent au petit oblique.

Forme. — Large, mince, contourné en demi-cylindre autour de la paroi latérale de l'abdomen.

Une partie charnue intermédiaire de forme trapézoïde à petite base postérieure et grande base antérieure.

Deux parties aponévrotiques, l'une postérieure, l'autre antérieure.

a). *Portion charnue*.

Insertions.

Supérieures. — Face interne de la portion cartilagineuse des *six dernières côtes*.

Par six digitations s'entrecroisant avec celles du diaphragme.

Inférieures. — *Lèvre interne de la crête iliaque* dans sa partie antérieure.

— 1/3 *externe de l'arcade crurale* en arrière du petit oblique.

Corps charnu se continu en arrière par sa petite base avec l'aponévrose postérieure.

b). *Aponévrose postérieure du transverse.* — Divisée en 3 feuillets d'après les classiques.

α. Feuillet postérieur, allant s'insérer au sommet *des apophyses épineuses* des vertèbres lombaires.

β. Feuillet moyen, allant s'insérer au sommet *des apophyses transverses* des vertèbres lombaires.

γ. Feuillet antérieur, allant s'insérer à la *base des apophyses transverses.*

Entre le feuillet postérieur et le feuillet moyen, loge remplie par les *muscles de la masse sacro-lombaire.*

Entre les feuillets moyen et antérieur, loge remplie par le *muscle carré des lombes.*

Cette trifurcation est niée par Poirier qui ne reconnaît qu'un seul feuillet allant s'insérer au sommet des apophyses transverses.

En avant le corps charnu se termine par sa grande base sur l'aponévrose antérieure.

c). *Aponévrose antérieure du transverse.* — Formée d'une demi-ellipse, convexe en dehors, rectiligne en dedans où son bord correspond à la ligne blanche, passe dans ses 3/4 supérieurs derrière le grand droit dont elle contribue à former en arrière la gaîne.

Dans son 1/4 inférieur passe en avant du grand droit de même que l'aponévrose du petit oblique.

Les 3/4 supérieurs sont limités en bas par un bord concave : *arcade de Douglas.*

Une partie du 1/4 inférieur s'unit à quelques faisceaux de l'aponévrose d'insertion du petit oblique, pour former le *tendon conjoint* des auteurs anglais, qui va s'insérer sur la crête pectinéale.

Rapports.

Face superficielle.

— Feuillet superficiel de l'aponévrose d'enveloppe.

— Rameaux des vaisseaux circonflexes.
— M. petit oblique.
— M. grand oblique.
— Peau et tissu cellulaire.

Face profonde.

— Feuillet profond de l'aponévrose d'enveloppe : *fascia transversalis.*
— Péritoine.

D. Muscle grand droit de l'abdomen.

Situation. — Partie antérieure et médiane de la paroi abdominale, sur le côté de la ligne blanche; étendu de la partie antérieure et inférieure du thorax jusqu'au pubis.

Forme. — Allongé, aplati d'avant en arrière plus large en haut qu'en bas.

Insertions.

Supérieures.

1. Par une large languette à *l'extrémité de la cinquième côte* et au bord inférieur de la moitié externe de son cartilage.
2. Languette plus petite à la face externe du cartilage de la *sixième côte.*
3. Face externe et bord inférieur du cartilage de la *septième côte.*
4. Bord de *l'appendice xyphoïde et ligament costo-xyphoïdien.*

Inférieures : deux faisceaux.

a) *Faisceau interne.* — Descend au-devant de la symphyse, s'entrecroise avec celui du côté opposé. Quelques fibres descendent jusque dans l'aponévrose fémorale ou dans le fascia aponévrotique du pénis ou du clitoris.

b) *Faisceau externe.* — Angle du pubis, à une ligne rugueuse étendue de l'épine pubienne à la symphyse.

Corps charnu est dirigé de haut en bas et va en se rétrécissant fortement au-dessous de l'ombilic.

Intersections aponévrotiques sur son trajet, 3 ou 4, n'occupant pas toute l'épaisseur du muscle.

Rapports.

En avant.

— Feuillet antérieure de la gaîne formé par :

a) Au dessus de l'ombilic.

— Aponévrose du grand oblique.

— Feuillet antérieur de l'aponévrose du petit oblique.

b) Au dessus de l'ombilic.

— Aponévrose du grand oblique.

— Aponévrose du petit oblique ne formant plus qu'un seul feuillet.

— Aponévrose du transverse.

— Muscle pyramidal. Contenu dans un dédoublement du feuillet antérieur de la gaîne du droit, tout à fait au-dessus du pubis.

— Tissu cellulaire sous-cutané.

— Peau.

En arrière. — Artère épigastrique et veines épigastriques, anastomoses de ces vaisseaux avec les vaisseaux mammaires internes.

— Cartilages costaux et muscles intercostaux correspondant depuis la cinquième jusqu'à la neuvième côte.

— Feuillet postérieur de la gaîne constitué par :

a) *Au-dessus de l'ombilic.*

— Feuillet postérieur de l'aponévrose du petit oblique.

— Aponévrose du transverse se terminant un peu au-dessous de l'ombilic par *l'arcade de Douglas* dont les extrémités semblent se prolonger jusqu'au pubis en forme de piliers.

b) *Au-dessous de l'ombilic.*

— Feuillet postérieur de l'aponévrose

d'enveloppe du transverse : *fascia transversalis.*

— Péritoine.

En dedans. — Ligne blanche qui sépare les deux grands droits l'un de l'autre. Le fascia transversalis se soude à elle et par conséquent, même en bas, les gaînes des grands droits sont hermétiquement closes.

— Dans la partie supérieure. V. ombilicale. (fascia ombilicalis et trajet ombilical de Richet.

— Dans sa partie inférieure.

— Ouraque.

— Artères ombilicales.

En dehors. — Division de l'aponévrose du petit oblique en deux feuillets.

Muscle pyramidal.

Situation. — Au-dessus de l'angle du pubis sur le côté de la ligne blanche, au-devant du muscle droit.

Forme. — Pyramidale et triangulaire.

Insertions.

Inférieures. — *Face antérieure de l'angle du pubis* entre l'épine pubienne et l'insertion du moyen adducteur.

Supérieures. — *Faces latérales du 1/4 inférieur de la ligne blanche.*

Rapports. — Contenus dans un dédoublement du feuillet antérieur de la gaîne du droit.

Innervation des muscles de la paroi antéro-latérale de l'abdomen.

Muscle grand oblique.
M. Petit oblique.
M. Transverse.

— 8, 9, 10, 11, 12e nerfs dorsaux qui se logent entre le transverse et le petit oblique, puis entre le petit et le grand oblique et enfin deviennent sous-cutanés.

— Grand et petit abdomino-génitaux qui tra-

versent d'abord le transverse pour suivre ensuite un trajet analogue aux précédents.

Muscle grand droit.
Muscle pyramidal.
— Filets émanés des nerfs dorsaux et des nerfs abdomino-génitaux avant qu'ils deviennent sous-cutanés.

IRRIGATION.

Muscle grand oblique.
M. petit oblique.
Muscle transverse.
— Branches antérieures des artères lombaires.
— Artère circonflexe iliaque.

Muscle grand droit.
Muscle pyramidal.
— Artères épigastrique et mammaire interne.

ACTION DES MUSCLES DE LA PAROI ANTÉRO-LATÉRALE DE L'ABDOMEN.

Grand oblique.

a) *Point fixe en bas.*

Si colonne vertébrale immobilisée.
Abaisse les côtes.
Si colonne vértébrale mobile.
Flexion du rachis.
Si contraction unilatérale.
Inclinaison du thorax du côté opposé au côté contracté, simultanément avec les autres actions.

b) *Point fixe en haut.*

Soulève le bassin.

Petit oblique.

a) *Point fixe en bas.*

— Abaisse les côtes, fléchit la colonne vertébrale et incline le thorax en avant.
— Inclinaison du thorax du côté contracté.

b) *Point fixe en haut.*

— ? Elévation du bassin

Transverse. — Attire en dedans les dernières côtes.

Grand droit.

a) *Point fixe en bas.*

— Abaisse le thorax, incline la colonne vertébrale.

b) *Point fixe en haut.*

Porte le bassin en avant.

Tous ces muscles agissant ensemble diminuent la cavité abdominale dans le sens transversal et dans le sens antéro-postérieur.

(Défécation, miction, accouchement, expiration, vomissement).

Rôle important dans l'expiration : 1° en refoulant dans la cavité abdominale et en haut le contenu de cette cavité et en soulevant par cet intermédiaire le diaphragme,

2° En abaissant les dernières côtes (chant, toux, expiration forcée).

SYMPTOMES
ET DIAGNOSTIC DES PÉRITONITES AIGUES

La péritonite aiguë se caractérise par l'inflammation aiguë du péritoine.

Que cette inflammation soit primitive ou secondaire, sa cause déterminante est toujours l'introduction dans la cavité péritonéale de micro-organismes pathogènes (surtout colibacille et streptocoque, staphylocoque, plus rarement pneumocoque, microbes de putréfaction, etc.) qui, par diverses voies : sanguine, lymphatique, par rupture directe d'une poche purulente, de l'intestin dans le péritoine, viendront infecter ce dernier.

Symptômes.

Les types cliniques de la péritonite sont nombreux, même dans une même variété étiologique.

Nous prendrons comme type de description générale, la péritonite sans perforation (péritonite post-opératoire ; péritonite puerpérale) qui, si elle ne représente pas le type le plus fréquent, n'en est pas moins le plus fixe et le plus net.

Péritonite sans perforation.

Début.

Frisson violent.

Douleur localisée, d'abord en une région de l'abdomen ; irradiée bientôt.

Facies rapidement grippé, yeux excavés. Les vomissements apparaissent, alimentaires, puis verdâtres.

Température montant à 39°, 40°. Pouls rapide 100-120, petit, dur.

Gêne respiratoire.

ÉTAT.

Examen du malade.

Inspection.

Malade immobile dans le décubitus dorsal.
Ventre ballonné.

Palpation.

Ventre distendu, mais dur par défense musculaire, (ventre de bois).

Percussion.

Tympanisme.

Disparition précoce de la matité hépatique à droite.

Quelquefois si le liquide a le temps de se former, matité dans les fosses iliaques et à l'hypogastre.

Le météorisme augmente vite.

Le facies péritonéal devient de plus en plus net :

Face grippée. Yeux excavés, entourés d'une auréole bleuâtre.

Cyanose des lèvres, des oreilles, des extrémités, voix éteinte, et cependent intelligence conservée.

La douleur a atteint son summum, elle décroîtra plutôt.

Les vomissements, porracés après avoir été incessants diminueront.

Hoquet ne laissant parfois aucune trève au malade.

Constipation absolue. Dysurie.

Gêne respiratoire augmente.

La température continue à s'élever.

Le pouls est de plus en plus rapide, 120-130, filiforme, presque incomptable.

MARCHE.

Durée moyenne de 2 à 5 jours.

a). *Guérison possible*, mais rare si on n'intervient pas chirurgicalement dès le début.

La suppuration peut se collecter, s'enkyster, et s'ouvrira à la paroi, ou dans un organe pelvien ; laissant des brides, des adhérences dangereuses ; donnant souvent naissance à des suppurations interminable, qui conduiront le malade à l'hecticité.

b). *Mort.* — La douleur et les vomissements cessent, mais la cyanose, l'engourdissement augmentent, la peau se couvre de sueurs visqueuses.

Il peut y avoir du délire ; c'est rare, en général l'intelligence persiste, et, selon l'expression de Grisolle, le malade meurt en parlant.

Autres formes de péritonite aiguë.

1° *Péritonite par perforation.*

A. Tantot début en pleine santé.

Comme type, certaines perforations de l'estomac ou de l'appendice.

Début par douleur d'une acuité extrême, localisée au lieu de la perforation. Puis rapidement signes de péritonite, vomissements, météorisme abdominal, etc.

On peut esquisser à ce paragraphe, l'appendicite suraiguë, avec douleur brusque dans la fosse iliaque droite, exacerbée à la pression au point fixé de Mac-Burney.

Hyperesthésie cutanée de la paroi droite qui est contracturée.

B. Tantot début au cours d'un autre état pathogénique.

Type : péritonite par perforation dans la fièvre typhoïde.

Perforation arrondie, siégeant le plus souvent à la partie terminale de l'intestin grêle et survenant dans la troisième ou quatrième semaine de la maladie.

D'allure clinique variable.

a). Tantôt début solennel, douleur, vomissements, anurie.

b). Tantôt abaissement, thermique de plusieurs degrés. L'inverse, il est vrai, peut se produire.

c). Tantôt, et c'est un cas assez fréquent, véritable péritonite latente.

La prostration augmente et, seuls, le météorisme abdominal, l'altération des traits feront rapporter à une perforation l'aggravation de l'état général.

La dissociation du pouls et de la température constitue également un bon signe.

2° *Péritonite puerpérale.*

A. Une première forme, généralisée.

Début deux à quatre jours après l'accouchement, par grand frisson unique, sensation de froid extrême, douleur aiguë, vomissements.

B. Une autre forme, fréquente localisée.

Autour des organes génitaux, pelvi-péritonite.

Diagnostic.

Le début par douleur, vomissements, constipation, peut être confondu avec :

a). *Colique hépatique.*

Mais douleur mieux localisée au foie et à la vésicule biliaire (point cystique sur le bord externe du grand droit). Décoloration des selles, et plus tard ictère.

Apyrétique en général.

b). *Colique néphrétique.*

Chercher de même la localisation de la douleur au rein, à l'uretère.

Urines rares, calculs.

Apyrétique. Etat général meilleur.

Antécédents diathésiques.

c). *Coliques intestinales, salpingiennes.*

α. *Coliques de plomb.*

Ventre en bateau. Paroi présentant de l'hyperesthésie à l'effleurement, alors que la pression large, lente, et profonde soulage. Liseré gingival. Profession.

e). *Etranglement interne.*

Autre évolution, apyrétique d'abord.

Météorisme partiel. Vomissements rapidement fécaloïdes.

f). *Rupture d'une grossesse extra-utérine.*

g). *Phlegmon profond de la paroi abdominale, diagnostic difficile.*

Signaler enfin comme causes rares d'erreur :

Le rhumatisme des parois abdominales.

L'hémorrhagie interne.

Des cas de péritonisme hystérique.

SYMPTOMES, DIAGNOSTIC ET COMPLICATIONS DE LA ROUGEOLE

La Rougeole, la plus fréquente des fièvres éruptives, est une maladie générale, infectieuse, spécifique, contagieuse, caractérisée par une éruption de taches rouges cutanées, et par un catarrhe oculo-nasal, buccal et laryngé qui précède cette éruption.

Symptômes.

Prendre comme type une rougeole normale chez l'enfant, et en décrire successivement les quatre périodes.

A. *Incubation.*

B. *Invasion.*

C. *Eruption.*

D. *Desquamation.*

Etudier ensuite les variétés d'éruption et d'évolution. Terminer l'étude clinique par les complications.

A. Incubation.

De huit à quatorze jours maximum.

Absolument silencieuse ; parfois un malaise vague, mais malgré certains auteurs, on peut admettre avec Grancher et Comby que rien ne peut décéler l'infection.

B. Invasion.

Relativement longue, 3 à 5 jours.

Elévation thermique. La température oscille autour de 38° deux à trois jours, puis montera brusquement à 39°,5-40° marquant la fin de l'invasion, le début de l'exanthème.

Objectivement des frissons, un malaise général, la perte d'appétit marqueront ce début.

En même temps apparaissent deux symptômes presque caractéristiques :

1° *Catarrhe des muqueuses* :

a). *Oculaire.* — Yeux larmoyants, conjonctives injectées, sécrétion muco-purulente ; paupières rouges et gonflées ; photophobie.

b). *Nasale.* — Enchifrènement, Éternuement quelquefois des Épistaxis.

c). *Pharyngée.* — Rougeur, gêne légère à la déglutition.

d). *Laryngée.* — Voix enrouée, toux rauque, spasmes glottiques passagers.

e). *Trachéo-bronchique.* — Peu prononcé en général. Râles ronflants, sibilants.

2° *Exanthème papuleux du voile du palais et du pharynx.*

Rougeur diffuse avec pointillé rouge ou papules précédant de 24 à 48 heures l'éruption.

Comby insiste sur la « stomatite érythémato-pultacée des rougeoleux » à laquelle il donne une grande valeur diagnostique.

Elle siège sur les gencives, qui sont gonflées, rouges, revêtues le plus souvent d'un mince enduit opalin.

C. Éruption.

Débutant en général la nuit, sur la face, le front, derrière les oreilles ; envahissant le lendemain le tronc et les membres.

Formée de papules rosées, légèrement surélevées, irrégulièrement arrondies, douces, veloutées au toucher ; isolées ou en plaques, mais toujours, caractère important, séparées par des intervalles de peau saine.

Complète en 36 heures, au troisième ou quatrième jour elle commence à décroître, pâlit au brun cuivre et, à la fin de la première semaine, disparaît.

Dans le tableau symptomatique de cette période, l'exanthème tient la plus large place. Signalons :

La fièvre : reste entre 39°-41, puis, dès la pleine floraison de l'éruption, elle tombe. La température sera revenue à la normale le 7e ou 8e jour en moyenne.

Troubles gastro-intestinaux.

Vomissement au début, diarrhée séreuse, etc.

Urines foncées, assez souvent albumineuses. Bronchite légère.

D. Convalescence. Desquamation.

L'éruption cutanée a disparu, la fièvre est tombée, l'appétit renaît. La bronchite seule persiste encore.

Une légère desquamation furfuracée suit l'éruption.

Desquamation par petites écailles épidermiques, se faisant à la face et à la poitrine d'abord, parfois si discrète qu'il faudra la rechercher en frottant la peau avec un morceau de drap noir.

Le 15e jour, la guérison est complète et les malades peuvent reprendre leurs occupations.

Formes cliniques.

1. Variétés d'éruption.

a). *D'après l'évolution.*
En plusieurs temps.

b). *D'après la topographie.*
La face prise la dernière.

c). *D'après l'aspect.*
Boutonneuse.
Miliaire (assez fréquente).
Ecchymotique.

d). *D'après l'intensité.*
Confluentes (scarlatiniforme).
Discrète.
Nulle (morbille sine morbilis) rougeole fruste.
Cette variété est sujette à caution pour Comby.

2. Rougeoles bénignes.

Par rapport à la forme normale qui a servi à la description générale. Atténuation de tous les symptômes.

a). *Abortive.*

Dure de 4 à 6 jours en tout.

b). *Fruste.*

Sans catarrhe.

Sans éruption (ce qui est discuté).

3. Rougeoles malignes.

a). *Rougeole suffocante.*

Par congestion broncho-pulmonaire intense. Mort par asphyxie.

b). *Rougeole hémorrhagique.*

Eruption peu nette, puis ecchymotique, avec hémorrhagies gingivales, intestinales, épistaxis, etc.

c). *Rougeole ataxo-adynamique.*

Hyperthermie, convulsions, coma.

4. Rouceoles secondaires.

a). *Chez les cachectiques.*

A début insidieux, complications fréquentes.

Enlève les rachitiques et les hérédo-syphilitiques.

b). *Dans les maladies aiguës.*

Surtout dans la diphthérie, typhoïde, pneumonie.

c). *Dans la grossesse.*

Parfois avortement.

Complications.

1. Broncho-pulmonaires.

De beaucoup les plus fréquentes et les plus graves. On peut rencontrer :

Des laryngites ulcéro-membraneuses et pseudo-membraneuses pouvant amener la suffocation.

La Broncho-pneumonie. — La cause principale de la mortalité dans les services de rougeoleux.

Caractérisée cliniquement par la courbe anormale de la température qui traduit le début de l'infection. La défervescence ne se fait pas, des oscillations étendues vont amener la température à 40° et elle s'y maintiendra.

En même temps dyspnée 30 à 50 mouvements respiratoires à la minute. Signes physiques pulmonaires très peu marqués. Parfois des foyers de râles sous-crépitants fins et du souffle.

Ces signes de début ont, en pratique hospitalière surtout, un intérêt énorme, la contagiosité de la broncho-pneumonie chez les rougeoleux en particulier et par suite la nécessité d'isoler les enfants infectés n'étant plus à discuter.

2. A COTÉ DE LA BRONCHO-PNEUMONIE, SIGNALONS COMME COMPLICATIONS RELATIVEMENT FRÉQUENTES :

L'otite, avec souvent perforation de la membrane du tympan.

La conjonctivite muco-purulente ; la stomatite ulcéro-membraneuse ;

Des infections secondaires, d'origine cutanée ;

Des accidents nerveux divers ;

Enfin, quelques cas rares de pleurésie, endocardite, néphrite.

3. DES INFECTIONS SIMULTANÉES PEUVENT EXISTER EN MÊME TEMPS.

Diphthérie, coqueluche.

4. ENFIN, LA ROUGEOLE favorise la reviviscence d'infections antérieures (broncho-pneumonie) et donne un coup de fouet à la tuberculose, latente ou déjà localisée.

Diagnostic.

1. A LA PÉRIODE D'INVASION.

Difficile bien qu'il soit d'autant plus utile que la contagion est possible dès la veille de cette période.

A faire avec :

Bronchite, grippe, laryngite striduleuse, scarlatine, mais fièvre intense, pas de catarrhe, angine.

2. A LA PÉRIODE D'ÉRUPTION.

Chercher l'ensemble des signes, l'état général, l'exanthème en effet peut prêter à de nombreuses confusions avec :

Exanthème scarlatineux, larges plaques framboisées, irrégulières, sans intervalles de peau saine, donnant une impression sèche et désagréable au toucher.

Rash variolique morbiliforme.

Début par le tronc, et y reste localisé.

Roséoles.

a). *Dans les infections.*

b). *Médicamenteuses.* — A la suite d'ingestion de chloral, antipyrine, quinine, copahu, iodures.

c). *Syphilitique.*

Rubéole. — Apyrétique, sans catarrhe ou bien ce dernier est secondaire à l'éruption.

Suette militaire à forme rubéolique

APPAREILS PLATRÉS

Si l'emploi du plâtre dans le traitement des fractures remonte à une date fort ancienne, si les Orientaux, puis plus tard les Allemands furent les premiers à s'en servir, la vulgarisation de la méthode, sa généralisation sont dues à Hergott et à Maisonneuve qui en firent le procédé de contention des fractures le plus simple et à la fois le plus pratique que nous possédions.

Nous étudierons la question en deux chapitres dictincts.

1° Etude générale, théorique des diverses variétés d'appareils plâtrés, dont la plupart n'ont plus qu'un intérêt historique.

2° Etude pratique de la technique de la variété d'appareil employée couramment dans nos services et, pour cela, description de la confection d'un appareil plâtré pour fracture de jambe ou de radius. Ce sont en effet les fractures qui nécessiteront de beaucoup le plus fréquemment l'application d'un appareil d'immobilisation.

1. Appareils plâtrés en général.

a). *Plâtre employé.* — Le plâtre de Paris tenu à l'abri de l'humidité, et de fabrication récente, est le meilleur.

b). *Son mode d'emploi.*

1. *Appareils* faits avec des linges préalablement chargés de plâtre sec en poudre et mouillés au moment de s'en servir.

Très en vogue en Allemagne autrefois (Matijssen et Van de Loo), cette méthode n'a guère d'utilité que pour la chirurgie de guerre.

On se sert de plâtre sec dans lequel on enroule des bandes. Szigmondy, de Vienne, remplit de plâtre des sacs aplatis en toile fine.

2. *Méthode de la bouitlie plâtrée.*

Le plâtre gâché avec de l'eau (nous reviendrons sur la technique) sert à imprégner des pièces de linge ou de tarlatane ; qu'on appliquera sur le membre blessé.

La méthode du plâtre coulé directement autour du membre renfermé dans un fond de caisse démontable (Périer, Julliard) et qui forme un moule en gouttière n'est plus guère employée en effet.

La solidification des pièces de tarlatane trempées dans la bouillie plâtrée se fait en 15 minutes, la dessication en 24 heures. On peut hâter cette dernière par l'addition de ciment, de silicate, la retarder avec de la dextrine, de la gélatine (Stuc).

On peut enfin imperméabiliser l'appareil en ajoutant du ciment blanc à la bouillie ; sinon l'appareil fait, on pourra le recouvrir d'un vernis imperméable.

Nous avons dit qu'on imbibe de bouillie plâtrée des pièces de linge ou de tarlatane, revêtant la forme d'attelles de gouttières ou plus rarement de bandes. (Dans les appareils faits pour les membres il faut éviter qu'ils enveloppent toute la circonférence, les bandes seront donc réservées aux appareils placés sur le tronc : fractures de la clavicule ; corset de Sayre, etc). On peut encore en cas de besoin utiliser toute étoffe (flanelle, couvertures), la paille, (attelles en paille) le chanvre, l'étoupe.

c). *Variétés d'appareils plâtrés.*

Ils peuvent revêtir toutes formes suivant la région et le but : corset ; écharpe ; gouttières ; attelles simples ou en étrier.

On pourra les fenêtrer : soit en pratiquant l'ouverture à l'avance ; soit en plaçant, au lieu voulu sur le membre, un gros tampon d'ouate et l'appareil appliqué, mais non encore solidifié, en incisant sur le tampon ; soit enfin en taillant au couteau et à la cisaille, l'appareil sec. Ces fenêtres

et échancrures serviront surtout lorsqu'il y aura des plaies à panser.

On pourra les renforcer par l'adjonction d'attelles de carton ou de bois.

1. Détails de l'application d'un appareil plâtré.

Nous prendrons comme type de description l'application d'un appareil plâtré pour fracture de jambe.

A. Soins préliminaires.

1. *Préparation du membre* :

Le lit sera recouvert d'une alèze ou d'une toile imperméable ; le blessé largement découvert sera approché du bord du lit, de manière à ce que la jambe fracturée repose tout près du bord. Le membre sera enduit largement de vaseline ; s'il existe une plaie après désinfection minutieuse, elle sera couverte d'un pansement antiseptique, aussi mince que possible.

2. *Préparation de l'appareil.*

Deux modèles sont en usage, les attelles de Maisonneuve et la gouttière d'Hergott.

a). *Attelles de Maisonneuve.*

Dans de la tarlatane repliée 12 à 16 fois sur elle-même, tailler deux attelles.

L'une doit former étrier, elle ira du quart inférieur de la cuisse en dedans à la partie externe de la cuisse en dehors, après être passée sous le pied.

L'autre sera postérieure et formant semelle sous le pied depuis la pointe, elle remontra sur la face postérieure de la jambe jusqu'au-dessus du creux poplité.

Il sera prudent de prendre des mesures exactes sur le membre sain. La première aura environ trois travers de doigt de largeur, la seconde près, du double.

b). *Gouttière d'Hergott.*

En repliant de même de la tarlatane, on fait un quadrilatère très allongé, suffisant pour enve-

lopper plus de la moitié de la circonférence du membre ; assez long pour aller des orteils à la partie supérieure du creux poplité.

A l'extrémité qui doit recouvir la plante du pied, faire 3 languettes ; la médiane formera la semelle, les deux latérales, coupées de moitié environ, se rabattront sous la précédente pour former une loge complète au talon.

Il suffira ensuite de réséquer un peu les bords pour dessiner le mollet.

Ce sont ces pièces en tarlatane que l'on va tremper dans le plâtre et qui constitueront en quelque sorte le squelette de l'appareil.

3. *Préparation de la bouillie plâtrée.*

On verse dans un grand vase 5 à 6 verres d'eau, on y ajoute ensuite au centre, en pyramide autant de verres de plâtre plus un.

On malaxe rapidement le tout de manière à obtenir une bouillie claire dans laquelle on trempe les pièces en tarlatane. Lorsqu'elles sont imbibées largement de bouillie, on les retire et on les exprime très légèrement.

Certains chirurgiens saupoudrent de plâtre sec les deux faces des attelles exprimées. D'autres n'admettent pas ce procédé (Thiéry).

Il ne reste plus alors qu'à appliquer l'appareil.

B. Application de l'appareil.

Un aide pratique l'extension sur le pied ; un autre la contre-extension sur le genou et la cuisse.

On applique alors les attelles (en commençant par l'attelle postérieure) ou la gouttière.

Donnant alors grossièrement à l'appareil sa forme et le moulant sur le membre inférieur, veillant en même temps à la réduction exacte de la fracture, on enroule de bas en haut autour du membre et de l'appareil des bandes de toile qui resteront jusqu'à dessication complète.

Pendant le durcissement du plâtre, il sera souvent utile de pratiquer l'extension avec les mains ou des lacs.

Vingt-quatre heures après, ces bandes seront enlevées, quelques lanières de diachylon, ou des lacs suffiront à maintenir l'appareil.

Il ne restera plus qu'à surveiller le membre, à éviter toute compression du plâtre, compression douloureuse ou pouvant amener la formation d'eschare.

Il faudra inversement surveiller si le membre œdématié au début, ne ballotte pas dans l'appareil devenu trop large.

C. Manière d'enlever l'appareil.

Il s'enlèvera facilement en général. Dans certains cas, on pourra le mouiller. De fortes cisailles, des couteaux à lame courte permettront d'élargir vite l'appareil, et faciliteront l'extraction.

De cette description de la fabrication et de l'application d'un appareil plâtré pour la jambe, on peut déduire la fabrication des appareils pour toutes les autres régions.

Dans tous les cas, on appropriera un squelette, un patron en gaze à la région et aux effets d'immobilisation qu'on en veut obtenir. La préparation de la bouillie, l'application de l'appareil se feront d'après les mêmes règles.

LE RECUEIL

DES

QUESTIONS D'EXTERNAT

PAR

UN GROUPE D'INTERNES

DES HÔPITAUX DE PARIS

Formera 40 fascicules in-8°, comprenant chacun cinq questions (Anatomie et pathologie.)

Il paraîtra un fascicule par semaine.

Tous les fascicules seront vendus séparément : **cinquante centimes**

SOMMAIRE DES HUIT PREMIERS FASCICULES

Fascicule I. — ANATOMIE : **I. Artère sous-clavière. — II. Muscles pectoraux.** PATHOLOGIE : **I. Fractures de côtes et complications. — II. Signes du mal de pott. — III. Anesthésie chloroformique et ses accidents.**

Fascicule II.— ANATOMIE : **I. Diaphragme. — II. Espace intercostal. — III. Muscle psoas-iliaque.** PATHOLOGIE : **I. Ascite, paracentèse de l'abdomen. — II. Injections hypodermiques.**

Fascicule III.— ANATOMIE : **I. Os iliaque. — II. Muscles de la paroi antéro-latérale de l'abdomen.** PATHOLOGIE : **I. Symptômes et diagnostic des péritonites aigües. — II. Symptômes, diagnostic et complications de la rougeole. — III. Appareils plâtrés.**

Fascicule IV. — ANATOMIE : **I. Extrémité supérieure du fémur. — II. Canal inguinal. — III. Muscles pelvi-trochantériens.** PATHOLOGIE : **I. Symptômes et diagnostic de la coxalgie. — II. Examen clinique des urines.**

Fascicule V.— ANATOMIE : **I. Ligaments de l'articulation coxo-fémorale. — II. Muscles fessiers.** PATHOLOGIE : **I. Histologie, symptômes et diagnostic de la phlegmatia alba dolens. — II. Furoncle. — III. Anesthésie locale.**

Fascicule VI. — ANATOMIE : **I. Muscles adducteurs de la cuisse et leurs rapports. II. Triangle de Scarpa.— III. Articulation du genou.** PATHOLOGIE : **I. Fractures de l'extrémité supérieure du fémur. — II. Epistaxis et traitement.**

Fascicule VII. — ANATOMIE : **I. Muscles de la patte d'oie. — II. Artère fémorale et ses branches.** PATHOLOGIE : **I. Fractures de la rotule. — II. Varices du membre inférieur et leurs complications. — III. Pansements antiseptiques.**

Fascicule VIII. — ANATOMIE : **I. Muscle quadriceps fémoral. — II. Veines superficielles du membre inférieur. — III. Nerf sciatique.** PATHOLOGIE : **I. Symptômes et diagnostic de la tumeur blanche du genou. — II. Signes de la syphilis.**

SAINT-AMAND, CHER. — IMPRIMERIE SCIENTIFIQUE ET LITTÉRAIRE, BUSSIÈRE FRÈRES.

RECUEIL

DES

QUESTIONS D'EXTERNAT

PAR

UN GROUPE D'INTERNES

DES HOPITAUX DE PARIS

FASCICULE 4

PRIX : CINQUANTE CENTIMES

I.	ANATOMIE. . .	Extrémité supérieure du fémur.
II.	— . . .	Canal inguinal.
III.	— .	Muscles pelvi-trochantériens.
I.	PATHOLOGIE .	Symptomes et diagnostic de la coxalgie.
II.	— . .	Examen clinique des urines.

PARIS

A. MALOINE, EDITEUR

23-25, RUE DE L'ÉCOLE-DE-MÉDECINE, 23-25

1899

SOUSCRIPTION

Pour recevoir régulièrement les fascicules du Recueil des Questions d'Externat, on peut souscrire aux conditions suivantes :

	Paris	Départements
Pour 20 fascicules	10 fr »»	12 fr. »»
— 40 —	18 fr. »»	22 fr. »»

EXTRÉMITÉ SUPÉRIEURE DU FÉMUR

Définition.

L'extrémité supérieure du fémur comprend : la partie qui entre en contact avec la cavité cotyloïde : *tête du fémur*. Une partie rétrécie qui la supporte : *col anatomique*. Au sommet de l'angle, formé par la diaphyse et le col anatomique, deux tubérosités, l'une en dehors, la plus grosse : *grand trochanter* ; l'autre, en dedans, la plus petite : *petit trochanter*. Enfin la portion qui unit ces différentes parties au corps de l'os est le *col chirurgical* qui s'étend jusqu'au lieu de trifurcation de la ligne âpre.

Description.

Tête du fémur ; *surface articulaire*.

Forme. — Arrondie, 2/3 d'une sphère, limitée du côté du col anatomique, c'est-à-dire en dehors par deux lignes demi-circulaires s'unissant l'une à l'autre en avant et en arrière, points où grâce à cette disposition la surface articulaire s'étend davantage en dehors.

Lisse, encroutée de cartilage à l'état frais.

En bas et en arrière de la partie la plus saillante : *fossette du ligament rond*, ovalaire.

Moitié supérieure : donne insertion au ligament rond.

Moitié inférieure : laisse glisser sur elle le ligament.

Dans le fond gros trous vasculaires.

Tête regarde en haut, en dedans et en avant.

Col du fémur ou col anatomique.

Forme. — Cylindre aplati dans le sens antéro-postérieur dirigé de haut en bas, de dedans en dehors.

Fait avec la diaphyse un angle de 130° (Rodet). Deux faces, deux bords, deux extrémités.

Face antérieure. — Légèrement concave dans le sens transversal, quelques stries osseuses, quelques orifices vasculaires. Limité en bas et en dehors par une ligne rugueuse : *ligne intertrochantérienne antérieure* dirigée de haut en bas et de dehors en dedans, partant du grand trochanter pour se diriger vers le petit, sans toutefois l'atteindre : donne insertion à la partie antérieure de la capsule coxo-fémorale.

En haut et en dedans vers la tête, une empreinte rugueuse : *empreinte iliaque* (Poirier), due au contact répété de cette partie, contre le sourcil cotyloïdien pendant la flexion de la cuisse.

Face postérieure. — Concave transyersalement, convexe de haut en bas.

Limitée en dehors par : *la ligne intertrochantérienne postérieure* allant du grand au petit trochanter, et en arrière de laquelle, sur une ligne verticale, s'insère le carré crural.

Quelques orifices vasculaires.

Insertion de fibres capsulaires.

Bord supérieur. — Dirigé de haut en bas, de dedans en dehors ; légèrement concave de dedans en dehors.

Bord inférieur. — Egalement légèrement concave dans le sens transversal, descend beaucoup plus obliquement que le précédent.

Extrémité interne ou supérieure. — Un peu plus large que la partie moyenne du col, semble s'évaser pour s'adapter à la base de la tête.

Gros orifices vasculaires.

Extrémité externe ou inférieure. — S'élargit également pour se souder aux deux trochanters. Elle est débordée assez largement en arrière par la saillie du grand trochanter continuée par la ligne intertrochantérienne postérieure.

GRAND TROCHANTER.

Situation. — En dehors et au sommet de l'angle formé par le col s'unissant à la diaphyse.

Forme. — Eminence quadrilatère presque cubique.

— Face interne, face externe.

— Bord antérieur, bord postérieur, bord supérieur, bord inférieur.

Face externe. — Continue, en haut, la face externe du fémur dont la sépare une crête horizontale, trace de l'insertion du vaste externe ;

Empreinte d'insertion du moyen fessier, en forme de virgule, dirigée de haut en bas et d'arrière en avant.

Face interne. — En bas, se soude à l'extrémité externe du col.

En haut et en arrière est complètement libre.

— *Fossette digitale.* — Muscle obturateur externe (empreinte circulaire nettement frappée).

— Insertion de l'obturateur interne et des deux jumeaux au-dessus et en avant de la fossette.

Bord antérieur. — Véritable face. Très épais.

Insertion du petit fessier.

Bord postérieur. — Très saillant, épais et arrondi.

Bord supérieur. — Horizontal ; vers la partie moyenne insertion du muscle pyramidal.

Bord inférieur. — Se soude avec la diaphyse, point marqué par la ligne d'insertion du vaste externe, limitant en bas la face externe du grand trochanter.

PETIT TROCHANTER.

Situation. — Dans la concavité et au sommet de l'angle, formé par le col anatomique et la diaphyse fémorale.

Forme. — Eminence mamelonnée, plus rapprochée de la face postérieure de l'os que de sa face antérieure.

Sommet. — Insertion du muscle psoas-iliaque.

En avant de cette apophyse.

Fossette prétrochantinienne, séparant le petit trochanter de la ligne intertrochantérienne antérieure.

COL CHIRURGICAL.

Situation. — S'étend du point d'union du col anatomique avec les deux trochanters, jusqu'au point où a lieu la trifurcation de la ligne âpre.

Forme. — Tend à devenir triangulaire comme le corps du fémur.

Face antérieure. — Plane.

Face postérieure. — Trifurcation de la ligne âpre.

a) *Branche externe.* — Dirigée vers le bord inférieur du grand trochanter.

Insertion du grand fessier qui y détermine un tubercule très saillant, se retrouvant dans la série animale : 3e *trochanter de Cuvier.*

b) *Branche moyenne.* — Se dirigeant vers la base du petit trochanter. Insertion du muscle pectiné.

c) *Branche interne.* — Contourne le bord inférieur du col chirurgical, passe à un travers de doigt au-dessous du petit trochanter et vient se continuer en avant avec la ligne intertrochantérienne antérieure. Insertion du vaste interne.

Ossification.

Due à 3 points complémentaires.

1. Tête.
2. Grand trochanter.
3. Petit trochanter.

Architecture.

Une couche de tissu compact, périphérique.

Tissu spongieux au centre, formé de trabecules, se disposant en voûtes superposées dont les piliers reposent sur le tissu compact du corps. Leur sommet en ogive s'incline progressivement suivant l'axe du col.

Lame osseuse sous-trochantérienne de Rodet, dirigée en bas et en avant.

CANAL INGUINAL

Définition.

Trajet creusé à travers la partie inférieure de la paroi abdominale antérieure, par le passage :

Chez l'homme, du testicule qui, pendant les derniers temps de la vie embryonnaire, descend de la région lombaire dans les bourses, et du cordon spermatique.

Chez la femme : du ligament rond.

Situation.

Immédiatement au-dessus de l'arcade crurale. S'étend dans le sens horizontal depuis la verticale qui passe par l'épine pubienne jusqu'à une autre verticale passant par le milieu de l'arcade crurale ; et dans le sens vertical depuis l'arcade crurale jusqu'à une ligne parallèle à elle et passant à 3 centimètres au-dessus.

Direction.

De haut en bas, d'arrière en avant, de dehors en dedans.

Dimensions.

Largeur : celle des organes qui le traversent.

Longueur : 40 millimètres chez l'homme ; 44 millimètres chez la femme.

Description.

Deux orifices :

— Un superficiel ou cutané.
— Un profond ou péritonéal.

Deux parois :

— L'une antérieure.
— L'autre postérieure.

Deux bords.

— Un supérieur.

— Un inférieur.

Un contenu.

Orifice cutané.

Situation. — A quelques millimètres au-dessus de l'épine pubienne.

Forme. — Triangulaire, à sommet dirigé en dehors.

Dimensions. — Hauteur : homme : 27 à 30 millimètres ; femme : 22 millimètres.

Largeur : 8 à 10 millimètres.

Description. — Limité par deux bandelettes aponévrotiques faisant partie de l'aponévrose antérieure ou *aponévrose d'insertion du grand oblique de l'abdomen.* Ces deux bandelettes ou piliers se séparent, s'écartent l'une de l'autre pour délimiter l'orifice.

Bandelette aponévrotique supérieure : pilier supérieur ou interne.

— Rectiligne.

S'insère en bas sur la symphyse où il s'entrecroise avec celui du côté opposé.

— Séparé en bas de l'épine pubienne par un espace variable qui répond au plan osseux recouvert par le ligament de Colles.

Bandelette aponévrotique inférieure : pilier inférieur ou externe. — Concave du côté de l'orifice, disposition accentuée par le cordon qui appuie sur lui en franchissant l'orifice inguinal.

S'insère en bas à l'épine pubienne.

En regardant par cet orifice à travers les deux piliers, supérieur et inférieur, on voit dans le fond de l'orifice, sur un plan plus reculé, une autre bandelette aponévrotique : *pilier postérieur ou ligament de Colles.*

— Formé par une bandelette aponévrotique du muscle grand oblique du côté opposé, qui a suivi sur ce muscle un trajet parallèle et sus-jacent à celle qui y forme le pilier supérieur, qui a plongé dans la profondeur au niveau de la ligne blanche, et reparaît dans la profondeur de l'orifice inguinal considéré.

— S'insère en dedans à l'angle du pubis et va plus en dehors jusqu'à la crête pectinéale.

Forme la partie la plus interne de la paroi postérieure du canal inguinal.

Angle supérieur de l'orifice cutané est arrondi par le passage de *fibres arciformes* aponévrotiques, venant de la crête iliaque et de la partie externe de l'arcade crurale.

Orifice profond, péritonéal.

Situation. — Plus en dehors que l'orifice cutané.

A deux travers de doigt au-dessus de l'arcade crurale.

Forme. — Fente limitée à sa partie interne par un bord nettement saillant ; offre une concavité regardant en dehors.

Dimensions. — Hauteur, 12 à 15 millimètres.

Description. — Un bord externe mousse, très peu marqué.

— Un bord interne saillant, tranchant, demi-circulaire sur lequel se réfléchit le canal déférent chez l'homme ; le ligament rond chez la femme. Contient dans son épaisseur l'*artère épigastrique* qui suit une courbe identique à la sienne.

— Orifice creusé à travers le *fascia transversalis* qui à ce niveau, s'invagine en doigt de gant dans le canal étant entrainé par la migration du testicule et va former la *tunique fibreuse commune.*

Paroi antérieure.

Situation. — S'étend entre les deux orifices.

Longueur. — 30 à 35 millimètres.

Constitution. — Aponévrose d'insertion ou tendon du grand oblique. Fibres dirigées en dedans et en bas et aboutissant à *l'arcade crurale* qu'elles contribuent pour la majeure partie à former en se contournant en spirale de haut en bas, de dehors en dedans, et d'avant en arrière.

Rapports.

En avant.

— Feuillet antérieur de l'aponévrose d'enveloppe du grand oblique.

— Rameaux des *nerfs grand et petit abdomino-génital.*

— Rameaux lymphatiques allant aux ganglions inguinaux.

— Rameaux des *artères et veines tégumentaires abdominales.*

— A. *Honteuse externe supérieure.*

Tous ces organes cheminant dans le tissu cellulaire sous-cutané.

— *Fascia superficialis.*

Dont un faisceau passe entre le cordon et le ligament suspenseur de la verge : *fascia femorali abdominalis* de Thomson ou *ventrier* de Velpeau.

— Peau.

En arrière : tissu cellulaire.

PAROI POSTÉRIEURE.

Situation. — S'étend de l'anneau superficiel à l'anneau profond.

Constitution.

— Feuillet postérieur de l'aponévrose d'enveloppe du muscle transverse : *fascia transversalis*, s'invaginant dans le canal inguinal par son orifice profond.

— *Bandelette ilio-pubienne*, renforçant le fascia transversalis ; partie de l'épine iliaque antéro-supérieure et se terminant sur l'épine pubienne.

Plus près de l'épine :

— Ligament de Colles ou pilier postérieur.

— Portion infléchie du *tendon conjoint* des auteurs anglais.

Tendon conjoint est formé par l'union en un seul faisceau aplati de fibres faisant partie de l'aponévrose antérieure du transverse et de l'aponévrose du petit oblique. Ces fibres, qui sont les plus internes de ces aponévroses, vont s'insérer :

» Sur le dessus de la symphyse.

» Sur la crête pectinéale.

Répond à :

En avant.

— Pilier de Colles.
— Pilier supérieur de l'orifice cutané.
— Cordon.

En arrière.

— Face antérieure du grand droit.
— Muscle pyramidal.
— Fascia transversalis.

Entre le tendon conjoint et le bord interne de l'orifice profond, la paroi postérieure formée simplement par le fascia transversalis doublé de la bandelette ilio-pubienne qui, du reste, fréquemment ne se prolonge pas jusque-là, est moins résistante qu'en ces autres points ; c'est le *point faible* où passeront le plus souvent les hernies.

Rapports.

En avant. — Tissu cellulaire.
— Cordon.

En arrière. — Péritoine.
— Ouraque.
— Artère ombilicale, oblitérée chez l'adulte et transformée en cordon fibreux.
— Artère épigastrique.
— Entre l'ouraque et l'artère ombilicale : *fossette inguinale interne ou vésico-pubienne,* située en arrière de l'orifice cutané du canal.
— Entre l'artère ombilicale et l'artère épigastrique : *fossette inguinale moyenne,* répondant au point faible de la paroi postérieure du canal.
— En dehors de l'artère épigastrique : *fossette inguinale externe,* répondant à l'orifice péritonéal du canal.

Bord supérieur.

Formé par l'union à angle aigu des parois antérieure et postérieure et la dissémination des fibres inférieures du petit oblique et du transverse.

Bord inférieur.

Formé par la face supérieure de *l'arcade crurale* excavée en gouttière, se continuant en avant avec l'aponévrose du grand oblique qui la constitue, et en arrière avec le fascia transversalis qui s'y insère par son bord inférieur.

Rapports.

— Au-dessous de l'arcade crurale.

Orifice supérieur du *canal fémorali-vasculaire.*

— Artère fémorale.

— Veine fémorale.

— Vaisseaux lymphatiques : *ganglion de Cloquet.*

Contenu.

Homme.

Cordon spermatique.

Contenu dans une gaîne fibreuse : *tunique fibreuse commune*, émanée du fascia transversalis.

Constitué par :

— Canal déférent.

— Artère déférentielle.

— Artère spermatique.

— Groupes veineux antérieur et postérieur.

— Vaisseaux lymphatiques du testicule et de l'épididyme.

— Artère funiculaire.

— Rameaux du grand sympathique :

— Plexus spermatique.

— Plexus déférentiel.

— Cremaster interne (fibres lisses), s'insérant sur le péritoine au niveau de l'orifice péritonéal.

— Tissu cellulaire.

— Vestiges fibreux du canal péritonéo-vaginal, *autour du cordon*, entre lui et les parois du canal.

— Filet terminal du nerf abdomino-génital supérieur.

— Filet génital du nerf abdomino-génital inférieur.

— Rameau génital du nerf génito-crural.

— Cremaster externe formé par les fibres les plus inférieures du petit oblique.

Femme.

Ligament rond.

S'insérant aux parois du canal et allant jusqu'aux grandes lèvres et à l'angle du pubis.

Vestiges du canal de Nück : canal péritonéal accompagnant le ligament rond chez l'embryon.

Physiologie.

Chez l'embryon, passage du testicule qui, développé dans la région lombaire, se rend dans les bourses guidé par le *gubernaculum testis*.

Chez l'adulte : homme. Passage des organes qui, du testicule, vont vers la cavité abdominale, ou de la cavité abdominale vers le testicule.

Femme : passage et insertion du ligament rond de l'utérus.

MUSCLES PELVI TROCHANTÉRIENS

Définition.

On désigne sous ce nom cinq muscles : Le pyramidal, l'obturateur interne, l'obturateur externe, les deux jumeaux et le carré crural.

Ce sont des muscles voisins par leur insertion pelvienne car ils s'insèrent tous aux parois du petit bassin, voisins aussi par leur insertion fémorale au grand trochanter et enfin ayant, comme nouveau trait d'union, une action commune.

Description.

MUSCLE PYRAMIDAL.

Situation. — Se rend de la face antérieure du sacrum à la face interne du grand trochanter, traverse la grande échancrure sciatique.

Forme. — Allongée, triangulaire, à base pelvienne et à sommet trochantérien.

Insertions.

Internes.

Face antérieure du sacrum.

Par 3 digitations qui s'implantent au pourtour des 2e et 3e trous sacrés et aux gouttières qui continuent en dehors ces trous.

Externes.

Bord supérieur du grand trochanter.

Corps charnu, parti des insertions internes, se dirige en dehors, en se rétrécissant peu à peu, sort par la partie supérieure de la grande échancrure sciatique au niveau de laquelle il reçoit un faisceau charnu, né du bord supérieur de cette échancrure, et un autre venant du grand ligament sacro-sciatique.

Au dehors du bassin chemine entre le moyen fessier et le jumeau supérieur. Tendon apparaît sur la face antérieure et le bord supérieur du muscle.

Rapports. — Dans le bassin.

En arrière.

— Sacrum.
— Grand ligament sacro-sciatique.

En avant.

— Plexus sacré.
— Portion sacrée du sympathique.
— Vaisseaux sacrés latéraux, et hypogastriques.
— Aponévrose pelvienne supérieure.
— Feuillet postérieur de l'aponévrose d'enveloppe du rectum.
— Rectum.

Hors du bassin.

En avant.

— Petite épine sciatique.
— Vaisseaux et nerfs honteux internes.
— Petit ligament sacro-sciatique.
— Quelques fibres du moyen fessier.
— Portion postérieure de la capsule coxo-fémorale.

En arrière.

— Muscle grand fessier.

Bord supérieur.

—Vaisseaux fessiers, nerf fessier supérieur.
— Muscle moyen fessier.

Bord inférieur.

— Muscle jumeau supérieur.
— Muscle obturateur interne.
— Nerf grand sciatique, nerf petit sciatique.
— Vaisseaux ischiatiques.
— Vaisseaux et nerfs honteux internes qui contournent ensuite la petite épine sciatique.

Innervation. — Nerf du pyramidal né de la partie postérieure du plexus sacré.

MUSCLE OBTURATEUR INTERNE.

Situation. — Appliqué dans une première portion contre la paroi du petit bassin, au niveau de la face interne du trou ischio-pubien, se réfléchit dans la petite échancrure sciatique, passe en arrière de la capsule coxo-fémorale et se dirige vers la face interne du grand trochanter.

Forme. — Eventail musculaire à sommet tendineux.

Insertions.

Internes.

1° *Pourtour osseux du trou sous-pubien.* Face interne de la branche horizontale du pubis, — branche ischio pubienne,— ischion. — Surface quadrilatère qui sépare le trou sous-pubien de l'échancrure sciatique jusqu'à la ligne innominée.

2° *Face interne de la membrane obturatrice.*

3° Face externe d'une aponévrose qui le recouvre en dedans. *Aponévrose de l'obturateur interne* qui s'insère en haut à la ligne innominée, forme en avant une arcade au-dessous de la gouttière sous-pubienne et contribuant à former *le canal sous-pubien.*

Se termine en bas en s'unissant au repli falciforme que forme sur la face interne de l'ischion le grand ligament sacro-sciatique.

Externes.

Face interne du grand trochanter, près de l'angle antéro-supérieur.

Corps charnu, né des insertions internes, forme une masse en forme d'éventail, fibres postérieures descendantes, fibres pubiennes horizontales, fibres ischiatiques ascendantes.

Elles se groupent et aboutissent en 5 ou 6 petits

tendons apparaissant sur la face antérieure du muscle et accompagnés par les fibres charnues.

Au niveau de la petite échancrure ; ces languettes tendineuses se réfléchissent en faisant du bord postérienr de l'os iliaque une sorte de poulie de réflexion. A cet endroit ce bord est encroûté de fibro-cartilage où se voient nettement les gouttières causées par le frottement des tendons de l'obturateur.

Plus loin, les 5 ou 6 tendons se réunissent en un seul qui, recevant à son tour la terminaison des tendons des muscles jumeaux, va croiser la face inférieure du tendon du pyramidal, pour aboutir ensuite à la face interne du grand trochanter.

Rapports.

Face externe.

Dans le bassin.

— Feuillet interne de la membrane obturatrice.

— Pourtour osseux du trou sous-pubien.

— Petite échancrure sciatique.

— Bourse séreuse large entre ce bord osseux et le muscle

Hors du bassin.

— Face postérieure de l'articulation coxo-fémorale.

Face interne.

Dans le bassin.

— Aponévrose de l'obturateur interne renforcée en une bandelette, *arcus tendineus.* donnant insertion au releveur de l'anus.

— Muscle releveur de l'anus. Contigu à l'obturateur interne par son bord supérieur : plus bas, les deux muscles s'écartent l'un de l'autre délimitant un angle dièdre à sommet supérieur répondant à l'arcus tendineus, *creux ischio-rectal* rempli de graisse au fond duquel passent les *vaisseaux et nerfs honteux internes.*

— Aponévrose pelvienne supérieure qui tapisse le releveur de l'anus.

Hors du bassin. — Muscle grand fessier.

Bord supérieur. Jumeau supérieur. } Hors
Bord inférieur. Jumeau inférieur. } du bassin.

Innervation.

Filet nerveux du plexus sacré qui sort du bassin puis y rentre en contournant la face externe de la petite épine sciatique.

Muscles jumeaux.

Situation. — Le long des bords de l'obturateur interne depuis la petite échancrure sciatique jusqu'à son insertion trochantérienne.

Forme. — Allongés, triangulaires.

Insertions.

Internes.

Jumeau supérieur.

Bord supérieur de la petite échancrure sciatique.

Jumeau inférieur.

Bord inférieur de la même échancrure.

Externes.

Se jettent dans le tendon de l'obturateur interne près de son insertion trochantérienne.

Rapports. — Forment une gouttière aux bords correspondants du tendon de l'obturateur.

Innervation.

Jumeau supérieur. — Filet du plexus sacré.

Jumeau inférieur. — Filet commun avec muscle carré crural.

Muscle obturateur externe.

Situation. — S'étend de la face externe du pourtour du trou ischio-pubien, jusqu'à la face interne du trochanter.

Forme. — Triangulaire, allongée.

Insertions.

Internes.

3/4 antérieurs de la face externe du cadre osseux limitant le trou sous-pubien.

(Face inférieure de la branche horizontale du pubis. Face externe de la branche ischio-pubienne et de la tubérosité ischiatique. Arcade aponévrotique limitant en bas, le canal sous-pubien).

Quelques faisceaux sur la membrane obturatrice externe.

Externes.

Face interne du grand trochanter au fond de la cavité digitale.

Corps charnu, né des insertions internes se rétrécit et aboutit à un tendon qui suit la gouttière creusée entre le rebord de la cavité côtyloïde et la tubérosité de l'ischion, contourne la face inférieure, puis la face postérieure de l'articulation coxo-fémorale.

Rapports.

En avant.

— Muscle pectiné en dedans.

— Muscles psoas iliaque en dehors.

— Plus superficiellement, vaisseaux fémoraux.

— Plus en dehors, capsule articulaire qui est quelquefois séparée du tendon musculaire par une bourse séreuse.

En arrière.

— Membrane obturatrice externe.

— Plus en dehors, tendons du pyramidal et de l'obturateur interne.

Innervation. — Un filet du nerf obturateur.

M. Carré crural.

Situation. — Etendu entre la face externe de la tubérosité de l'ischion et la face postérieure du grand trochanter.

Forme. — Quadrilatère, aplati d'avant en arrière.

Insertions.

Internes.

Face externe de la tubérosité de l'ischion entre l'obturateur externe et les tendons des muscles postérieurs de la cuisse.

Externes.

Empreinte verticale, naissant en haut de la ligne inter-trochantérienne postérieure près du tubercule de l'angle postéro-inférieur du grand trochanter pour aboutir en bas à l'interstice de la ligne âpre.

Rapports.

Face postérieure.

— Nerf sciatique.
— Vaisseaux ischiatiques.

En avant.

— Obturateur externe.
— Capsule coxo-fémorale.

En haut.

— Muscle jumeau inférieur.
— Artère circonflexe postérieure.

En bas.

— Muscle grand adducteur.
— Artère première perforante.

Innervation. — Même nerf que pour le jumeau inférieur né du plexus sacré.

Action des muscles pelvi-trochantériens.

Rotation de la cuisse en dehors, autour d'un axe qui part du centre de la cavité cotyloïde et aboutit à la partie moyenne de calcanéum en passant par le centre de l'articulation du genou et du pied.

Si la cuisse est en flexion, la rotation se transforme en abduction.

SYMPTOMES ET DIAGNOSTIC DE LA COXALGIE

La coxalgie, arthrite tuberculeuse de la hanche, coxo-tuberculose de Lannelongue, est, bien qu'on puisse la rencontrer à tout âge, une affection de l'enfance. Elle survient surtout de 5 à 15 ans, période où il y a développement actif du squelette et où la turbulence de l'enfant l'expose à des traumatismes fréquents.

Symptômes.

Nous prendrons comme type de description, la coxalgie d'un enfant d'une dizaine d'années qu'on amène consulter pour quelques douleurs vagues dans un membre inférieur, un peu de boiterie ; troubles que les parents rattachent toujours à un traumatisme plus ou moins éloigné et dont ils exagèrent l'importance.

Un examen soigneux, la recherche des antécédents héréditaires (parents morts poitrinaires) collatéraux (frères morts méningite), et personnels (gourme, écoulement d'oreille, bronchites répétées, adénopathies) feront vite faire le diagnostic de coxalgie.

A. Début.

Insidieux et variable. Le médecin sera consulté pour :

Douleur. — Localisée à la hanche, maxima la nuit, irradiée dans le membre inférieur, au genou en particulier. Irradiation classique.

Claudication intermittente.

Le médecin recherchera alors et analysera :

a). *Douleur provoquée.*

1° Par pression directe, au pli fessier ou à la base du triangle de Scarpa.

2° Par pression à distance : percussion du talon, du grand trochanter éveillant des douleurs à la hanche.

b). *Troubles de la marche.*

1° Trouble du rythme au début. C'est le signe du maquignon de Marjolin : l'oreille percevant mieux que l'œil au début la gêne de la marche.

2. Marche en fauchant.

c). *Contracture musculaire précoce.*

La contraction des adducteurs en particulier empêche l'abduction de la cuisse. Signe de Verneuil.

d). *Atrophies musculaires précoces.*

Se décelant au début par le signe de l'épreuve de Lannelongue : le sujet se mettant toujours et vite en situation hanchée sur le côté sain.

e). *Engorgement ganglionnaire inguinal et iliaque.*

f). *Empâtement douloureux de la région acétabulaire, constaté par le toucher rectal* (Cazin).

A ce moment le diagnostic est facile. En outre de ces signes, on constatera vite l'immobilisation par contraction musculaire de l'articulation coxo-fémorale. Lorsqu'en effet on essayera de fléchir la cuisse sur le bassin, tout le bassin bouge, l'épine iliaque antéro-supérieure se déplace en arrière. Le mouvement ne s'est donc pas passé dans la coxo-fémorale.

B. Période d'Etat.

On peut la diviser, mais très artificiellement, car en clinique, il n'en est souvent pas ainsi, en deux périodes.

a). *Période d'attitudes vicieuses.*

b). *Périodes des luxations spontanées et abcès.*

Cela a tout au moins le mérite de mettre quelque netteté dans la description.

A. Périodes d'attitudes vicieuses.

1° *Flexion, abduction, rotation en dehors de la cuisse.*

Cette attitude relâche les ligaments et donne le maximum de capacité articulaire.

En même temps, le bassin se projetant en avant et s'abaissant du côté malade, on a :

1° Allongement apparent du membre.

2° Raccourcissement réel (à la mensuration) ce dernier par suite de la rotation en dehors.

2° *Fexion, adduction, rotation en dedans.*

Cette attitude primitive parfois succède en général à la première.

Comme il y a ascension du bassin du côté malade, on a :

1° Raccourcissement apparent.

2° Allongement à la mensuration.

De ceci il faut retenir :

1° La flexion légère, constante, de la cuisse sur le bassin.

2° La rotation du membre, le plus souvent en dedans.

A cette période les signes fonctionnels du début, (douleur, impotence, claudication) s'exagèrent. A l'examen, en plus des attitudes vicieuses, on verra :

Ensellure lombaire.
Scoliose lombaire à convexité vers coxalgie.
Pli fessier abaissé.
Sillon inter-fessier dévié vers côté malade.
Et parfois il existe des signes généraux :
Fièvre vespérale.
Malade amaigri, pâle, toussant.

B. Période des luxations et des abcès.

a). *Luxation du fémur surtout en arrière.*

Raccourcissement considérable du membre.

b). *Abcès.* — Par fonte purulente des lésions tuberculeuses (os, synoriales, ganglions). Ils peuvent être répartis en trois groupes.

1° *Cruraux :* à la partie antérieure de la cuisse.

2° *Fessiers.*

3° *Pelviens.* — Les uns filant au dehors par l'échancrure sciatique, ou trou obturateur, les autres s'ouvrant dans le rectum, la vessie, etc.

Marche.

Variable, longue durée en général.

1° Guérison possible.

a). *A la première période.*

Ankylose fréquente. Raccourcissement variant entre deux et six centimètres.

b). *A la deuxième période.*

Position vicieuse, raccourcissement considérable ; arrêt de développement du membre.

c). *Les abcès aggravent le pronostic.*

2. La mort peut survenir par :

a). *Ouverture malencontreuse* d'un abcès dans un gros vaisseau, ou un organe pelvien.

b). *Suppuration prolongée* amenant des dégénerescences viscérales amyloïdes et graisseuses.

c). *Complication tuberculeuse ;* méningite en particulier.

3. Signaler enfin comme complication a longue distance, le bassin coxalogique dans lequel il y a aplatissement d'un os iliaque le plus habituellement du côté sain. C'est une cause parfois de dystocie, et toujours d'accouchement pénible : la mère pousse mal, le forceps est nécessaire.

Diagnostic.

A. L'enfant ne marche pas.

Soulevé, il agite sa jambe saine, l'autre pend inerte.

A différencier de :

Luxations congénitales de la hanche.

Maladie de Little.

B. L'enfant marche.

En cherchant le siège exact de la douleur, en pro-

voquant des mouvements on fixera le siège de l'affection dans l'articulation coxo-fémorale, éliminant ainsi :

Douleurs de croissance.
Affections du genou.
Abcès par congestion.
Adénopathie inguinale.
Psoïtis (inflammation aiguë du psoas).
Névralgie ischiatique.

S'il est inutile d'insister sur ces diagnostics, il faut signaler cependant deux affections relativement fréquentes et avec lesquelles la confusion peut être faite.

a). *Péri-arthrite coxo-fémorale*, siégeant dans la bourse séreuse rétro-trochantérienne.

Flexion de la cuisse encore possible.
Saillie postérieure si épanchement.

b). *Sacro-coxalgie* ; arthrite tuberculeuse de l'articulation sacro-iliaque.

Douleur sacrée et iliaque.

Il ne restera plus alors qu'à éliminer la *coxalgie hystérique*.

Survenant chez des sujets jeunes, présentant des tares nerveuses. Contracture dès le début plus difficile à vaincre que dans la coxo-tuberculose. Signe de Brodie ; c'est-à-dire hypéresthésie à l'effleurement de la hanche, et douleur minime à la pression profonde, ce qui est l'inverse dans la coxalgie. Le plus souvent nécessité de pratiquer l'anesthésie générale, pour constater l'intégrité de l'articulation.

Le diagnostic d'arthrite coxo-fémorale posé, il faudra penser qu'à côté de l'arthrite tuberculeuse il existe encore :

L'arthrite rhumatismale.
L'arthrite blennorhagique.

EXAMEN CLINIQUE DES URINES

On doit étudier successivement sous ce titre :

A. Les caractères physiques de l'urine.

C'est le premier examen, celui qui se fait au lit du malade.

B. L'examen chimique de l'urine.

En tant que recherche et dosage approximatif, des éléments normaux d'abord, anormaux ensuite. C'est la partie la plus importante de la question ; il ne faut cependant que décrire les procédés courants et simples, qu'on peut employer dans la salle même de l'hôpital.

C. Et terminer, en indiquant rapidement l'examen microscopique et bactériologique.

A. Caractères physiques de l'urine.

L'examen portera sur l'urine rendue dans les 24 heures, contenue et mélangée dans un bocal gradué.

1. Quantité,

a). *Moyenne.* — 1400 centimètres cubes chez l'homme. 1200 centimètres cubes chez la femmme.

b). *Augmentée.* — Polyurie pouvant atteindre 10 à 20 litres chez les diabétiques ; dans la néphrite interstitielle.

c). *Diminuée.* — Oligurie des affections fébriles, des cardiaques, des cirrhotiques, etc.

d). *Nulle.* — Anurie (urémie, étranglement interne, hydronéphrose), incompatible avec l'existence.

2. Couleur.

a). *Normale.* — Jaune ambrée.

b). *Variable.* — Foncée dans les états fébriles, chez les hépathiques.

Claire chez les nerveux.

Rouge brunâtre si elle contient du sang.

Verdâtre lorsqu'elle renferme des pigments biliaires.

c). *Modifiée par certains médicaments.*

La rhubarbe, le séné, la santonine la rendent jaune verdâtre ; l'acide phénique, le salol vert-olivâtre ; la fuschine la colore en rouge ; le bleu de méthylène en bleu-vert.

Il faut savoir aussi qu'elle est incolore dans les premières heures de la vie, et pâle chez l'enfant allaité.

3. Transparence.

a). *Existe à l'émission*, avec un nuage de mucus vésical au bout de quelques heures, pourra se troubler plus tard par les urates et les phosphates qui se précipitent.

b). *Trouble à l'émission*, soit par alimentation alcaline exagérée, soit surtout par cas pathologique (pus).

c). *Avec ou sans filaments* prostatiques, ou spermatiques, ou blennhoragiques.

4. Odeur.

Aromatique, fade, sui generis;

Modifiable (la térébenthine donne l'odeur de violettes ; asperges, etc.).

Forte, urineuse si fermentation vésicale, toujours pathologique.

5. Consistance.

Mobile. Mousse si albumine.

6. Réaction.

Normale : Acide à l'émission.

Quelquefois réaction amphigène.

7. Densité.

Moyenne 1015-1020, variable selon le moment de l'émission.

B. Examen chimique. Recherche des Éléments normaux et anormaux.

1. Recherche des éléments normaux.

Au point de vue clinique, quelques-uns seuls de ces éléments normaux sont intéressants. L'urée et l'acide urique en première ligne, puis les chlorures, les phosphates, les carbonates.

a). *Urée.*

Son dosage est très important. Un homme normal, ayant une alimentation mixte, en sécrète par jour 18 à 22 grammes. (Brouardel).

Dans les maladies aiguës fébriles, dans le diabète la quantité d'urée augmente.

Il y a au contraire hypo-azoturie chez les cancéreux, les cardiaques, et surtout dans tous les cas où la cellule hépatique souffre.

L'appareil à boules de Regnard, l'uréomètre de Noël, que nous ne pouvons décrire ici, donneront facilement ce dosage. Ces appareils sont basés sur la propriété qu'a l'hypobromite de soude de décomposer l'urée en Az, CO^2 et eau. En mesurant le volume gazeux, on en déduit la quantité d'urée.

b). *Acide urique.*

En excès chez les goutteux, les gens atteints de lithiase rénale, etc.

Moyenne. — 0,50 centigrammes par jour.

Décélé par la réaction de la murexide.

Dosage relativement compliqué.

c). *Chlorures* (de sodium surtout), de 8 à 14 grammes par 24 heures.

Dosage avec une solution titrée de nitrate d'argent.

d). *Phosphates.*

1° Alcalins, (de soude, potasse, etc).

2° Terreux, (de chaux, magnésie), les premiers l'emportant du double sur les seconds, sauf lorsqu'il y a « inversion de la formule phospathique », (hystérie, neurasthènie).

e). *Carbonates.*

Précipitent ainsi que les phosphates par la chaleur ; en rendant l'urine légèrement acide (acide acétique), ils se dissolvent ; les carbonates dégagent quelques bulles d'acide carbonique, ce qui permet approximativement de les distinguer, des phosphates au lit du malade.

2. Recherche des éléments anormaux.

A. Albumine.

Symptôme toujours pathologique, même dans les cas d'albuminurie dite physiologique.

Avant toute recherche, filtrer l'urine si elle n'est pas très limpide, s'assurer de son acidité.

Recherche par :

a). *La Chaleur.*

Précipite l'albumine.

Le procédé le plus pratique est celui-ci :

Remplir aux deux tiers un tube à essai. Le prenant par la partie inférieure, chauffer la partie supérieure de la colonne d'urine, un trouble se produit, quelquefois si léger que la comparaison seule avec le bas du tube à urine resté froid, peut permettre de constater une différence.

On ajoute alors une goutte d'acide acétique, si le précipité se dissout, c'étaient des phosphates ou carbonates, s'il persiste et devient même plus net, c'est de l'albumine,

On peut également chauffer le fond d'un tube où se trouve une petite quantité d'urine additionnée du dixième environ de son volume d'acide azotique. C'est moins pratique.

b). *L'acide azotique à froid.*

Voici maintenant un autre procédé qui, avec le

premier constituent les deux procédés, courants de nos services hospitaliers.

Procédé de Heller.

Dans un verre conique à expérience, rempli à moitié d'urine, on fait couler sur le bord de l'acide azotique, doucement, de manière à ce que l'acide plus lourd tombe au fond, en se mélangeant très peu à l'urine.

S'il y a de l'albumine, au niveau de séparation des deux liquides, un dlsque blanc se formera dont l'épaisseur permettra d'apprécier approximativement la quantité d'albumine.

En même temps, ou en l'absence de ce disque, il peut en exister d'autres :

1° Disque de cristaux d'azotate d'urée dans des urines riches en urée.

2° Disque d'acide urique, diffus et situé plus haut.

3° Disque des acides aromatiques chez les gens ayant absorbé du copahu, des balsamiques.

Les deux premiers disparaissent par la chaleur, le troisième par l'adjonction d'alcool qui le dissout.

Enfin, des anneaux colorés par pigments, surtout biliaires.

Nous ne ferons que citer les autres procédés :

c). *Ferrocyanure de Potassium en solution acide.*

d). *Réactif de Tanret* (Iodure mercuro-argentico-potassique).

e). *Réactif de Millon* (Nitrates mercureux et mercuriques).

f). *Acide picrique.*

g). *Papiers réactifs* (au Tanret).

Tous procédés déterminant la précipitation de l'albumine, et étant fort sensibles.

Quant au dosage en clinique, on le fait couramment avec le tube d'Esbach dans lequel on met des quantités fixées d'urine et de réactif d'Esbach à l'acide picrique et qui au bout de 24 heures donne le dosage par litre.

Pour terminer ce chapitre, dire que la distinction de l'albumine, en albumine rétractile, et non rétractile (Bouchard), n'a aujourd'hui pas grande valeur.

B. Sucre.

Recherche par :

a). *La liqueur de Fehling* (Tartrate cupro-potassique) ou celle de Barreswill (tartrate cupro-sodique) constitue le réactif le plus employé.

En mettre environ la hauteur de deux centimètres dans le fond d'un tube à essai et porter à ébullition pour vérifier le réactif qui doit rester limpide.

Ajouter alors une quantité environ triple d'urine (filtrée et privée d'albumine).

Porter à nouveau à ébullition ; s'il y a du sucre, le mélange tourne au rouge, et on verra se former un précipité rouge-brun d'oxyde de cuivre.

Les urates, l'indican, le chloral, le copahu, etc., peuvent décolorer un peu la liqueur de Fehling.

b). *La Potasse caustique*.

L'urine contenant du sucre, chauffée avec deux pastilles de potasse caustique, se colore en brun noirâtre.

c). *Le Bismuth* avec de la soude donne un précipité noir.

d). *L'indigo*, dans de l'urine alcalinisée par de la soude et chauffée, se décolore.

C. Peptones.

Précipitent par la réactif de Tauret et ce précipité se dissout à chaud, d'où différenciation avec l'albumine.

D. Acétone.

Chez diabétiques. Coloration rouge bourgogne par le perchlorure de fer.

E. Pigments biliaires.

Par le procédé de Heller décrit pour l'albumine, on a, au niveau de la séparation des deux liquides, un

anneau vert ayant en bas des liserés bleus, violets, rouges.

La teinture d'iode donne une teinte vert émeraude à l'urine.

F. L'Urobiline et son chromogène.

Fluorescence de l'urine par addition de chlorure de zinc ammoniacal.

Analyse spectrale surtout.

G. L'indican.

Mélanger un peu d'acide chlorhydrique à de l'urine dans un tube à essai ; chauffer. L'ensemble prend une teinte légèrement violacée. On ajoute 2 à 3 centimètres cubes de chloroforme ; on agite, le chloroforme s'empare de la matière colorante et va former au fond du tube un godet bleu violacé très net.

3. Recherche de quelques médicaments.

Utile comme contrôle, et dans les intoxications.

A. Iodures. Bromures.

Dans de l'urine, où on a versé un peu d'acide nitrique, l'amidon forme de l'iodure bleu d'amidon, ou bien en employant le procédé indiqué pour l'indican, le chloroforme se teinte en rose s'il y a de l'iodure, en jaune si c'est du bromure.

B. Acide salicylique, salicylates, antipyrine.

Teinte violacée et précipité par perchlorure de fer.

C. Alcaloïdes, (morphine).

Précipités par le R. de Tanret, précipité soluble à chaud.

C. Examen microscopique.

On peut trouver :

A. Sang.

Coloration rosée à noirâtre. On verra les globules

rouges au microscope. On décelera l'hémoglobine par l'analyse spectrale.

B. Pus.

Précipité formé de leucocytes et de cellules épithéliales.

C. Cellules épithéliales.

D. Cylindres.

Substances diverses ayant séjourné dans les tubes contournés du rein et ayant pris leur forme.

Epithéliaux; granuleux (néphrites aiguës surtout).
Hyalins (néphrites chroniques). Colloïdes.
Hémorrhagiques (formés de globules sanguins.

E. Sperme, graisse, etc.

F. Sédiments cristallins.

Cristaux polymorphes d'acide urique (Sable).
Phosphates de chaux, ammoniaco-magnésiens.
Octaèdres d'oxalate de chaux.
Tables rhomboïdales de cholestérine.

D. Examen bactériologique.

Se fera :

1° *Par examen direct après coloration sur lamelle.*

Dans ce cas, la centrifugation de l'urine et la recherche des micro-organismes dans le dépôt obtenu, sont souvent nécessaires.

2° *Par cultures.*

3° *Par inoculation aux animaux.*

Cet examen sort donc de la clinique. Il servira surtout à constater la présence du coli-bacille, du gonocoque, du bacille de Koch.

LE RECUEIL

DES

QUESTIONS D'EXTERNAT

PAR

UN GROUPE D'INTERNES

DES HÔPITAUX DE PARIS

Formera 40 fascicules in-8°, comprenant chacun cinq questions (Anatomie pathologie.)

Il paraîtra un fascicule par semaine.

Tous les fascicules seront vendus séparément : **cinquante centimes.**

SOMMAIRE DES HUIT PREMIERS FASCICULES

Fascicule I. — ANATOMIE : **I. Artère sous-clavière. — II. Muscles pectoraux.** PATHOLOGIE : **I. Fractures de côtes et complications. — II. Signes du mal de pott. — III. Anesthésie chloroformique et ses accidents.**

Fascicule II.— ANATOMIE : **I. Diaphragme. — II. Espace intercostal. — Muscle psoas-iliaque.** PATHOLOGIE : **Ascite, paracentèse de l'abdomen. — II. Injections hypodermiques.**

Fascicule III.— ANATOMIE : **I. Os iliaque. — II. Muscles de la paroi antéro-latérale de l'abdomen.** PATHOLOGIE : **I. Symptômes et diagnostic des péritonites aigües. — II. Symptômes, diagnostic et complications de la rougeole. — III. Appareils plâtrés.**

Fascicule IV. — ANATOMIE : **I. Extrémité supérieure du fémur. — II. Canal inguinal. — III. Muscles pelvi-trochantériens.** PATHOLOGIE : **I. Symptômes et diagnostic de la coxalgie. — II. Examen clinique des urines.**

Fascicule V.— ANATOMIE : **I. Ligaments d l'articulation coxo-fémorale. — I Muscles fessiers.** PATHOLOGIE : **I. Etiologie, symptômes et diagnostic de phlegmatia alba dolens. — II. Furo cle. — III. Anesthésie locale.**

Fascicule VI. — ANATOMIE : **I. Muscl adducteurs de la cuisse et leurs ner II. Triangle de Scarpa.—III. Articu tion du genou.** PATHOLOGIE : **I. Fra tures de l'extrémité supérieure d fémur. — II. Epistaxis et traiteme**

Fascicule VII. — ANATOMIE : **I. Muscl de la patte d'oie. — II. Artère fém rale et ses branches.** PATHOLOGIE **I. Fractures de la rotule. — II. V rices du membre inférieur et lei complications. — III. Pansements a tiseptiques.**

Fascicule VIII. — ANATOMIE : **I. Mus quadriceps fémoral. — II. Veines s perficielles du membre inférieur. III. Nerf sciatique.** PATHOLOGIE : **Symptômes et diagnostic de la meur blanche du genou.— II. Sig de la syphilis.**

SAINT-AMAND, CHER. — IMPRIMERIE SCIENTIFIQUE ET LITTÉRAIRE, BUSSIÈRE FRÈRES

RECUEIL

DES

UESTIONS D'EXTERNAT

PAR

UN GROUPE D'INTERNES

DES HOPITAUX DE PARIS

FASCICULE 5

PRIX : CINQUANTE CENTIMES

I.	ANATOMIE. . .	**Ligaments de l'articulation coxo-fémorale.**
II.	— . . .	**Muscles fessiers.**
I.	PATHOLOGIE .	**Etiologie, symptômes et diagnostic de la phlegmatia alba dolens.**
II.	— .	**Furoncle.**
III.	— .	**Anesthésie locale.**

PARIS
A. MALOINE, EDITEUR
23-25, RUE DE L'ÉCOLE-DE-MÉDECINE, 23-25

1899

SOUSCRIPTION

Pour recevoir régulièrement les fascicules du Recueil des **Questions d'Externat**, on peut souscrire aux conditions suivantes :

	Paris	Départements
Pour **20** fascicules	**10** fr »»	**12** fr. »»
— **40** —	**18** fr. »»	**22** fr. »»

LIGAMENTS DE L'ARTICULATION COXO-FÉMORALE

Généralités.

Les deux os qui entrent en présence par l'articulation coxo-fémorale sont : l'os iliaque, d'une part, représenté par la cavité cotyloïde ; et le fémur représenté par sa tête. Ces deux os sont maintenus en contact par une capsule fibreuse et des ligaments qui la renforcent. Enfin, autour de l'articulation existent des muscles qui, par leurs tendons principalement, contribuent à maintenir les deux os en contact et sont, par conséquent, eux aussi des ligaments : les ligaments actifs.

Capsule articulaire.

Forme. — Manchon en forme de cône tronqué à sommet cotyloïdien.

S'étend du pourtour de la cavité cotyloïde au col fémoral.

Insertions. — Sur l'os iliaque.

— Pourtour osseux du sourcil cotyloïdien.

— Face externe du *bourrelet cotyloïdien* dont elle laisse libre le bord tranchant.

— Au niveau de l'échancrure ischio-pubienne, la capsule s'insère à la face externe du *ligament transverse de l'acetabulum* et laisse libre au dessous de lui le canal conduisant dans l'arrière-fond de la cavité cotyloïde.

— Sur le col fémoral.

— Angle antéro-supérieur du grand trochanter.

— Ligne intertrochantérienne antérieure.

— En avant du petit trochanter.

— A un travers de doigt en dedans de la

ligne intertrochantérienne postérieure et parallèlement à elle.

Quelques fibres profondes de la capsule se réfléchissent sur le col et remontent sur la tête soulevant la synoviale en replis.

Dans la flexion, la capsule est relâchée et permet un peu d'écartement entre les deux os; dans l'extension, la capsule est tordue et maintient énergiquement les deux os appliqués l'un à l'autre.

Constitution.

Plan profond, fibres annulaires.
Plan superficiel, fibres longitudinales.

Ligaments.

Nombre. 3.

Description.

A. Ligament ilio-fémoral ou ligament de Bertin.

Situation. — Partie antérieure de l'articulation, étendu de l'ilion à la ligne intertrochantérienne antérieure.

Forme. — Eventail à sommet iliaque.

Insertions.

Interne. — Au-dessous et en arrière de l'épine iliaque antéro-inférieure, au-dessus et au-dessous de la gouttière osseuse qui loge le tendon réfléchi du muscle droit antérieur de la cuisse. Englobe ce tendon sur une étendue de 2 à 3 centimètres.

Externes.

1. Faisceau supérieur, *ilio-prétrochantérien.*

— Tubercule situé en avant du grand trochanter, immédiatement en dedans de l'empreinte du petit fessier (le plus court, le plus fort, le plus épais des ligaments de la hanche, direction parallèle à l'axe du col fémoral).

2. Faisceau inférieur, *ilio-prétrochantinien.*

— Tubercule inférieur de la ligne intertrochantérienne antérieure.

3. Entre ces deux faisceaux : éventail fibreux, très mince, laisse apercevoir quelques-unes des fibres circulaires de la capsule.

Physiologie.

— Faisceau supérieur limite l'adduction, la rotation et l'extension de la cuisse.

— Faisceau inférieur limite surtout l'extension.

B. Ligament pubo-fémoral.

Situation. — En avant de l'articulation.

Insertions.

En dedans.

— Portion pubienne du rebord cotyloïdien.

— Eminence ilio-pectinée.

— Bord inférieur de la branche horizontale du pubis.

En dehors.

— Partie antérieure de la fossette prétrochantinienne.

Dirigé en bas, en dehors et un peu en arrière.

Renforcé par quelques trousseaux fibreux de l'aponévrose du pectiné.

Forme avec le ligament de Bertin un N avec un angle fémoral et un angle iliaque.

Entre le faisceau inférieur du ligament de Bertin et le ligament pubo-fémoral, la capsule est amincie par le frottement du muscle psoas-iliaque, quelquefois perforée.

Physiologie. — Se tend dans l'abduction.

C. Ligament ischio-fémoral.

Situation. — Contourne la partie inférieure et la partie postéro-supérieure de l'articulation, d'où son nom d'*ischio sus-cervical.*

Insertions.

Internes.

Partie du sourcil cotyloïdien correspondant au corps de l'ischion.

Externes.

Face interne du grand trochanter au-dessus et en avant de la fossette digitale, en avant de l'insertion commune de l'obturateur interne et des deux jumeaux.

Dirigé horizontalement pour ainsi dire en dehors et légèrement en haut en et avant, par dessus le bord supérieur du col fémoral.

Entre le bord inférieur de ce ligament et du ligament pubo-fémoral, capsule très amincie renforcée simplement par quelques fibres issues des membranes obturatrices.

Physiologie. — Limite la rotation en dedans du fémur.

D. Ligaments annulaires ou zone orbiculaire.

Situation. — Forment le plan profond de la capsule.

Insertion. — Une seule insertion, au niveau du bourrelet et du sourcil cotyloïdien, immédiatement au-dessous de l'insertion du ligament ilio-fémoral.

Faisceau, dès son orifice, bifurqué en deux branches descendant l'une en avant, l'autre en arrière du col fémoral et se réunissant au niveau de son bord inférieur. Sont comme des lacs entourant le col fémoral (Weber).

E. Ligament rond.

Situation. — Logé dans l'arrière-fond de la cavité cotyloïde, s'étend de cet arrière-fond jusqu'à la fossette spéciale qui existe sur la tête fémorale.

Forme. — Véritablement, non pas rond, mais triangulaire.

Ne prend l'aspect arrondi que quand il est recouvert des lobules adipeux qui lui adhèrent et du repli synovial qu'il soulève.

Insertions.

Fémorale.

Partie antéro-supérieure de la fossette du ligament rond de la tête fémorale.

Cotyloïdienne.

Par deux branches, l'une au-dessous de la corne antérieure de la surface articulaire cotyloïdienne ; l'autre au-dessous de la corne postérieure, en dehors, par conséquent, de l'articulation. La portion moyenne entre ces deux branches est beaucoup plus mince et se termine sur le ligament transverse de l'acétabulum.

Ce ligament s'applique par sa face externe à la tête fémorale; par sa face interne il répond à l'arrière-fond de la cavité cotyloïde où il se tasse et se loge complètement, quand les deux surfaces articulaires sont intimement en contact.

Il soulève un repli ou tente synoviale en forme de cône dont la base répond au pourtour de l'arrière-fond et le sommet à la fossette du ligament sur la tête fémorale. Sous cette synoviale sont de gros vaisseaux qui peuvent être en continuité avec ceux de la tête fémorale.

Physiologie.

1. Soutien des vaisseaux allant à la tête fémorale.

2. Se tend dans la flexion de la cuisse sur le bassin.

3. Dans la flexion, il limite les mouvements d'adduction et de rotation en dehors.

Ce ligament est en général assez résistant et peut supporter des tractions de 30 à 50 kilog.

MUSCLES PÉRI-ARTICULAIRES. LIGAMENTS ACTIFS.

En haut. — Muscle petit fessier adhérant à la capsule.

En arrière et en haut. — Tendons des muscles : obturateur interne, jumeaux, pyramidal, obturateur externe, muscle carré crural.

En bas. — Obturateur externe, renforçant le point faible compris entre les ligaments pubo et ischio-fémoral.

En avant. — M. pectiné, tendon direct du droit antérieur, muscle psoas-iliaque ; renforçant la capsule entre la branche inférieure du ligament de Bertin et le ligament pubo-fémoral, et entre les deux branches du ligament de Bertin.

MUSCLES FESSIERS

Définition.

Les muscles fessiers forment un groupe musculaire bien défini, s'insérant tous en dedans sur l'os iliaque, en dehors sur le grand trochanter.

Ils sont au nombre de trois :

— Grand fessier le plus superficiel ;
— Moyen fessier ;
— Petit fessier le plus profond.

Description.

MUSCLE GRAND FESSIER.

Situation. — Etendu de la crête iliaque et surtout du sacrum sur le grand trochanter.

Forme. — Rhomboïdal, épais, le plus épais et le plus volumineux de l'économie.

Insertions.

Supérieures.

1. Cinquième postérieur de la crête iliaque.

2. Petite surface triangulaire située sur la face externe de l'os iliaque, en arrière de la ligne demi-circulaire postérieure.

3. Face externe de l'aponévrose lombo-dorsale.

— Et par son intermédiaire crête du sacrum.

4. Tubercules sacrés postéro-externes.

— Bords latéraux des dernières vertèbres sacrées et des vertèbres coccygiennes.

5. Face postérieure du ligament sacro-iliaque ;

— du grand ligament sacro-sciatique.

— du ligament sacro-coccygien.

6. Entre le sacrum et le coccyx : arcade membraneuse sous laquelle passent les derniers nerfs sacrés postérieurs.

7. Par quelques fibres à l'aponévrose du moyen fessier.

Inférieures.

1. Aponévrose fascia lata.

2. Branche externe de la trifurcation de la ligne âpre. 3me trochanter de Cuvier.

Le corps charnu est formé de faisceaux juxtaposés mais nettement séparés les uns des autres par de petites cloisons aponévrotiques.

Les faisceaux superficiels, c'est-à-dire ceux nés de la crête iliaque et de la crête sacrée sont ceux qui se terminent dans l'aponévrose fascia lata. Leur insertion sur cette aponévrose se fait suivant une ligne encadrant le bord postérieur et le bord supérieur du grand trochanter ; à ce niveau le fascia lata se sépare en deux feuillets entre lesquels se terminent les fibres charnues.

Les faisceaux profonds suivent d'abord le même trajet que les précédents, puis s'infléchissent vers le bas et se groupent en un tendon qui se termine à la ligne de trifurcation externe de la ligne âpre.

Rapports.

Face superficielle.

— Pannicule graisseux sous-cutané.

— Peau.

Face profonde.

— Muscle moyen fessier ; pyramidal, jumeaux ; tendon de l'obturateur interne, carré crural.

— Grande échancrure sciatique ; vaisseaux et nerfs qui y passent (fessiers, ischiatiques, honteux internes ; nerfs petit et grand sciatique).

— Insertions supérieures du biceps, demi-membraneux.

— Partie supérieure du grand adducteur.

— Bourse séreuse entre le grand trochanter et l'aponévrose dans laquelle les fibres charnues se terminent en avant.

Bord interne.

Répond aux insertions internes.

Bord externe.

Répond aux insertions externes.

Bord supérieur.

Adhère à l'aponévrose du moyen fessier.

Bord inférieur.

Répond dans son tiers interne à la graisse du creux ischio-rectal ;

dans son tiers moyen, recouvre l'ischion dans l'extension de la cuisse.

— Bourse séreuse entre le muscle et l'ischion.

Croisé par le pli fessier qui est transversal.

Action.

A. *Point fixe sur le bassin.*

1. Extension de la cuisse.
2. Légère rotation de dedans en dehors.
3. Légère abduction, mieux marquée quand, préalablement, la cuisse est en flexion comme dans la station assise.

B. *Point fixe sur la cuisse.*

— Extension du bassin.

— Se contracte énergiquement dans la marche sur un plan ascendant.

Innervation. — Petit nerf sciatique.

Irrigation. — Branche superficielle de l'o. fessière.

En avant du grand fessier est le muscle tenseur du fascia lata. Ce muscle est uni par le fascia lata au grand fessier, et forme avec lui une sorte de muscle deltoïde analogue au deltoïde de l'épaule.

MUSCLE MOYEN FESSIER.

Situation. — Sous-jacent au grand fessier et à l'aponévrose intermédiaire au grand fessier et au tenseur du

fascia lata. S'étend depuis la fosse iliaque externe jusqu'au grand trochanter.

Forme. — Aplati, en éventail, large en haut, étroit en bas.

Insertions.

Supérieures.

— Trois-quarts antérieurs de la lèvre externe de la crête iliaque.

— Partie de la fosse iliaque externe comprise entre les deux lignes demi-circulaires.

— Aponévrose qui recouvre le muscle.

— Feuillet aponévrotique commun avec le tenseur du fascia lata et le petit fessier.

— Arcade fibreuse qui va de l'os iliaque au sacrum et limite le canal ovalaire par où passent les vaisseaux fessiers supérieurs.

Inférieures.

— Angle postéro-supérieur et face externe du grand trochanter.

Le corps charnu est formé de fibres qui convergent vers un tendon commun.

Les fibres antérieures descendent obliquement en arrière ; les fibres postérieures, obliquement en avant et elles croisent les antérieures. Toutes se portent sur un tendon terminal qui les reçoit sur ses deux faces.

Rapports.

Face superficielle.

Grand fessier. Aponévrose intermédiaire au grand fessier et au tenseur du fascia lata.

Face profonde.

Muscle petit fessier.

Articulation coxo-fémorale.

Tendon du pyramidal auquel il est uni par des adhérences.

Bourse séreuse entre le moyen fessier et le bord supérieur du grand trochanter.

Action.

En général point fixe sur le bassin.

1. Contraction en totalité ; abduction directe de la cuisse avec force.

2. Contraction seule de ces faisceaux antérieurs ; rotation interne de la cuisse ; abduction ; flexion légère.

3. Contraction seule de ces faisceaux postérieurs ; rotation externe ; abduction ; extension légère.

4. Contraction de la portion moyenne. Abduction directe.

MUSCLE PETIT FESSIER.

Situation. — Sous-jacent aux deux précédents.

Forme. — En éventail, aplati.

Insertions.

Supérieures.

— Partie de la fosse iliaque externe, sous-jacente à la ligne demi-circulaire antérieure.

Inférieures.

— Toute la lèvre externe du bord antérieur du grand trochanter.

Corps charnu formé de fibres convergentes. Les antérieures dirigées presque verticalement en bas.

Les postérieures presque horizontalement en avant.

Rapports.

Face superficielle.

Muscle moyen fessier. — Les deux muscles étant confondus en avant en un tendon commun qui parfois descend jusqu'au grand trochanter.

Face profonde.

— Surface de la fosse iliaque externe.

— Capsule coxo-fémorale à laquelle il adhère.

Tendon réfléchi du droit antérieur qui passe au milieu des insertions iliaques les plus inférieures.

Bord supérieur.

— Rameau supérieur de la branche profonde de l'artère fessière.

Bord antérieur.

— Uni à celui du moyen fessier.

Bord inférieur ou postérieur.

— S'insinue sous le pyramidal.

Action.

Identique à celle du moyen fessier.

Peut agir en même temps que lui en passant son point fixe sur le fémur. Dans la station hanchée, il empêche le corps de basculer du côté opposé.

Innervation du petit et du moyen fessier.

Nerf fessier supérieur. — Venu du tronc lombo-sacré.

Même nerf pour le tenseur du fascia lata.

Irrigation du petit et du moyen fessier.

Branche profonde de l'artère fessière. — Se divisant en deux rameaux, l'un supérieur, l'autre inférieur.

ETIOLOGIE. SYMPTOMES ET DIAGNOSTIC
DE LA
PHLEGMATIA ALBA DOLENS

La Phlegmatia alba dolens représente un des types cliniques de la phlébite infectieuse. Elle est essentiellement caractérisée par la production d'un œdème spécial, œdème blanc, lisse, douloureux, dépendant d'une oblitération veineuse produite par la phlébite et toujours limité à la région dont le système veineux est obstrué. Elle siège le plus souvent aux membres inférieurs, mais peut cependant se montrer dans d'autres régions périphériques.

Signalée au siècle dernier par les accoucheurs (Mauriceau) qui décrivent l'œdème blanc de la puerpéralité ; il faut arriver à Bouillaud et à Bouchut pour la voir étudier dans le cancer, la tuberculose, la fièvre typhoïde et dans toutes les cachexies.

Etiologie.

L'anatomie pathologique et la microbiologie démontrent que sa cause est l'inflammation de la veine par dépôt sur son endothélium d'un micro-organisme pathogène charrié par le sang, le plus souvent du streptocoque. C'est donc plutôt une lésion secondaire, survenant à titre de complication dans une série d'états morbides.

Considérée à ce point de vue, on peut diviser les phlegmatia en 3 classes :

a). *Obstétricale.*

Survenant du 9e au 15e jour après l'accouchement, relativement fréquente, succédant surtout à des interventions.

b). *Chirurgicale.*

A la suite de plaies, phlegmons, fractures, saignée.

Cette classe comporte actuellement peu de cas.

L'antisepsie et l'asepsie devront encore les diminuer ainsi que les phlegmatia puerpérales.

c). *Médicale.*

1° *Surtout dans les infections et certaines diathèses.*

Pneumonie, grippe, fièvre typhoïde.

Tuberculose.

Cancer (surtout de l'estomac).

2° *Accessoirement dans certaines dyscrasies ou intoxications.*

Rhumatisme, goutte, syphilis, chlorose.

Saturnisme

Résumer cette étiologie, en disant qu'en clinique on rencontrera surtout :

La phlegmatia puerpérale.

Celle des tuberculeux (phthisie pulmonaire).

Et enfin celle des typhiques et des cancéreux.

Symptômes.

Prendre comme type de description, la phlegmatia des accouchées.

A. Début.

Autour du 15e jour après l'accouchement, rarement avant le 12e, ou après le 20e.

Légère élévation thermique (38-39), frissons, malaise.

Douleurs disséminées, fréquemment localisées à l'épaule (Pinard).

Assez souvent phénomènes douloureux thoraciques avec crachats hémoptoïques résultant de petites embolies pulmonaires (phlegmatia à début pulmonaire de Vaquez).

Puis douleur dans un membre et apparition rapide de l'œdème.

B. État.

La phlegmatia se localise presque toujours à l'un ou

aux deux membres inférieurs, rarement au membre supérieur. Ce dernier pourra cependant être pris en même temps que l'un des membres inférieurs.

1° *Signes fonctionnels et physiques.*

a). *Douleur.*

Localisée d'abord au point thrombosé, généralisée à tout le membre avec points maxima au mollet, au creux poplité, à la face interne de la cuisse.

Spontanée, avec crampes.

Exagérée par la pression et le mouvement.

Dire dès maintenant que l'exploration du membre devra être faite avec la plus grande prudence, de peur d'embolie mortelle.

b). *Œdème.*

Caractéristique.

Blanc mat, (la peau est exsangue).

Lisse, dur (il y a surdistension des aréoles du derme par la sérosité.

Douloureux (par l'existence de compressions nerveuses et l'inflammation des veinules du névrilème).

Cet œdème difforme le membre, le doublant presque de volume, il lui donne une forme cylindrique. Des veinosités bleuâtres vont apparaître à sa surface au bout de quelques jours.

La palpation prudente permettra parfois de sentir un cordon dur, douloureux ; veine thrombosée

c). *Impotence.*

Variable, quelquefois absolue à cause de l'inflammation des veines intra-musculaires.

d). *Enfin quelques petits signes, très secondaires.*

Elévation thermique très légère du membre malade.

Diminution de la sensibilité cutanée au contact et à la température ; hyperesthésie au contraire au pincement.

2° *Symptômes généraux.*

Varient suivant l'intensité de l'infection et de la réaction inflammatoire de la veine.

Température se maintenant une huitaine entre 38 et 39°, puis tombant peu à peu ; présentant une nouvelle élévation si une poussée nouvelle se fait dans un autre membre.

Troubles gastro-intestinaux légers.

Urines rares, uratiques.

C. Durée.

L'œdème arrive à son maximum à la fin de la première semaine, il ne commencera à décroître que vers la 4e ou 5e semaine.

Il persistera longtemps un empâtement du membre avec troubles trophiques et raideurs articulaires.

Il ne faudra jamais en tous cas laisser lever la malade avant le 40e jour qui suivra la cessation des accidents fébriles (de peur d'embolie).

D. Formes.

a). *Phlegmatia des tuberculeux.*

Apparaît à la 3e période de la phthisie chronique en général ; siégeant partout et pouvant se déplacer. Guérison possible.

b). *Phlegmatia des cachectiques, du cancer en particulier.*

Précède de peu la mort. Souvent légère.

c). *Phlegmatia des typhiques.*

Survient en pleine convalescence, débutant par une élévation thermique inexpliquée d'abord.

Dans toutes ces formes, rien de spécial comme symptomatologie.

Souvent des variétés frustes cependant.

Quelquefois douleurs extrêmes avec points douloureux classiques de la sciatique (par inflammation aiguë concomitante des veines du tronc nerveux. Quénu).

E. Terminaisons.

1° *Par guérison complète.*

Mais faiblesse persistante du membre, qui pendant longtemps s'œdématie à la moindre fatigue.

Possibilité de nouvelles poussées à l'occasion d'une maladie infectieuse.

2° *Par passage à la chronicité.*

Œdème éléphantiasique avec dermite chronique.

F. Complications.

1° *Immédiates.*

a). *Généralisation* des altérations phlébitiques aux autres veines de l'économie (veine cave inférieure. Sinus de la dure-mère).

b). *Embolie.*

Survenant à la suite d'un mouvement, en particulier de la flexion de la cuisse sur le bassin qui détachera un caillot.

Ce caillot lancé dans l'artère pulmonaire en oblitèrera une grosse branche (embolie massive avec dyspnée brusque, extrême, cyanose, mort foudroyante) ou une branche plus petite, (embolie partielle, origine d'apoplexie pulmonaire ou de broncho-pneumonie, mais susceptible parfois de guérison.)

c). *Lymphangite, phlegmons consécutifs à des périphlébites suppurées.*

2e Tardives.

a). *Troubles nerveux sensitifs.*

b). *Troubles trophiques.*

Pied bot phlébitique. (Verneuil).

Diagnostic.

Facile.

L'œdème spécial, blanc, lisse, douloureux de la phlegmatia, dans lequel le doigt imprime à peine le godet caractéristique de l'œdème, devra être différencié de :

Œdème cardiaque.

Siégeant aux deux membres inférieurs.
Simultanément, sans fièvre ni douleur ;
Œdème mou, moins prononcé.
Lésion cardiaque ou artérielle.
Signes d'hyposystolie.

Œdème dans les néphrites.

Mêmes caractères.
Urines rares, albumineuses.
Bruit de galop à la pointe du cœur.

Œdème chlorotique.

Léger, fugace, vespéral, disparaissant par le repos.

Œdème avec troubles trophiques chez variqueux.

Chez la nouvelle accouchée, il faudra suivre avec attention la courbe thermique.

Il est nécessaire de savoir cependant que d'autres causes que l'infection puerpérale peuvent donner de l'hyperthermie, en particulier les lymphangites du sein.

En second lieu, les douleurs qui accompagnent le début de la phlébite ne seront pas confondues avec :

a). *Les douleurs* dans les membres inférieurs, avec léger œdème malléolaire, se montrant lorsque certaines accouchées commencent à se lever.

b). *Les douleurs irradiées* à la partie supérieure des cuisses, accompagnant le retour de l'utérus dans la cavité pelvienne.

FURONCLE

Définition.

Inflammation circonscrite de la peau, dont le siège originel semble être l'appareil pilo-sébacé, et qui se caractérise par une petite tumeur acuminée s'ulcérant le plus souvent et donnant issue à une masse mortifiée : le bourbillon.

Anatomie pathologique.

Le bourbillon est la caractéristique anatomique du furoncle. Nombreuses discussions à son sujet.

— Pour Gendrin, Nélaton, c'est un produit pseudo-membraneux, sécrété par une sorte d'hygroma.

— Pour Dupuytren, il est dû à la mortification du tissu adipeux qui, gonflé par l'inflammation, s'étrangle dans les aréoles fibreuses du derme.

— Enfin, d'après Richet, Denucé, Trélat, le bourbillon est un amas fort complexe où l'on retrouve le produit de sécrétion des glandes sébacées, les débris mortifiés du follicule pileux et la trame conjonctive qui l'entoure. On trouve en outre des leucocytes extravasés par diapédèse et des micro-organismes, staphylocoques en particulier.

C'est ce dernier agent qui, pénétrant dans le follicule sébacé, pourra, sous l'influence d'irritations locales, ou d'un état général mauvais, produire le furoncle.

Cette notion étiologique (Pasteur) a éclairé d'un jour tout nouveau la pathogénie du furoncle, expliqué les furoncles multiples se produisant autour du premier, et les cas épidémiques qui ont été rapportés.

Etiologie.

Fréquence considérable à tout âge, surtout chez l'adulte et l'homme. Plus en été et dans les pays chauds.

Influences des causes générales :

Toutes dyscrasies. Surtout chez diabétiques (furonculose), goutteux et convalescents de fièvres graves (fièvres éruptives et typhoïdes).

Prédisposition particulière.

Influence des causes locales.

Frottements répétés (faux-cols, cavaliers).

Siège : Partout où il y a des glandes sébacées, sauf au cuir chevelu et très rarement à la paume des mains et à la plante des pieds.

Symptômes.

1. Début.

Petite tuméfaction avec gêne légère et prurit.

Portant à son centre un poil, présentant à son sommet une vésicule avec liquide séro-sanguinolent. Tuméfaction s'accentuant rapidement, à base indurée.

Douleur lancinante, contusive, exaspérée par le moindre contact.

A ce moment résorption encore possible après phase d'induration.

2. Etat.

Aspect caractéristique :

« Tumeur acuminée de volume variable, mais qui ne dépasse guère un œuf de pigeon ; sa couleur violacée, ecchymotique à la pointe, prend des teintes plus claires vers sa base, qui par dégradation insensible se confond avec les tissus environnants (Reclus).

Au sixième ou au huitième jour, la tumeur a atteint tout son volume. La pointe se surélève, blanchit ; déchirée par le malade, une étroite perforation s'y produit qui laisse suinter quelques gouttes de liquide séro-purulent strié de sang.

Puis, le huitième ou le dixième jour, la perforation qui s'est agrandie et forme une sorte de cratère à bords irréguliers décollés, laisse apercevoir une masse gris-jaune qui s'engage dans l'orifice, et s'éliminera le plus

souvent par lambeaux, parfois d'une seule pièce, surtout si le chirurgien intervient soit en l'extrayant avec une pince, soit en agrandissant l'ouverture. L'élimination faite, la petite cavité qu'elle laisse se comblera vite, la tuméfaction s'affaisse ; une cicatrice indurée et violacée se formera, persistant longtemps, avec légère douleur au contact.

Ce n'est que longtemps après que la peau reprendra sa souplesse normale, mais portant presque toujours une cicatrice pigmentée.

Les symptômes fonctionnels de la période d'état dont nous avons omis de parler ne présentent rien de spécial. Douleur extrême, spontanée, lancinante. Fièvre légère et malaise général qui cesseront dès que le bourbillon aura un orifice suffisant pour commencer à s'éliminer.

3. Variétés d'évolution.

a) Nous avons étudié le furoncle ordinaire, isolé.

b) Nous avons signalé le furoncle s'arrêtant dans son évolution, définitivement ou momentanément.

c) Il existe aussi le furoncle avec phénomènes inflammatoires extrêmes atteignant le tissu cellulaire et donnant naissance à un phlegmon circonscrit.

Signaler aussi :

d) Petits furoncles en entourant un plus gros formant une plaque furonculeuse qui tient l'intermédiaire entre le furoncle et l'anthrax.

e) Furonculose : c'est-à-dire éruption furonculeuse dans diverses régions, procédant par poussées, survenant principalement chez des diathésiques (goutte, diabète) atteignant plus ou moins gravement l'état général, et constituant une porte d'entrée à l'infection microbienne.

f) Enfin furoncles à sièges spéciaux.

— De la lèvre supérieure et du nez (graves par leurs complications).

— Du conduit auditif externe (très douloureux).

— De la région ano-périnéale (gêne de la défécation).

— Des glandes de Meibomius (Orgeolet).

Complications.

Viennent aggraver le pronostic, qui en dehors d'elles est toujours bénin.

a) Furoncle gangréneux (chez diabétiques).

b) Lymphangite, adénite, phlegmon circonscrit.

c) Hygroma aigu phlegmoneux (furoncles siégeant près d'une bourse séreuse sous-cutanée).

d) Phlébite, exceptionnelle. Rendue très grave lorsqu'un furoncle de la face, en particulier de la lèvre supérieure ou du nez, lui donne naissance. Une phlébite suppurée des veines de la face se déclare au milieu de phénomènes généraux graves, elle gagne rapidement la veine ophthalmique et les sinus de la dure-mère, amenant la mort à bref délai.

En dehors de la phlébite, le phlegmon diffus, avec propagation à l'orbite ou à la région sous-maxillaire, peut succéder à ces furoncles.

En résumé, inflammation bénigne, qui n'acquiert de gravité que par le terrain (dyscrasies) sur lequel elle évolue, ou que par certaines localisations.

Diagnostic.

Facile à différencier :

1. De l'acné.
2. Du phlegmon circonscrit (aplati et sans bourbillon).
3. De la pustule maligne, d'évolution plus rapide, débutant par une vésicule, puis eschare citronnée.

Commémoratifs spéciaux.

Traitement.

1. Local.

On a employé d'innombrables moyens abortifs :

— Cautérisation au nitrate d'argent, à l'acide chromique ou au fer rouge.

— Badigeonnages iodés.

— Pulvérisations antiseptiques.

— Pansements antiseptiques humides permanents.

— Injection intra-dermique de quelques gouttes de solution phéniquée.

Tous ont donné des résultats, mais ont échoué et échouent fréquemment.

On devra néanmoins les essayer, en particulier les pulvérisations phéniquées chaudes, en séances fréquentes et prolongées.

Si on ne peut en arrêter l'évolution, des pansements humides, chauds, renouvelés souvent, diminueront la douleur et hâteront la perforation et l'élimination du bourbillon.

Si la douleur est trop vive, incision cruciale au bistouri ou au thermo-cautère ; sinon attendre le début de l'élimination, et la hâter en débridant l'ouverture [1].

2. Général.

De la diathèse (diabète, albuminurie, goutte) antisepsie intestinale.

On a vanté également l'arsenic et l'acide phénique à l'intérieur.

---

[1] Enfin, en cas de furoncles de la lèvre supérieure, à allures graves, débridements précoces, profonds et multiples au thermo-cautère.

ANESTHÉSIE LOCALE

La suppression ou la diminution de la douleur dans les opérations chirurgicales peut être obtenue par l'emploi d'agents anesthésiques, à action générale ou locale.

L'anesthésie locale, toutes les fois qu'elle peut-être employée dans des interventions bien limitées, de courte durée, surtout aujourd'hui où nous possédons un merveilleux anesthésique local, la cocaïne, a, en plus de l'avantage de la simplicité de son manuel opératoire, la supériorité de ne pas donner lieu aux graves et souvent mortels accidents que causent parfois les anesthésiques généraux.

Autrefois, l'incision d'abcès superficiels, l'opération de l'ongle incarné, l'extirpation de quelques petits kystes sébacés étaient les seuls cas où l'on pratiquait l'anesthésie locale. Actuellement, son emploi s'élargit de plus en plus ; influencés par les résultats obtenus par M. Reclus, le grand promoteur de la cocaïne, nombre de chirurgiens pratiquent des interventions plus importantes, (cure radicale de hernie ; d'hydrocèle, amputations de doigts, etc.), avec la seule anesthésie à la cocaïne.

Nous n'étudierons que les procédés les plus courants employés à l'heure actuelle. Ils peuvent se résumer à :

1° *Anesthésie par réfrigération.*

Glace, éther, chlorures de méthyle et d'éthyle).

2° *Anesthésie par la cocaïne.*

Nombre d'autres procédés employés autrefois sont actuellement délaissés.

Citons seulement :

Anesthésie par narcotisation (belladone, opium).

» par compression (de tout le membre, ou du tronc nerveux).

Anesthésie par un courant d'acide carbonique.

» par l'électricité. (Magitot).

Anesthésie par le froid que produit l'évaporation du sulfure de carbone, ou du bromure d'éthyle.

Il n'y a aucun intérêt à décrire ces divers procédés, dont quelques-uns (le dernier en particulier) sont bons; les autres procédés cités plus haut, suffisant parfaitement à remplir le but désiré.

1. Anesthésie par réfrigération.

A. Par les mélanges réfrigérants.

On emploie habituellement le mélange de glace pilée avec du sel marin, dans la proportion de 1 pour 1 ou de 2 pour 1. Parfois on ajoute 1/5 de chlorhydrate d'ammoniaque.

Ce procédé est encore actuellement très employé pour l'extirpation de l'ongle incarné.

On fait, d'un carré de tarlatane plié en double, une sorte de bourse dans laquelle on verse le mélange de glace et de sel. Appliquant alors sur l'extrémité du gros orteil (siège presque constant de l'affection) le fond de la bourse, on invagine en quelque sorte le doigt dans le mélange réfrigérant qui reste maintenu par la tarlatane. En deux à trois minutes, la peau devient d'un blanc mat, qui indique que l'anesthésie est obtenue.

L'anesthésie sera, dans ce cas particulier, facilitée par la constriction de la base de l'orteil, obtenue à l'aide d'un gros drain serré, et fixé par un clamp.

Cette constriction, outre la compression nerveuse qu'elle produit, supprime la circulation, hâtant par conséquent la période d'anesthésie.

Ce procédé a l'inconvénient d'exposer à la production d'eschares par gélure, si on surveille mal le temps d'application du mélange.

B. Par l'éther.

Bon procédé, rendu pratique depuis que Richardson inventa le pulvérisateur qui porte son nom, et qui projette l'éther pulvérisé sur la partie à anesthésier.

Décrire sommairement le pulvérisateur (flacon rempli aux 2/3 d'éther pur tubulures métalliques, soufflerie).

L'extrémité du pulvérisateur devra être tenue à environ dix centimètres de la peau.

Au début, légère douleur éprouvée par le patient. Puis, au bout de 5 à 10 minutes, la peau pâlit brusquement sur tous les points soumis à la pulvérisation. L'anesthésie est obtenue.

On a préconisé également, en se servant du même procédé, les mélanges d'éther et de chloroforme, avec ou sans addition de menthol, ou encore le mélange à parties égales d'acide acétique et de chloroforme, (chloracétisation de Fournié).

C. Par le chlorure de méthyle.

Préconisé par Debove et Bailly, le chlorure de méthyle (éther-méthylchlorhydrique) est gazeux à la température ordinaire. Liquéfié, soit par le froid, soit par la compression, il bout à 23° centigrades.

Conservé liquide dans des récipients métalliques, par son évaporation, on peut obtenir un abaissement de température de près de 40°.

Au point de vue pratique, on a construit des réservoirs métalliques dits « siphons » qui permettent de projeter aisément un mince jet de liquide sur la partie à anesthésier.

M. Debove a fait construire le premier modèle de siphon. Divers modèles existent actuellement différant peu les uns des autres.

Le siphon employé dans les hôpitaux est en cuivre cylindrique à base aplatie ; une vis à tête molletée placée sur le sommet, donne accès au liquide dans une tubulure latérale, ou un deuxième robinet permet de lancer ou d'interrompre à volonté le jet du liquide dans l'atmosphère.

L'anesthésie locale que donne ce gaz est surtout employée pour des usages médicaux (névralgies ; sciatique en particulier).

Il sera prudent, pour éviter toute eschare, de ne pas pousser trop loin la congélation, et d'enduire préalablement la partie à anesthésier de vaseline ou de glycérine. On évitera ainsi, même l'érythème local qui se produit assez souvent.

L'anesthésie par le chlorure de méthyle peut être pratiquée aussi :

1° *Par le procédé du stypage de Bailly.*

Sur un tampon d'ouate recouverte de gaze de soie, on projette le jet du siphon et l'on passe ensuite ce tampon glacé sur la peau.

2° *Par le procédé de Galippe.*

On badigeonne la peau avec un tampon trempé dans un mélange de chlorure de méthyle et d'éther.

D. Chlorure d'éthyle.

Plus pratique à manier pour le chirurgien.

Liquide incolore, d'odeur éthérée, et dont le point d'ébullition est à + 10 degrés centigrades.

Conservé dans des ampoules de verre, avec petit bouchon de cuivre qui permet de se servir à diverses reprises de la même ampoule, ou dans de minuscules siphons métalliques (modèle Bengué), la simple chaleur de la main suffira lorsqu'on aura débouché et renversé l'ampoule, à projeter un mince jet liquide. Ce jet, lancé à 15 ou 20 centimètres sur la partie à anesthésier, amènera une teinte rosée, rouge, puis blanche parcheminée. En 5 minutes l'anesthésie est obtenue.

D'emploi très pratique par conséquent, il ne donne il est vrai qu'une anesthésie très limitée. On l'utilise surtout pour l'incision de petits abcès, de panaris, pour l'extraction de dents faciles à atteindre.

. Anesthésie par la cocaïne.

Cette substance agit par son contact direct avec les éléments terminaux des nerfs.

C'est un alcaloïde extrait par Niemann (de Vienne), des feuilles de l'erythroxylon coca du Pérou.

Employée comme anesthésique local, par Fauvel, Coupart, Laborde et Koller.

On emploie habituellement le chlorhydrate de cocaïne.

a). *Anesthésie des muqueuses.*

Il suffit de les badigeonner fortement avec une solution à 1 p. 20. (Larynx, pharynx, vagin).

Pour la muqueuse de l'urèthre, on injectera 4 à 5 grammes d'une solution à 1 p. 100 ou 1 p. 50. Pour la vessie, mêmes doses après lavages boriqués.

On obtiendra enfin l'anesthésie de la conjonctive par l'instillation de quelques gouttes d'une solution à 1 p. 50.

b). *Anesthésie par injection hypodermique on parenchymateuse.*

On se servira de solution aseptique à 1 p. 100 ou 1 p. 50. En aucun cas, on n'injectera plus de 5 centigrammes de cocaïne.

L'anesthésie de la peau, celle qu'il est plus généralement utile d'obtenir, se fait en injectant le long de la ligne d'incision future, de petites quantités de solution.

Le manuel opératoire en est simple. La peau est rasée, nettoyée au savon, à l'éther et au sublimé. On commence à injecter 1 centigramme de cocaïne, soit sous le derme (Terrier et Péraire), soit dans le derme (Reclus et Isch-Wall). Cette injection se fait lentement, en poussant progressivement l'aiguille le long de la ligne d'incision, de manière à faire pénétrer la cocaïne sur toute son étendue. (Inversement, on peut enfoncer profondément l'aiguille et la retirer progressivement à mesure qu'on pousse le piston).

On arrête alors ; si aucun phénomène toxique ne se produit (oppression, palpitations, syncope), la susceptibilité du sujet ainsi éprouvée, on peut s'il en est besoin injecter 2 ou 3 centigrammes de cocaïne de plus (c'est-à-dire 2 à 3 centimètres cubes de solution à 1 p. 100).

La peau se boursouffle suivant la ligne d'injection, puis pâlit ; en quatre à cinq minutes, une anesthésie durable est obtenue.

Accidents produits par l'emploi de la cocaïne.

Intoxication aiguë produite presque toujours par l'emploi de doses trop élevées ; et parfois par

son emploi chez des névropathes, des cardiaques et des artério-scléreux.

Caractérisée :

Tantôt par l'excitation, délire, crises de larmes.

Tantôt par la tendance à la syncope, avec pouls filiforme, irrégulier.

Enfin, parfois véritables crises épileptiformes alternant avec les phénomènes lipothymiques, dyspnée, tétanisation des muscles respiratoires et mort par asphyxie.

Ces accidents sont rares. Ils deviennent exceptionnels lorsqu'après l'injection d'essai de 1 centigramme de sel, on ne dépasse pas la dose de 5 à 10 centigrammes.

De plus, le malade ne sera pas à jeun, et il sera placé dans la position horizontale, le thorax délivré de tout lien.

Enfin, chez les gens atteints d'une affection cardiaque ou pulmonaire, chez les névropathes et chez la femme, on diminuera encore la dose.

En cas d'accident, mettre la tête basse ; aspersions d'eau froide, inhalations d'ammoniaque ou de nitrite d'amyle ; injections d'éther et de caféine. En cas de convulsions et d'asphyxie, inhalations de chloroforme.

LE RECUEIL

DES

QUESTIONS D'EXTERNAT

PAR

UN GROUPE D'INTERNES

DES HÔPITAUX DE PARIS

Formera 40 fascicules in-8°, comprenant chacun cinq questions (Anatomie pathologie.)

Il paraîtra un fascicule par semaine.

Tous les fascicules seront vendus séparément : **cinquante centimes.**

SOMMAIRE DES HUIT PREMIERS FASCICULES

Fascicule I. — ANATOMIE : **I. Artère sous-clavière. — II. Muscles pectoraux.** PATHOLOGIE : **I. Fractures de côtes et complications. — II. Signes du mal de pott. — III. Anesthésie chloroformique et ses accidents.**

Fascicule II. — ANATOMIE : **I. Diaphragme. — II. Espace intercostal. — III. Muscle psoas-iliaque.** PATHOLOGIE : **I. Ascite, paracentèse de l'abdomen. — II. Injections hypodermiques.**

Fascicule III. — ANATOMIE : **I. Os iliaque. — II. Muscles de la paroi antéro-latérale de l'abdomen.** PATHOLOGIE : **I. Symptômes et diagnostic des péritonites aigües. — II. Symptômes, diagnostic et complications de la rougeole. — III. Appareils plâtrés.**

Fascicule IV. — ANATOMIE : **I. Extrémité supérieure du fémur. — II. Canal inguinal. — III. Muscles pelvi-trochantériens.** PATHOLOGIE : **I. Symptômes et diagnostic de la coxalgie. — II. Examen clinique des urines.**

Fascicule V. — ANATOMIE : **I. Ligaments de l'articulation coxo-fémorale. — II. Muscles fessiers.** PATHOLOGIE : **I. Etiologie, symptômes et diagnostic de la phlegmatia alba dolens. — II. Furoncle. — III. Anesthésie locale.**

Fascicule VI. — ANATOMIE : **I. Muscles adducteurs de la cuisse et leurs nerfs. — II. Triangle de Scarpa. — III. Articulation du genou.** PATHOLOGIE : **I. Fractures de l'extrémité supérieure du fémur. — II. Epistaxis et traitement.**

Fascicule VII. — ANATOMIE : **I. Muscles de la patte d'oie. — II. Artère fémorale et ses branches.** PATHOLOGIE : **I. Fractures de la rotule. — II. Luxations du membre inférieur et leurs complications. — III. Pansements antiseptiques.**

Fascicule VIII. — ANATOMIE : **I. Muscle quadriceps fémoral. — II. Veines superficielles du membre inférieur. — III. Nerf sciatique.** PATHOLOGIE : **I. Symptômes et diagnostic de la tumeur blanche du genou. — II. Signes de la syphilis.**

SAINT-AMAND, CHER. — IMPRIMERIE SCIENTIFIQUE ET LITTÉRAIRE, BUSSIÈRE FRÈRES.

RECUEIL

DES

ESTIONS D'EXTERNAT

PAR

UN GROUPE D'INTERNES

DES HOPITAUX DE PARIS

FASCICULE 6

PRIX : CINQUANTE CENTIMES

I.	Anatomie. . .	**Muscles adducteurs de la cuisse et leurs nerfs.**
II.	— . . .	**Triangle de Scarpa.**
III.	— . . .	**Articulation du genou.**
I.	Pathologie . .	**Fractures de l'extrémité supérieure du fémur.**
II.	— . .	**Épistaxis et traitement.**

PARIS
A. MALOINE, EDITEUR
23-25, rue de l'École-de-Médecine, 23-25

1899

SOUSCRIPTION

Pour recevoir régulièrement les fascicules du Recueil des **Questions d'Externat**, peut souscrire aux conditions suivantes :

	Paris	Départements
Pour **20** fascicules	**10** fr. »»	**12** fr. »»
— **40** —	**18** fr. »»	**22** fr. »»

MUSCLES ADDUCTEURS DE LA CUISSE ET LEURS NERFS

Description. — Situation.

Ces muscles sont au nombre de trois.

Le premier ou moyen adducteur;
Le deuxième ou petit adducteur;
Le troisième ou grand adducteur.

Ils sont situés à la région interne de la cuisse. S'étendant depuis la branche ischio-pubienne de l'os iliaque jusqu'à la ligne âpre du fémur. Ils sont compris dans une loge aponévrotique délimitée en dedans par la partie interne de l'aponévrose fémorale; en avant par l'aponévrose intermusculaire interne qui sépare les adducteurs du muscle vaste interne; en arrière, par un feuillet aponévrotique plus mince qui les sépare des muscles du groupe postérieur de la cuisse.

On peut, au point de vue purement physiologique, rattacher le muscle pectiné aux adducteurs.

Description.

A. Muscle adducteur moyen ou premier adducteur.

Forme. — Triangulaire ; étendu du corps du pubis à la partie moyenne de la ligne âpre.

Insertions.

Supérieures. — Surface angulaire du pubis sur une facette elliptique située à la partie inférieure de l'épine pubienne, au-dessous de l'insertion du pyramidal ; au-dessus de celle du second adducteur. Cette insertion se fait par une lame aponévrotique de la face profonde de laquelle partent les fibres charnues.

Inférieures. — Partie moyenne de la lèvre interne de la ligne âpre sur une longueur de 9 centimètres environ : par une lame aponévrotique résultant de la fusion de deux autres lames dans l'écartement desquelles se jettent les fibres musculaires du corps charnu.

Aponévrose de terminaison adhère plus ou moins en avant à celle d'insertion du vaste interne et à l'aponévrose inter-musculaire interne.

Elle émet une expansion allant renforcer le tendon du grand adducteur.

Rapports.

En avant.

En haut. — Au niveau de l'épine pubienne, cordon spermatique.

En bas. — Forme la paroi postérieure du canal de Hunter. — Vaisseaux fémoraux.

— Dans le reste de son étendue : aponévrose, peau.

En arrière.

— Muscles petit et grand adducteurs.

— Entre moyen adducteur et ces deux autres muscles, tissu cellulaire où chemine la terminaison de l'artère fémorale profonde.

En dedans.

Forme pendant la contraction une corde saillante sous les téguments.

En dehors.

Limite interne du triangle de Scarpa.

Action.

a) *Point fixe sur le bassin.*

1. Adduction de la cuisse.
2. Flexion de la cuisse sur le bassin.
3. Rotation en dehors.

b) *Point fixe sur le fémur.*

Flexion du bassin sur la cuisse.

B. Muscle petit ou second adducteur.

Forme. — Triangulaire. — Simple à son insertion supérieure. — Divisé en bas en deux faisceaux. — S'étend du pubis à la partie postéro-supérieure de la diaphyse fémorale.

Insertions.

Supérieures.

Surface angulaire du pubis.

Partie antérieure de la branche ischio-pubienne.

En dehors du droit interne.
En dedans de l'obturateur externe.
Au-dessous du moyen adducteur.
En avant du grand adducteur.

Insertion se fait par un tendon aplati.

Inférieures.

Faisceau supérieur.

— Branche interne de trifurcation de la ligne âpre du fémur.

Par des fibres aponévrotiques.

Faisceau inférieur.

— Partie supérieure de la lèvre interne de la ligne âpre.

Quelquefois tout le corps charnu est réuni en un seul faisceau.

Corps charnu tordu sur lui-même.

Insertion supérieure dirigée dans le sens sagittal. — Insertion inférieure dans le sens vertical.

Rapports.

En avant.

Muscle pectiné.
Muscle moyen adducteur.

En arrière.

Muscle grand adducteur.

En bas (bord inférieur).

Angle formé par le grand et le moyen adducteur.

En haut (bord supérieur).

Muscle obturateur externe.
Muscle psoas-iliaque. — Petit trochanter.
Artère circonflexe interne.

Entre les deux chefs.

Artère perforante supérieure.

Action.

Identique à celle du moyen adducteur.

C. Muscle grand adducteur.

Forme. — Triangulaire. Sommet tronqué répondant à la branche ischio-pubienne et à la tubérosité de l'ischion.

Base répond à la lèvre externe de la ligne âpre du fémur depuis son extrémité supérieure jusqu'au tubercule du condyle interne du fémur.

Formé de trois faisceaux superposés dans le sens vertical et légèrement imbriqués dans le sens antéro-postérieur.

Insertions.

Faisceau supérieur.

Insertion supérieure.

Tiers moyen de la branche ischio-pubienne. — En dehors du droit interne. — En dedans de l'obturateur externe. — En arrière du petit adducteur. — En avant des deux autres faisceaux du grand adducteur.

Insertion inférieure.

1. Branche de trifurcation externe de la ligne âpre.

2. Lèvre externe de cette ligne âpre dans son 1/4 supérieur.

Corps charnu triangulaire, s'insérant en bas par des fibres aponévrotiques.

Faisceau moyen.

Insertion supérieure.

1. 1/4 postérieur de la branche ischio-pubienne en dedans du précédent.

2. Bord inférieur et face externe de la tubérosité ischiatique.

3. Partie inférieure de la face postérieure de cette tubérosité en dedans des insertions des muscles fléchisseurs de la jambe.

Insertion inférieure.

3/4 inférieurs de la lèvre externe de la ligne âpre.

Par une aponévrose se terminant par une série d'arcades délimitant avec le fémur autant d'orifices ostéo-fibreux livrant passage aux vaisseaux perforants.

Le plus important de ces orifices est situé au niveau du bord inférieur du faisceau et est traversé par les vaisseaux fémoraux.

Corps charnu de forme triangulaire dont les fibres sont d'autant plus rapprochées de la verticale qu'elles sont plus inférieures.

Faisceau inférieur.

Insertion supérieure.

Confondue assez intimement avec l'insertion du faisceau moyen. En avant cependant un léger interstice celluleux sépare les deux faisceaux.

Insertion inférieure.

Tubercule du condyle interne du fémur par un tendon sur lequel se jettent toutes les fibres charnues du troisième faisceau. Ce tendon fait partie de l'aponévrose inter-musculaire interne dont il représente le bord interne. Saillant sous les téguments.

Corps charnu du muscle grand adducteur est comme celui du petit adducteur tordu sur lui-même. Cette torsion est encore plus considérable car les fibres les plus internes sont celles qui ont l'insertion la plus élevée.

Rapports.

Face antérieure.

Muscle pectiné ; petit et moyen adducteurs ; canal de Hunter ; vaisseaux fémoraux.

Vaste interne.

Aponévrose ; peau.

Face postérieure.

Muscle biceps ; demi-tendineux ; demi-membraneux.

Bord inférieur ou interne.

Muscle droit interne.

Aponévrose ; peau.

Tout en bas : saillie assez marquée sous la peau.

Bord supérieur.

Muscle carré crural.

A travers ses arcades aponévrotiques d'insertion fémorale, passent les artères perforantes. — Entre le chef supérieur et le chef moyen :

Artère perforante supérieure.

— A la partie moyenne du muscle.

Artère perforante moyenne.

— Un peu au-dessus de son bord inférieur.

Artère perforante inférieure.

Entre le bord inférieur de son faisceau moyen et le tendon du faisceau inférieur passent *les vaisseaux fémoraux* devenant alors vaisseaux poplités.

Action.

1. Adduction énergique de la cuisse.

2. Par les chefs supérieur et moyen ; rotation de la cuisse en dehors.

Ne détermine jamais la flexion (Duchesne).

Irrigation des muscles adducteurs.

Artères perforantes et leurs rameaux collatéraux.
Artère circonflexe interne.
Artère ischiatique.

Innervation des muscles adducteurs.

Tous les trois sont innervés par des branches du *nerf obturateur* né du plexus lombaire. — Suivant le bord interne du muscle psoas et franchissant la gouttière sous-pubienne pour arriver à la région interne de la cuisse.

D'autres nerfs voisins concourent avec les filets du nerf obturateur à innerver les muscles adducteurs.

A. Muscle moyen adducteur.

Rameau de l'obturateur.

Trajet. — Entre le pectiné et le petit adducteur.

Terminaison. — Entre dans le muscle par son bord supérieur.

Rameau du nerf crural.

Venu de la branche musculo-cutanée interne.

Trajet. — Face antérieure du pectiné.

Terminaison. — Dans la face antérieure du muscle.

B. Muscle petit adducteur.

Rameau du nerf obturateur.

Trajet. — Derrière la face postérieure du pectiné.

Terminaison. — Face antérieure du muscle petit adducteur.

Rameau du crural.

(*Signalé par Bourgery*).

Vient du nerf musculo-cutané interne.

Terminaison. — Face antérieure du petit adducteur.

C. Grand adducteur.

Rameau de l'obturateur.

Trajet. — Entre le moyen et le grand adducteur.

Rameau du nerf sciatique.

Aborde le muscle par son bord interne, destiné au faisceau interne.

TRIANGLE DE SCARPA

Definition.

Région située à la partie supérieure et antérieure de la cuisse.

Forme.

Pyramide triangulaire, ayant une base répondant à l'arcade crurale, un sommet répondant au point où le muscle couturier rejoint et croise le bord externe du moyen adducteur ; une face antérieure superficielle ; une face interne formée par le pectiné ; une face externe répondant au psoas ; trois angles à l'union de ces différentes faces.

Dans cette pyramide : un contenu.

Description.

Base. — Désignée en général sous le nom d'*orifice supérieur de l'entonnoir fémorali-vasculaire* (Richet).

Situation. — Partie tout-à-fait supérieure de la cuisse ; au niveau de l'arcade de Fallope ; fait communiquer la fosse iliaque interne avec le triangle de Scarpa ; livre par conséquent passage aux vaisseaux fémoraux qui vont d'une région dans l'autre.

Forme. — Triangulaire.

Côté antérieur.

Arcade de Fallope. — Formée par la partie inférieure de l'aponévrose terminale ou tendon du grand oblique de l'abdomen ; formée de fibres se contournant en hélice de haut en bas, de dehors en dedans et d'avant en arrière.

Se fixe en dedans sur le pubis par les bandelettes que forment les piliers du canal inguinal.

De la partie interne de l'arcade crurale se détachent qnelques fibres à direction curviligne qui viennent se fixer sur la crête pectinéale et comblent l'angle aigu formé par la rencontre de l'arcade crurale avec le bord antérieur de l'os iliaque. Cette partie réfléchie est le *ligament de Gimbernat.*

Côté interne.

Rebord antérieur de l'os iliaque représenté à ce niveau par la crête pectinéale surmontée de la *bandelette pectinéale de Cowper.*

Côté externe.

Bandelette ilio-pectinée. — Qui n'est autre chose que le fascia iliaca revêtant dans la fosse iliaque le muscle psoas iliaque et accompagnant ce muscle jusqu'à son insertion trochantérienne. Sur une coupe antéro-postérieure parallèle au pli de l'aîne ; elle semble être une bandelette détachée de la face profonde de l'arcade de Fallope et allant s'insérer à l'éminence ilio-pectinée.

Au-dessous d'elle est le muscle psoas-iliaque et, dans la même gaine que lui le nerf crural.

Angle interne.

Formé par la rencontre de l'arcade de Fallope et du rebord antérieur de l'os iliaque (crête pectinéale).

Arrondi par la présence du *ligament de Gimbernat.*

Angle externe.

Rencontre de l'arcade de Fallope et de la bandelette ilio-pectinée.

C'est le point où la bandelette semble se détacher de l'arcade.

Angle postérieur.

Rencontre de la crête pectinéale et de la bandelette ilio-pectinée, au niveau de l'éminence ilio-pectinée.

Face antérieure.

Limitée par :

— *En dehors* : bord interne du couturier.

— *En dedans* : bord externe du moyen adducteur.

Formée par :

En allant de la superficie vers la profondeur en disséquant.

a) *Peau.*

Fine. — Poils dans la région interne ; nombreuses glandes sébacées et glandes sudoripares à sécrétion alcaline.

b) *Fascia superficialis.*

Décomposable en deux lamelles.

α) *Superficielle.*

Se continue avec la lamelle correspondante de la paroi abdominale.

β) *Profonde.*

S'arrêtant et se fixant au pli de l'aine.

c) *Ganglions lymphatiques superficiels de l'aîne.*

Trois groupes.

α) *Interne.*

Au voisinage de l'épine pubienne.

Reçoivent les vaisseaux lymphatiques superficiels des organes génitaux externes ; de l'anus ; du périnée.

β) *Médian.*

Recevant les lymphatiques superficiels de la partie inférieure de la paroi abdominale et

de la région antérieure de la cuisse et de la jambe (ces derniers sont ceux qui accompagnent la veine saphène interne).

γ) *Externe.*

Recevant les lymphatiques de la région fessière.

Ces ganglions sont allongés dans le sens du pli de l'aine; ils communiquent avec les ganglions profonds par des rameaux traversant le fascia cribriformis.

d) *Feuillet superficiel de l'aponévrose fémorale.*

L'aponévrose fémorale forme un manchon fibreux qui enveloppe complètement la cuisse; au niveau de l'angle externe du triangle de Scarpa, elle se dédouble en deux feuillets, l'un profond qui ira tapisser les faces externes et internes de la pyramide triangulaire que forme cette région. L'autre superficiel pouvant traverser à l'union d'un angle à l'autre sans descendre dans la dépression.

Au niveau de l'angle interne les deux feuillets se reconstituent en un seul.

Feuillet superficiel.— Etendu entre le bord interne du couturier et le bord externe du moyen adducteur; se fixe en haut à l'arcade crurale.

Cette aponévrose présente de nombreux orifices. L'un inférieur livre passage à la *veine saphène interne* qui formant une crosse, le traverse et gagne ainsi la veine fémorale. Cet orifice est limité en bas par un repli : *ligament falciforme de Hey ou d'Allan Burns.*

Les autres beaucoup plus nombreux livrent passage aux rameaux lymphatiques faisant communiquer les ganglions lymphatiques superficiels avec les ganglions profonds.

Le nombre de ces orifices est assez considérable, ce qui a valu à cette partie de l'aponévrose fémorale le nom de *fascia crebriformis*.

Face externe.

Formée par le muscle psoas iliaque.

Muscle psoas-iliaque.

Franchit le bord antérieur de l'os iliaque en passant sous l'arcade de Fallope, il gagne, en se dirigeant en bas et en dehors, le sommet du petit trochanter où il s'insère.

Il est tapissé par le feuillet profond de l'aponévrose fémorale qui se confond intimement avec le fascia iliaca qui forme sa gaîne propre.

Face interne.

Formée par :

Muscle pectiné.

Parti de la crête pectinéale et de la surface pectinéale de l'os iliaque dirigé en bas et en dehors, s'insère à la ligne moyenne de trifurcation de la ligne âpre.

Il est tapissé par le feuillet profond de l'aponévrose fémorale qui se confond intimement, avec sa gaîne propre.

Sommet.

Formé par la réunion de toutes ces faces et de tous les muscles et aponévroses qui les constituent :

Sur un plan superficiel du couturier et du moyen adducteur.

Sur un plan profond, muscle psoas et muscle

pectiné. Ce sommet situé vers la partie moyenne de la cuisse, laisse un orifice pour les vaisseaux fémoraux qui, après avoir traversé le triangle de Scarpa, descendent à la région interne de la cuisse, puis à sa face postérieure.

Angle externe.

Union de la face antérieure représentée par le feuillet superficiel de l'aponévrose fémorale, avec la face externe représentée par le psoas. Dédoublement de l'aponévrose fémorale ; correspond au bord interne du muscle couturier.

Angle interne.

Union de la face antérieure avec la face interne représentée par le pectiné. Reconstitution de l'aponévrose fémorale en un seul feuillet ; correspond au bord externe du moyen adducteur.

Angle postérieur.

Rencontre du psoas en dehors et du pectiné en dedans c'est-à-dire des faces externe et interne. Quelquefois ces deux muscles sont séparés par un interstice celluleux à travers lequel on aperçoit la face antérieure de l'articulation de la hanche.

Contenu.

Artère fémorale.

Traverse le triangle de Scarpa comme une bissectrice de la partie moyenne de sa base jusqu'à son sommet.

— Pénètre dans la région par la base, dans le voisinage de l'angle externe,

A ce niveau est en rapport :

En dedans.

Avec les ganglions lymphatiques.
Avec la veine fémorale.

En dehors.

Avec le nerf crural situé dans la gaîne du psoas.

— Descend verticalement jusqu'au sommet du triangle, occupant l'angle dièdre formé par la remonte des faces interne et externe.

— Sort du triangle au niveau de son sommet pour aller cheminer plus bas entre les adducteurs et le vaste interne.

— Donne en traversant ce triangle la presque totalité de ces branches collatérales.

— *Artère sous-cutanée abdominale.*

— *Artères honteuses externes.*

— *Artères circonflexes.*

— *Artère fémorale profonde.* Qui descend en arrière de l'artère fémorale proprement dite jusqu'à l'endroit où elle s'engage sous le moyen adducteur.

Veine fémorale.

Située au niveau de la base, en dedans de l'artère.

Est placée en dedans, pendant la plus grande partie du triangle de Scarpa, puis tend à lui devenir postérieure.

Reçoit des branches collatérales homologues des branches collatérales de l'artère.

Reçoit de plus la *vertèbre saphène interne* d'abord superficielle puis traversant le fascia cribriformis pour rejoindre la vertèbre fémorale par un trajet recourbé en forme de crosse.

Vaisseaux lymphatiques.

Suivent le même trajet que les vaisseaux sanguins. Quelques ganglions, dits ganglions lymphatiques profonds de l'aine sont juxtaposés aux vaisseaux sanguins. L'un est situé sous l'arcade de Fallope à la base du triangle dans l'angle interne de cette base près des ligaments de Gimbernat, c'est le *ganglion de Cloquet.*

Ce point où est logé le ganglion de Cloquet et où passent les vaisseaux lymphatiques, mérite seul le nom *d'orifice du canal crural.* C'est par cet orifice que passent les hernies crurales. Il est

situé entre la veine fémorale en dehors et le ligament de Gimbernat en dedans.

Nerf crural.

Situé sur le même plan que les vaisseaux dans la gaîne du psoas et par conséquent en dehors des vaisseaux fémoraux.

S'épanouit presque immédiatement au-dessous de l'arcade en ses 4 branches terminales.

Nerf musculo-cutané interne.

Va innerver le pectiné et y arrive divisé en filets dont les uns passent en avant, les autres en arrière des vaisseaux fémoraux.

Nerf du vaste interne.

Accolé pendant assez longtemps à l'artère.

Rameau profond ou fémoral de l'accessoire du nerf saphène interne.

Accompagne l'artère dans tout son trajet et ne l'abandonne que dans le canal de Hunter.

Nerf saphène interne.

Accompagne également l'artère dans presque toute son étendue, jusque dans le canal de Hunter. Il décrit autour de l'artère une spire très allongée.

Branche crurale du nerf génito-crural.

Croise la face antérieure de l'artère et perfore l'aponévrose au niveau de la partie inférieure du fascia crébriformis.

ARTICULATION DU GENOU

Définition.

Articulation située vers la partie moyenne du membre inférieur mettant en continuité la cuisse et la jambe. Les os en présence sont pour la cuisse, le fémur ; pour la jambe, le tibia, et en avant d'eux la rotule contenue dans l'épaisseur du tendon du quadriceps.

Surfaces articulaires.

Fémur.

Présente trois surfaces articulaires.

En avant. — Une gorge ou trochlée qui entre en contact avec la face postérieure de la rotule. La joue externe de la trochlée est plus large, plus saillante en avant et plus haute que l'interne.

Son vêtement cartilagineux est beaucoup plus épais au fond que sur les faces.

Cette trochlée est en bas séparée de deux autres surfaces articulaires du fémur par les rainures intertrochléo-condyliennes.

En bas. — Surfaces condyliennes qui continuent en arrière la trochlée fémorale et qui s'enroulent comme une spirale autour d'un axe fictif passant par le centre du condyle.

Convexe dans leur transversal.

Condyle interne, plus long que le condyle externe et plus déjeté en dehors de l'axe du fémur.

Les condyles vont en divergeant d'avant en arrière.

Ils sont séparés l'un de l'autre par une vaste échancrure ; l'échancrure inter-condylienne.

Cartilage d'encroûtement revêt son maximum d'épaisseur à la partie la plus saillante du condyle.

Tibia.

Entre en contact avec les condyles fémoraux par deux surfaces articulaires, l'une interne, l'autre externe, les *cavités glénoïdes.*

L'interne ovalaire plus longue que l'externe : concave transversalement, convexe dans le sens antéro-postérieure.

L'externe plus nettement convexe d'avant en arrière.

Toutes les deux se relèvent à leur partie la plus voisine du centre du plateau tibial et forment les *épines du tibia.*

En avant et en arrière de ces épines, entre les parties antérieures et postérieures des cavités glénoïdes sont des surfaces d'insertion ligamenteuse.

Revêtement cartilagineux plus épais au centre de la surface glénoïde : 4 à 5 millimètres.

Rotule.

Entre en contact avec la trochlée fémorale par sa face postérieure.

Légèrement concave de haut en bas, divisée en deux facettes, l'une interne, l'autre externe par une saillie mousse répondant à la gorge de la trochlée.

Facette externe plus large entre en contact avec la face externe de la trochlée fémorale.

Facette interne entre en contact avec la face interne, et présente tout à fait en dedans un méplat qui entre en contact avec le bord du condyle dans l'extrême flexion.

Par son 1/4 inférieur, la face postérieure de la rotule n'est point articulaire.

Fibro-cartilages semilunaires.

Les cavités glénoïdes du tibia qui sont l'une et l'autre légèrement convexes, ou tout au moins planes dans le sens antéro-postérieure, ne s'appliquent pas intimement aux condyles fémoraux. Aussi, ces cavités glénoïdes sont-elles rendues concaves par la présence de fibro-cartilages qui se superposent à leur périphérie.

Il y a deux fibro-cartilages : l'un interne, l'autre externe.

Formes. — Prismatiques, triangulaires, curvilignes.

Base répond à la périphérie.

Arête confine à la partie centrale de chaque cavité.

Face inférieure plane, s'applique à la cavité glénoïde.

Face supérieure concave, s'applique au condyle fémoral.

Fibro cartilage externe.

Forme une courbe plus fermée que le fibro-cartilage interne.

S'insère en avant et en arrière des épines tibiales dont la saillie seule interrompt le cercle fibro-cartilagineux.

Un trousseau fibreux en part et monte avec le ligament croisé postéro-interne, s'insère à la face interne du condyle interne.

Fibro-cartilage interne.

Courbe plus ouverte que le précédent.

S'insère en avant au bord antérieur du plateau tibial vers l'angle interne de la surface triangulaire antérieure.

En arrière. — A la partie postérieure de la surface triangulaire postérieure entre l'insertion du ménisque externe et l'insertion du ligament croisé postéro-interne.

Les fibro-cartilages sont unis l'un à l'autre en avant par le *ligament jugal ou transverse.*

En dehors, leur base adhère à la capsule articulaire du genou.

Moyens d'union.

Capsule.

Insertions :

Fémorale :

En avant. — A 1 cent. 1/2 du bord du revêtement cartilagineux de la trochlée.

Sur les côtés. — A 5 à 6 millimètres du revêtement cartilagineux des condyles.

En arrière. — A 1 centimètre au-dessus du bord postérieur de chaque condyle.

Entre les condyles, descend dans l'échancrure et va se continuer avec la partie externe de chacun des ligaments croisés.

Tibiale.

En avant. — Sur la surface antérieure triangulaire du plateau tibial.

Sur les côtés. — A 4 ou 5 millimètres au-dessous du revêtement cartilagineux des cavités glénoïdes du tibia.

En arrière. — S'avance en suivant le contour du cartilage jusque dans la surface triangulaire postérieure où elle se continue avec les ligaments croisés.

Rotulienne.

Au contact du revêtement cartilagineux sur les bords de la rotule ; un peu plus loin du cartilage au niveau de la base.

Constitution.

Fibres allant du fémur au tibia, se fixent en passant à la face externe des ménisques.

En arrière, elle est renforcée par les fibres d'insertion supérieure des jumeaux et forme au-dessus des condyles une sorte de coque fibreuse : dans la coque externe est contenu un sésamoïde.

Ligaments.

A. Ligament antérieur. tendon rotulien.

Situation. — Partie antérieure de l'articulation étendue du sommet de la rotule à la partie supérieure du tibia.

Forme. — Large, aplati d'avant en arrière.

Insertions.

Supérieures.

Sommet de la rotule.

Inférieures.

Tubérosité antérieure du tibia.

Rapports.

Contenu dans un dédoublement de l'aponévrose fémorale.

En avant. — Peau.

En arrière. — Ligament adipeux

Extrémité supérieure du tibia.

Bourse séreuse.

Se continue nettement en avant et sur les bords de la rotule par quelques fibres avec le tendon du quadriceps, ce qui fait considérer la rotule comme un sésamoïde contenu dans l'épaisseur du tendon.

B. Ligament latéral externe.

Situation.

Partie latérale externe de l'articulation, étendue du condyle externe du fémur à l'extrémité supérieure du péroné.

Formes.

Cordon arrondi long de 5 à 6 centimètres, épais de 3 à 5 millimètres.

Dirigé en arrière et en bas.

Insertions.

Supérieures.

Tubérosité du condyle externe sur une empreinte intermédiaire à l'empreinte triangulaire du jumeau externe et la fossette ovoïde du poplité.

Inférieures.

Parties antérieure et externe de la tête péronéale sur le croissant situé en dehors et en avant de l'apophyse styloïde à plus d'un cen-

timètre en avant de cette apophyse. Il est entouré par les insertions du biceps.

Rapports.

En dehors.

Tendon du biceps qui l'entoure et qui est séparé de lui par une bourse séreuse.

Peau sous laquelle on le sent nettement dans la flexion de la jambe.

En dedans.

Tendon du poplité.

Ménisque inter-articulaire externe.

Artère articulaire externe inférieure, entre le ligament et le ménisque.

C. Ligament latéral interne.

Situation.

Région interne de l'articulation, étendue du condyle interne à la partie supérieure de la face interne du tibia.

Forme.

Bandelette aplatie, longue de 10 à 12 centimètres, dirigée en avant et en bas.

Insertions.

Supérieures.

Crête de la tubérosité du condyle interne et fossette que cette crête limite en avant.

Inférieures.

Face interne du tibia, en arrière de l'insertion des muscles de la patte d'oie presque sur la continuité du bord interne de l'os.

A la partie postérieure de ce ligament, la capsule est également renforcée en forme d'éventail allant également s'insérer au tibia et formant avec ce tibia une gouttière ostéo-fibreuse où passe le tendon réfléchit du demi-membraneux.

Cette portion de la capsule a été décrite sous le nom de *ligament latéral interne court.*

Rapports.

En dedans. — Superficiellement.

Muscles de la patte d'oie.

Entre eux et lui, bourse séreuse.

En dehors. — Profondément.

Fémur, tibia.

Séparé d'eux par deux petites bourses séreuses.

A). Articulaire interne.

D. Ligament postérieur.

N'a pas d'existence propre, est formé par :

1° Capsules ou coques des condyles fémoraux.

2° Expansion du tendon du demi-membraneux vers le condyle externe : *Ligament poplité oblique.*

3° Fibres nées du tibia et du péroné, et qui convergent les unes vers les autres, pour aller se perdre ensuite sur les condyles : *Ligament poplité arqué.*

F. Ligaments croisés.

Situation.

Dans l'échancrure inter-condylienne sont situés en dehors de l'articulation, puisque la capsule vient se confondre avec eux.

Insertions.

1° *Ligament croisé postéro-interne.*

S'insère en bas.

A la surface triangulaire postérieure du plateau tibial.

En haut.

A la face externe du condyle interne du fémur.

Il est dirigé en haut, en avant et en dedans. Postérieur par son insertion tibiale ; interne par son insertion fémorale.

2° *Ligament croisé antéro-externe.*

S'insère en bas :

A la surface triangulaire antérieure du tibia en avant de l'épine interne.

En haut :

A la partie la plus reculée de la face interne du condyle interne.

Il est dirigé en arrière en haut et en dehors. Il est antérieur par son insertion tibiale ; postérieur par son insertion fémorale.

Ces deux ligaments s'entrecroisent donc à la fois dans le sens transversal et dans le sens antéro-postérieur.

Rapports.

Ils sont en contact l'un avec l'autre par leur bord le plus voisin du centre de l'articulation.

Par l'autre bord, ils se continuent avec la capsule articulaire.

En arrière. — Tissu de remplissage cellulo-graisseux de l'échancrure inter-condylienne.

En avant. — Synoviale articulaire.

F. Ligament adipeux.

Situation.

Au-dessous de la rotule répondant par sa base au tendon rotulien, par son sommet à l'échancrure inter-condylienne.

Forme.

Conoïde.

Ce n'est pas un véritable ligament, c'est un vestige de la cloison qui, chez l'embryon, sépare l'articulation fémoro-tibiale en deux articulations, l'une interne, l'autre externe, formées chacune par un condyle fémoral et une cavité glénoïde tibiale.

Insertions.

Antérieure.

Face postérieure du tendon rotulien.

Postérieure.

Par un filament très grêle dans l'échancrure inter-condylienne.

Synoviale.

Même trajet que la capsule fibreuse.
S'insère au pourtour du revêtement cartilagineux.
Cloisonnée au niveau des ménisques inter-articulaires.
Large cul-de-sac sous-quadricipital.

Rapports.

Rapports immédiats.

1° *Aponévrose fémorale.*

Recouvre tout le genou et renforce la capsule, jouant le rôle de véritable ligament.

En dedans. — Mince, se fixe à la tubérosité interne du tibia et va se confondre avec l'aponévrose jambière.

En dehors. — Est fixé au tubercule de Gerdy.

En avant. — Passe au-devant du tendon rotulien dont elle est séparée par une bourse séreuse.

2° *Expansion des vastes.*

Au-dessous de l'aponévrose fémorale.
S'entrecoisent au-devant de la rotule.

3° *Ailerons rotuliens.*

Au-dessous des deux couches précédentes. Ce sont des lamelles transversales allant des bords de la rotule aux condyles fémoraux.

Aileron interne beaucoup plus distinct que l'externe.

Rapports médiats.

En avant et sur les côtes.

Tissu cellulaire sous-cutané.
Peau.

En arrière.

En dehors.

Tendon du biceps.
Jumeau externe. Nerf sciatique poplité externe.

En dedans.

Couturier, demi-membraneux, demi-tendineux.

Jumeau interne.

Veine et nerf saphènes internes.

Directement en arrière.

M. poplité.

A. poplitée.

V. poplitée.

N. sciatique poplité interne.

Ganglions lymphatiques.

Tissu cellulo-adipeux.

Aponévrose.

Veine saphène externe.

Peau.

Artères nourricières.

A. grande anatomotique.

Artères articulaires nées de la poplitée.

A. tibiale antérieure par son rameau récurrent.

Toutes contribuant à former le riche cercle artériel péri-rotulien.

Nerfs.

Filets articulaires du sciatique poplité interne.

Du sciatique poplité externe.

D'un rameau du crural accompagnant l'A. grande anatomotique.

Physiologie.

Mouvements de

1° *Flexion et extension.*

Autour d'un axe, passant par le point d'attache fémorale des ligaments latéraux et des ligaments croisés.

2° *Rotation.*

Ne devient possible que dans la flexion quand les ligaments sont relâchés.

Axe passe par les épines du tibia.

3° *Latéralité.*

N'existent que dans la demi-flexion.

FRACTURES
DE L'EXTRÉMITÉ SUPÉRIEURE DU FÉMUR

N'étudier que les fractures du col du fémur, qui constituent la variété de beaucoup la plus fréquente.

Dire seulement qu'il peut exister des fractures du grand trochanter, succédant toujours à une violente contusion de la hanche, caractérisées par une vive douleur locale avec gonflement, impotence. Il est difficile de les différencier des fractures du col, qui coexistent fréquemment.

Signaler enfin la possibilité de disjonction de l'épiphyse supérieure du fémur.

Fractures du col du fémur.

Division capitale en fractures :

Extra-capsulaires.
Intra-capsulaires.
Mixtes. — (Par obliquité du trait de fracture et insertion très oblique de la capsule de l'articulation coxo-fémorale).

L'étiologie, les symptômes et le pronostic diffèrent un peu en effet suivant que la fracture est intra ou extra-capsulaire. Actuellement, on tend à considérer les fractures mixtes comme fréquentes, elles sont à rapprocher surtout des fractures extra-capsulaires au point de vue descriptif, et c'est avec cette variété qu'il faudra les étudier.

Cette division établie, faire rapidement l'étiologie et l'anatomie-pathologique.

Étiologie.

Fractures assez fréquentes, surtout chez l'adulte, le vieillard, avec maximum chez la femme.

Etiologie générale.

Influence de l'âge, par le travail de régression se produisant chez le vieillard du côté des os surtout du col du fémur (médullisation du col); chez la femme, saillie des hanches expliquant un peu la fréquence de la fracture du col chez elle.

Comme cause déterminante, presque toujours traumatisme, parfois fracture musculaire, ou arrachement par le ligament de Bertin.

Etiologie spéciale aux fractures intra-capsulaires.

Surtout chez vieillards, pouvant succéder à une contusion quelconque mais ayant fréquemment comme origine une chute sur les pieds, les genoux, un faux-pas, un traumatisme minime le plus souvent. La médullisation prononcée du col expliquant seule la fracture.

Etiologie spéciale aux fractures extra-capsulaires.

A tout âge, parfois chez jeunes gens ; mais alors traumatisme plus considérable, en particulier chute directe sur le grand trochanter.

Etiologie spéciale aux fractures mixtes.

Les mêmes causes que celle des fractures extra-capsulaires, influence des chocs sur la partie postérieure du trochanter d'après Rodet.

Anatomie pathologique.

1. *Factures intra-capsulaires.*

Parfois sous-périostées et sans déplacement ; en général complètes avec déchirure partielle de la capsule. Trait de fracture transversal ou oblique en bas et en dehors.

Consolidation osseuse exceptionnelle (par interposition de synovie ; défaut de nutrition du fragment supérieur, et surtout altération sénile du col).

2. *Fractures extra-capsulaires et mixtes.*

En général au niveau de la ligne intertrochantérienne, comprenant quelquefois le petit trochanter, jamais le grand.

Trait oblique en bas et en dedans. Pénétration fréquente et éclatement du fragment inférieur par le fragment supérieur.

Consolidation osseuse.

Symptômes.

1. Signes des fractures intra-capsulaires.

A. *Commémoratifs* (*voir étiologie*).

B. *Signes fonctionnels.*

Impotence fonctionnelle.

Impossibilité d'élever le membre inférieur au-dessus du plan du lit (le talon en particulier), ainsi que de le mettre en rotation en dedans.

Douleur.

Rarement spontanée. Provoquée par la pression et les mouvements communiqués (flexion et adduction).

C. *Signes physiques.*

Rotation en dehors du membre inférieur.

Raccourcissement du membre.

Peu prononcé d'abord, ne dépassera guère 2 à 3 centimètres constaté par la mensuration ou en construisant le triangle ilio-fémoral de Bryant.

Déformation de la hanche.

Peu prononcée également. Grand trochanter moins saillant.

Et comme signes accessoires :

Ascension du grand trochanter dont le sommet se trouve normalement sur la ligne ilio-ischiatique de Nélaton (épine iliaque antérieure et supérieure à partie moyenne de l'ischion) et qui se trouvera au-dessus de cette ligne.

Crépitation et mobilité anormales exceptionnelles et à ne pas rechercher.

2. Signes des fractures extra-capsulaires et mixtes.

Ce sont presque les mêmes signes, mais beaucoup plus accentués.

A. *Commémoratifs* (*voir étiologie*).

B. Signes fonctionnels.

Douleur fonctionnelle.

Impotence fonctionnelle.

Impotence, mais manquera assez souvent, ou tout au moins sera peu prononcée, par suite de la fréquence de l'engrènement des fragments.

C. *Signes physiques.*

Rotation en dehors très prononcée.

Raccourcissement du membre.

Constant, dépassant toujours 3 centimètres et atteignant parfois 7 à 8 centimètres (mesurer les deux membres inférieurs en maintenant sur un plan exactement transversal les épines iliaques).

Diminution de l'espace ilio-fémoral.

Augmentation de volume du grand trochanter dans le sens antéro-postérieur.

a) Primitif par pénétration et éclatement.

b) Secondaire par exsudats de réparation au bout d'une quinzaine.

Bombement de la partie supérieure du triangle de Scarpa.

Marche. — Terminaisons. — Pronostic.

1. *Consolidation.*

Ordinaire pour les fractures extra-capsulaires, demande de 6 semaines à 3 et 5 mois.

2. *Non-consolidation.*

Fréquente pour les intra-capsulaires.

Pronostic toujours grave à cause de :

Raccourcissement et claudication presque inévitable, atrophies musculaires, arthrites, ankyloses, etc.

Toujours très grave chez les vieillards qui présentent des eschares et meurent dans l'adynamie, souvent de pneumonie.

Diagnostic.

1. *Diagnostic différentiel avec :*

Contusion simple de la hanche (pour fracture intra-capsulaire surtout).

— Très difficile, pas de raccourcissement réel. Impotence moins prononcée, et guérison rapide.

Contusion suivie d'arthrite sèche coxo-fémorale.

Luxation de la hanche en haut et en dedans.

— Abduction prononcée. On sent en avant la tête du fémur, arrondie, mobile dans le pli de l'aine ou à la partie supérieure et interne de la cuisse.

Fracture et enfoncement du fond de la cavité cotyloïde, facile la plupart du temps.

2. *Diagnostic de la variété.*

Difficile parfois. Résumer les principaux symptômes :

Fracture extra-capsulaire :

Raccourcissement prononcé. Plus de 3 centimètres. Gonflement du grand trochanter. Ecchymose, due à un choc direct, souvent chez un sujet jeune. Consolidation et marche solide.

Fracture intra-capsulaire.

Signes moins nets. Peu de raccourcissement, succède à un traumatisme insignifiant, chez le vieillard. Consolidation rare.

Traitement.

Difficile, car on n'a pas de prise sur les fragments.

1. Chez le vieillard, sauvegarder l'existence, le laisser une dizaine de jours au lit, et lui donner ensuite des béquilles.

2. Réduire la rotation en dehors et pratiquer l'immobilisation et l'extension.

L'appareil le plus simple est la longue attelle externe avec lacs de diachylon en étrier permettant de pratiquer l'extension continue au moyen de poids; le malade étant couché sur un lit dur présentant une très légère inclinaison des pieds à la tête.

L'appareil de Hennequin représente un appareil plus compliqué, mais plus perfectionné; il permet une extension plus exacte et n'oblige pas le malade à garder le décubitus dorsal permanent.

3. Au bout de 6 semaines, massage, douches, électricité.

EPISTAXIS ET TRAITEMENT

Définition. — Hémorrhagie se produisant à la surface de la muqueuse des fosses nasales, de la pituitaire.

Fréquence. — Considérable, et par les traumatismes fréquents qu'a à subir cette muqueuse, et par sa richesse en vaisseaux et la présence d'un véritable tissu spongieux érectile en certains points des cornets.

Description.

Doit être assez brève.

Tantôt succédant à un traumatisme : à début rapide, tantôt à début variable, avec parfois des prodromes :

Céphalalgie ; bourdonnements ; chaleur et prurit dans les fosses nasales ; tous phénomènes qui cesseront avec le début de l'hémorrhagie.

Variétés nombreuses d'hémorrhagies.

a). Simples, strices, sanglantes dans les mucosités nasales.

b). Ecoulement considérable, jusqu'à 300 grammes.

c). Et entre les deux variétés extrêmes précitées le type classique : écoulement du sang, goutte à goutte, le plus souvent par une seule narine, sang rouge, non spumeux ; écoulement s'arrêtant spontanément par formation d'un caillot, et pouvant reparaître si ce caillot se détache.

Savoir aussi que dans les épistaxis abondantes, pendant le sommeil, et surtout chez l'enfant, le sang pourra pénétrer dans le larynx (simulant une hémoptysie), ou dans l'œsophage (simulant l'hématémèse).

En général, en cas de récidives fréquentes, on aura des signes d'anémie, et parfois dans les épistaxis très abondantes, les signes habituels des grandes hémorrhagies :

pâleur, lipothymies, sueurs froides, syncopes. C'est du reste exceptionnel.

Diagnostic.

1. Différentiel.

Facile. L'examen et l'interrogatoire éviteront de confondre dans les cas précités, avec l'hémoptysie et l'hématémèse.

On ne prendra pas non plus pour des crachats sanglants d'origine pulmonaire, les mucosités nasales sanguinolentes que certains sujets rejettent le matin.

2. Du siège.

En tous points, mais 3 principaux :

a). Cloison, surtout partie cartilagineuse de la région antéro-inférieure.

b). Plancher.

c). Cornet inférieur.

Par l'examen direct à une lumière vive, et aidé du spéculum nasi.

3. Etiologique.

C'est là le point de beaucoup le plus intéressant de la question, et par son importance séméiologique, et par les indications thérapeutiques qu'on en tirera.

Autrefois, selon qu'il y avait intégrité ou non de la muqueuse, on classait l'épistaxis dans la variété idiopathique ou symptomatique.

Actuellement, on admet que dans tous les cas il y a lésion locale, et que le plus souvent elle est sous la dépendance d'un état général.

Division étiologique

a). *Epistaxis de cause locale proprement dite.*

Traumatismes :

Déchirures, fractures, l'index chez l'enfant.
Corps étrangers, parasites.

Ulcérations ou inflammations de la pituitaire.

Ulcérations par coryza chronique, par néoplasmes ulcérés.

Ou par localisations de certaines maladies générales :

Fausses membranes de la diphthérie nasale, pustules de variole.

Dans la syphilis, la tuberculose, la morve.

b). *Epistaxis de cause générale.*

C'est-à-dire celles où la muqueuse ne présente pas d'état pathologique antérieur.

1. *Par congestion active.*

Pléthoriques. Congestion cérébrale.

Epistaxis supplémentaires du flux menstruel et du flux hémorrhoïdal.

Epistaxis des affections où il y a hypertension artérielle : insuffisance aortique. Mal de Bright.

2. *Par congestion passive.*

Affections mitrales. Asystolie.

Affections pulmonaires. Emphysème. Quintes de coqueluche.

3. *En rapport avec une affection viscérale ou une maladie générale.*

a). *Tantôt chez un malade présentant de la fièvre.*

Toutes maladies infectieuses ; surtout dans les formes hémorrhagiques de la typhoïde, des fièvres éruptives.

Dans l'ictère grave.

b). *Tantôt il y a apyrexie.*

Affections du foie surtout (cirrhoses, congestion) par la narine droite principalement.

Intoxications (saturnisme).

Diathèses (goutte).

Cachexies (cancer).

Signaler enfin, l'hémophilie et les épistaxis redoutables survenant chez des sujets en apparence sains.

Au point de vue du diagnostic, il suffira donc ; connaissant

toutes ces variétés étiologiques, de passer en revue d'abord les causes locales, ensuite les causes générales et se souvenir que les épistaxis idiopathiques s'il en existe, sont très rares et ne se rencontrent guère que chez les adolescents.

Pronostic.

Bénin, parfois favorable (épistaxis supplémentaire ou dans les états congestifs).

Intéressante toujours au point de vue sémiologique ; nous ne citerons seulement ici que les épistaxis du début de la fièvre typhoïde, et celle répétées des affections hépatiques.

Traitement.

Des moyens simples suffisent le plus souvent (fraîcheur, défaire les vêtements compression des ailes du nez, etc.).

L'arrêt spontané est la règle, et donne une valeur fictive à une série de moyens réputés dans le public.

Les hémostatiques généraux (eau de Léchelle, de Pagliari, perchlorure de fer) réussissent mal. Dans les cas graves, les injections d'ergotine, et surtout les injections d'eau salée à 7 p. 1000 faites larga manu dans le flanc ou dans les tissus sous-cutanés de la cuisse, réussiront mieux.

En général, on essayera les lavages des fosses nasales avec de l'eau chaude, ou surtout des solutions d'antipyrine, de gélatine.

Ensuite on pratiquera le tamponnement antérieur, de préférence avec des tampons imbibés d'une solution de cocaïne à 1 p. 100, ou d'antipyrine à 1 p. 10.

Lorsque tous ces moyens auront échoués, il faudra recourir alors :

1. *A la recherche* du point qui saigne, et à sa cautérisation soit avec le crayon de nitrate d'argent, soit à l'acide chromique, soit au thermo-cautère, ou mieux encore au galvano-cautère.

2. *Au tamponnement postérieur combiné au tamponnement antérieur.*

L'emploi du tamponnement postérieur se restreint de plus en plus. D'un côté en effet les excellents résultats obtenus par les solutions de cocaïne, la gélatine, la cautérisation, d'un autre côté les nombreux inconvé-

nients du tamponnement (opération pénible pour le malade, tampon devenant rapidement un foyer d'infection) ont de plus en plus fait délaisser ce procédé.

Il faut néanmoins savoir sommairement son manuel opératoire.

Le tamponnement postérieur se fera :

1° *Par le procédé de la sonde de Belloc.*

2° *Par celui plus pratique de Bertherand,* ou de la sonde molle en gomme.

Dans les deux cas, on introduira la sonde sur le plancher des fosses nasales. En poussant la sonde en gomme, elle descendra derrière le voile du palais et apparaîtra dans l'arrière-gorge et pourra être attirée dans la bouche.

La sonde de Belloc, à l'aide d'un mécanisme spécial, donnera le même résultat.

On pourra alors passer un solide fil double qui, pénétrant par la bouche, remontera dans le pharynx nasal et sortira par les narines.

Ce fil, ainsi passé à l'aide de la sonde, deviendra un fil conducteur et tracteur sur lequel on fixera un tampon de coton de la grosseur d'un œuf de pigeon. Ce tampon guidé par l'index jusque dans le pharynx, et tiré par le fil nasal, viendra obturer l'orifice postérieur.

Ce tampon ne devra jamais être laissé plus de 48 heures,

Pour terminer cette question de la thérapeutique de l'épistaxis, dire qu'à côté du traitement symptomatique que nous venons d'indiquer, il en existe un autre, plus important peut-être, celui de la cause, qui devra prévenir les récidives tout au moins.

Il est impossible de l'indiquer ici ; on devra s'inspirer seulement des notions étiologiques sur lesquelles nous avons insisté.

LE RECUEIL

DES

QUESTIONS D'EXTERNAT

PAR

UN GROUPE D'INTERNES

DES HÔPITAUX DE PARIS

Formera 40 fascicules in-8°, comprenant chacun cinq questions (Anatomie et pathologie.)

Il paraîtra un fascicule par semaine.

Tous les fascicules seront vendus séparément : **cinquante centimes.**

SOMMAIRE DES HUIT PREMIERS FASCICULES

Fascicule I. — ANATOMIE : **I. Artère sous-clavière. — II. Muscles pectoraux.** PATHOLOGIE : **I. Fractures de côtes et complications. — II. Signes du mal de pott. — III. Anesthésie chloroformique et ses accidents.**

Fascicule II.— ANATOMIE : **I. Diaphragme. —II. Espace intercostal.— III. Muscle psoas-iliaque.** PATHOLOGIE : **I. Ascite, paracentèse de l'abdomen. — II. Injections hypodermiques.**

Fascicule III.— ANATOMIE : **I. Os iliaque. — II. Muscles de la paroi antéro-latérale de l'abdomen.** PATHOLOGIE : **I. Symptômes et diagnostic des péritonites aigües. — II. Symptômes, diagnostic et complications de la rougeole. — III. Appareils plâtrés.**

Fascicule IV. — ANATOMIE : **I. Extrémité supérieure du fémur. — II. Canal inguinal. — III. Muscles pelvi-trochantériens.** PATHOLOGIE : **I. Symptômes et diagnostic de la coxalgie. — II. Examen clinique des urines.**

Fascicule V.— ANATOMIE : **I. Ligaments de l'articulation coxo-fémorale. — II. Muscles fessiers.** PATHOLOGIE : **I. Etiologie, symptômes et diagnostic de la phlegmatia alba dolens. — II. Furoncle. — III. Anesthésie locale.**

Fascicule VI. — ANATOMIE : **I. Muscles adducteurs de la cuisse et leurs nerfs. II. Triangle de Scarpa.—III. Articulation du genou.** PATHOLOGIE : **I. Fractures de l'extrémité supérieure du fémur. — II. Epistaxis et traitement.**

Fascicule VII. — ANATOMIE : **I. Muscles de la patte d'oie. — II. Artère fémorale et ses branches.** PATHOLOGIE : **I. Fractures de la rotule. — II. Varices du membre inférieur et leurs complications. — III. Pansements antiseptiques.**

Fascicule VIII. — ANATOMIE : **I. Muscle quadriceps fémoral. — II. Veines superficielles du membre inférieur. — III. Nerf sciatique.** PATHOLOGIE : **I Symptômes et diagnostic de la tumeur blanche du genou.— II. Signes de la syphilis.**

SAINT AMAND, CHER. — IMPRIMERIE SCIENTIFIQUE ET LITTÉRAIRE, BUSSIÈRE FRÈRES.

RECUEIL

DES

QUESTIONS D'EXTERNAT

PAR

UN GROUPE D'INTERNES

DES HOPITAUX DE PARIS

FASCICULE 7

PRIX : CINQUANTE CENTIMES

I.	ANATOMIE. . .	**Muscles de la patte d'oie.**
II.	— . . .	**Artère fémorale et ses branches.**
I.	PATHOLOGIE . .	**Fractures de la rotule.**
II.	— . .	**Varices du membre inférieur et leurs complications.**
III.	— . .	**Pansements antiseptiques.**

PARIS

A. MALOINE, ÉDITEUR

23-25, RUE DE L'ÉCOLE-DE-MÉDECINE, 23-25

1899

SOUSCRIPTION

Pour recevoir régulièrement les fascicules du Recueil des **Questions d'Externat**, on peut souscrire aux conditions suivantes :

	Paris	Départements
Pour **20** fascicules	**10** fr. »»	**12** fr. »»
— **40** —	**18** fr. »»	**22** fr. »»

MUSCLES DE LA PATTE D'OIE

Définition.

Ces muscles sont au nombre de trois :

Couturier, demi-tendineux, droit interne.

Ce sont des muscles qui doivent ce nom à leur insertion jambière. Pour chacun d'eux, en effet, cette insertion a lieu par un tendon large, étalé, qui a fait penser à la comparaison qui leur a valu leur nom. Non seulement l'insertion inférieure de ces muscles est faite d'une façon identique, mais encore elle a lieu sur la même surface osseuse.

Par leur insertion supérieure, ces muscles sont plus éloignés les uns des autres, cependant tous s'insèrent à l'os iliaque et tous sont des muscles de la cuisse.

MUSCLE COUTURIER.

Situation.

S'étend depuis l'angle antéro-supérieur de l'os coxal jusqu'à la face interne du tibia; croise en diagonale la cuisse.

Forme.

Allongé, le plus long des muscles du corps, aplati, étroit relativement à son allongement, charnu dans la plus grande partie de son étendue, tendineux inférieurement.

Insertions.

Supérieures.

— Epine iliaque antéro-supérieure.

— Partie supérieure de l'échancrure interépineuse sous-jacente.

Ces insertions ont lieu par une lamelle aponévrotique qui se divise bientôt en deux

lames; l'une antérieure, l'autre postérieure, et dans l'angle dièdre formé par elles naissent les fibres charnues.

Inférieures.

— Crête du tibia; immédiatement au-dessous de la tubérosité antérieure de cet os.

Corps charnu issu des insertions supérieures est étroit, contenu dans un dédoublement de l'aponévrose fémorale. Il croise en écharpe la face antérieure de la cuisse, dirigé d'abord dans un plan frontal, puis dans un plan sagittal. Il descend en bas, en arrière et en dedans.

Tendon décrit une courbe qui longe la partie postérieure de la face interne du condyle interne : abandonne par son bord concave quelques fibres à l'aponévrose fémorale; par son bord convexe d'autres fibres à l'aponévrose jambière.

Rapports.

Couturier contenu dans un dédoublement de l'aponévrose fémorale.

Par son intermédiaire, il est en rapport avec :

Face superficielle.

— Fascia superficialis.
— Peau.
— Veine saphène interne qui la croise.

Face profonde.

— Muscle droit antérieur.
— Muscle psoas-iliaque.
— Gouttière creusée entre le vaste interne et le moyen adducteur et contenant le paquet vasculo-nerveux de la cuisse.
— Face interne de l'articulation du genou.
— Tendons réunis du droit interne et du demi-tendineux : Ces tendons étalés forment le plan profond de la patte d'oie dont le tendon étalé du couturier forme le plan superficiel.

Entre le tendon du couturier et les tendons

du droit interne et du demi-tendineux formant le second plan, est une bourse séreuse.

Bord interne.

En haut.

Forme le côté externe du triangle de Scarpa, et est par conséquent en dehors de l'artère fémorale.

Bord externe.

Forme avec le tenseur du fascia lata un angle à sommet supérieur que vient occuper le droit interne.

Ce muscle a été faussement appelé : satellite de l'artère fémorale, car en haut, où il forme le côté externe du triangle de Scarpa, il est en dehors de l'artère :

Au milieu, il passe en avant de l'artère en franchissant la gouttière séparant le vaste interne du moyen adducteur :

En bas il est en dedans de l'artère, il s'éloigne d'elle de plus en plus puisqu'il gagne la face interne de la jambe tandis que l'artère gagne sa face postérieure.

Il est traversé par les 3 branches perforantes du nerf crural.

Innervation.

Branches du nerf crural.

Irrigation.

Petits rameaux musculaires naissant de place en place de l'artère fémorale.

Action.

Point fixe sur le bassin.

1. Fléchit la jambe sur la cuisse.
2. Fléchit la cuisse sur le bassin.
3. Imprime à la cuisse un mouvement de rotation en dehors.

Plus énergique quand on s'oppose préalablement à la flexion de la cuisse.

MUSCLE DROIT INTERNE.

Situation.

Situé à la partie interne de la cuisse, s'étend depuis le pubis jusqu'à la face interne du tibia.

Forme.

Allongé, triangulaire, plus large à son insertion supérieure qu'à son insertion inférieure.

Insertions.

Supérieures.

1. Moitié inférieure de la face antérieure de l'angle du pubis.

En dedans du moyen et du petit adducteur.

2. Tiers antérieur de la lèvre externe du bord inférieur de la branche ischio-pubienne, en dedans du petit et du grand adducteur.

Ces insertions ont lieu par une lame tendineuse qui se dédouble en bas, et, de l'écartement des deux feuillets, naissent les fibres charnues.

Inférieures.

Partie supérieure de la face interne du tibia.

Corps charnu né des insertions supérieures va peu à peu en s'effilant pour aboutir en bas dans la concavité antérieure d'un demi-cône tendineux qui apparaît à la partie moyenne de la cuisse.

Tendon cylindrique, effilé, contourne en arrière le condyle interne du fémur, puis la tubérosité interne du tibia pour aboutir à l'insertion inférieure.

Rapports.

En dedans.

Aponévrose.
Peau.

En dehors.

Face interne des trois adducteurs.

Portion tendineuse forme, avec le tendon du demi-tendineux, le plan profond de la patte-d'oie. Est séparée du plan superficiel par une bourse séreuse et glisse sur le ligament latéral interne du genou et la face interne du tibia, grâce à une autre bourse séreuse.

Innervation.

Filet de l'obturateur.

Irrigation.

Branches musculaires de l'artère fémorale.

Action.

Point fixe au bassin.

1. Adduction de la cuisse.
2. Flexion de la jambe sur la cuisse.
3. Si jambe est fléchie, rotation de la cuisse en dedans.

MUSCLE DEMI-TENDINEUX.

Situation.

Région postérieure de la cuisse. Etendu depuis la tubérosité de l'ischion jusqu'à la partie supérieure de la face interne du tibia.

Forme.

Corps charnu triangulaire; long tendon qui occupe la moitié de l'étendue du muscle.

Insertions.

Supérieures.

1. Tubérosité de l'ischion, par un tendon qui lui est commun avec la longue portion du biceps; l'empreinte est située au-dessous de l'insertion du biceps, au-dessus de celle du grand adducteur.
2. Face interne du tendon commun avec longue portion du biceps, sur une longueur de 10 à 15 millimètres. Peut être comparé en cela au muscle coraco-huméral.

Inférieures.

En dedans de la crête du tibia, sur la face interne de cet os.

Corps charnu, d'abord aplati d'avant en arrière, s'arrondit, puis s'effile en un tendon qui apparaît dès le milieu de la cuisse et devient libre au-dessus du condyle interne.

Une intersection aponévrotique au milieu de son trajet. Tendon d'abord grêle et arrondi, s'épanouit en un triangle aponévrotique dont le bord supérieur est le plus épais et représente à proprement parler le tendon du demi-tendineux.

Partie inférieure moins épaisse se poursuit sur l'aponévrose de la jambe.

Rapports.

Face postérieure.

— Muscle grand fessier.
— Aponévrose.
— Peau.

Face antérieure.

— Muscle grand adducteur.
— Muscle demi-membraneux.

Bord externe.

D'abord contigu au biceps, s'en sépare et forme en bas le bord interne du triangle supérieur du creux poplité, tandis que le biceps forme son côté externe.

Au niveau du condyle.

— En dehors, tendon du demi-membraneux.

— En dedans, insertion du jumeau interne, fait saillie dans la bourse séreuse commune à ces deux muscles.

En bas.

Forme avec le droit interne le plan profond de la patte-d'oie. Il s'insère un peu plus bas que le droit interne.

Irrigation.

Branches musculaires de l'artère fémorale et artère ischiatique.

Innervation.

Filet du grand nerf sciatique.

Action.

1. Flexion de la jambe sur la cuisse.
2. Extension de la cuisse sur le bassin.
3. Rotation de la cuisse de dehors en dedans.

ARTÈRE FÉMORALE ET SES BRANCHES

Limites.

Origine.

Sous l'arcade crurale où elle continue l'artère iliaque externe.

Terminaison.

A l'anneau du troisième adducteur où elle prend le nom de poplitée.

Trajet.

Oblique en bas, en dedans et en arrière ; bien marqué par la gouttière visible à la face antérieure de la cuisse, correspond à une ligne tracée depuis le milieu de l'arcade de Fallope jusqu'au bord interne de la cuisse à 4 travers de doigt au-dessus du condyle fémoral interne.

En haut forme un léger coude avec l'iliaque externe en franchissant le bord antérieur de l'os iliaque.

Forme avec le fémur un angle aigu ouvert en haut. Le sommet de l'angle se trouve à l'union du tiers inférieur avec les deux-tiers supérieurs de l'os, là où la fémorale passe à la face postérieure de l'os pour devenir artère poplitée.

Superficielle à son origine, devient plus profonde en bas.

Rapports.

A. Rapports avec les muscles et aponévroses.

α) *A son origine, sous l'arcade de Fallope.*

Traverse un espace triangulaire appelé canal

crural par les uns, orifice supérieur de l'entonnoir fémorali-vasculaire pour d'autres (Richet, Poirier).

En avant.

— Arcade de Fallope.
— Orifice cutané du canal inguinal.
— Contenu du canal inguinal.
— Chez l'homme : cordon.
— Chez la femme : ligament rond.

En arrière.

— Bandelette pectinéale de Cooper.
— Insertion supérieure du muscle pectiné.

En dehors.

— Bandelette ilio-pectinée.
— Muscle psoas iliaque.
— Nerf crural.

En dedans.

— Ligament de Gimbernat.

β) *Au niveau de son tiers supérieur.*

Traverse le triangle de Scarpa, depuis le milieu de sa base jusqu'à son sommet.

Elle est en rapport avec les parties constituantes de ce triangle.

En dedans.

— Muscle pectiné.
— Muscle moyen adducteur.

En dehors.

— Muscle psoas-iliaque.
— Muscle couturier.

En arrière.

Angle de réunion des parois internes et externes du triangle de Scarpa.

— Interstice qui sépare le psoas iliaque du pectiné.

— Capsule articulaire.

— Tête fémorale.

Ces deux parois du triangle de Scarpa sont

tapissées par un feuillet aponévrotique issu du dédoublement de l'aponévrose fémorale en

— un feuillet postérieur passant par conséquent en arrière de l'artère ; (c'est celui qui tapisse ces parois).

— et un feuillet antérieur passant en avant de l'artère d'un bord à l'autre du triangle de Scarpa.

En avant.

Feuillet antérieur de l'aponévrose fémorale.

— Epais vers le sommet du triangle.

— Au milieu, orifice du passage de la crosse de la veine saphène interne, limité en bas par un épaississement : *Repli falciforme de Allan Burns.*

— En haut, nombreux orifices de passage des vaisseaux lymphatiques faisant communiquer les ganglions superficiels du pli de l'aine avec les ganglions profonds voisins des vaisseaux fémoraux : *Fascia crebriformis.*

γ) *Dans son tiers moyen.*

En avant.

Couturier. — Contenu dans une gaîne aponévrotique fournie par dédoublement de l'aponévrose fémorale et étalé dans cette gaîne. Recouvre l'artère sur une largeur égale à celle de la main.

En dehors.

Muscle vaste interne.

En dedans et en arrière.

Muscle moyen adducteur.

δ) *Dans son tiers inférieur.*

Artère contenue dans le canal de Hunter, constitué par :

En arrière et en dedans.

Troisième portion du grand adducteur.

En dehors.

Aponévrose d'insertion du muscle vaste interne.

En avant.

Plan aponévrotique à fibres transversales, allant du tendon du grand adducteur au vaste interne, recouvert de son aponévrose.

Longueur : 10 centimètres.

Paroi antérieure présente deux orifices creusés par le passage de l'artère grande anastomotique et du nerf saphène interne.

B. Rapports avec le paquet vasculo-nerveux.

Veine fémorale.

Située :

1° Sous l'arcade de Fallope, en dedans de l'artère, séparée d'elle par un peu de tissu cellulaire.

2° Dans le triangle de Scarpa, en dedans de l'artère avec tendance à devenir postérieure.

3° Dans le tiers moyen et le tiers inférieur nettement en arrière.

Il existe souvent un canal collatéral de la veine fémorale sur une certaine portion de son trajet, mais il n'existe pas à proprement parler deux veines fémorales.

Nerfs.

Branche crurale du nerf génito-crural.

Passe par l'anneau crural en avant de l'artère, perfore la partie inférieure du fascia crebriformis.

Nerf musculo-cutané interne du crural.

Se divise en plusieurs branches qui passent transversalement, les unes en avant, les autres en arrière de l'artère, un peu au-dessous de l'anneau crural.

Rameau profond ou fémoral de l'accessoire du saphène interne.

Né du nerf crural, accompagne l'artère dans

tout son trajet et contenu dans sa gaîne aponévrotique; sort de la gaîne par un orifice qui lui est commun avec l'artère grande anastomotique.

Nerf du vaste interne.

Parallèle à l'artère.

Nerf saphène interne.

N'abandonne l'artère qu'à la partie tout-à-fait inférieure du canal de Hunter.

Placé d'abord en dehors de l'artère, puis en avant et en dedans d'elle dans le canal de Hunter.

Lymphatiques.

Troncs accompagnant l'artère; 2 ou 3 petits ganglions échelonnés dans ce trajet.

Près de l'arcade de Fallope : groupes de ganglions inguinaux.

Superficiels.

Interne.
Moyen.
Externe.

Profonds.

Occupant la partie la plus interne de la gaîne des vaisseaux.

Ganglion de Cloquet dans l'angle interne de l'orifice supérieur du canal fémorali-vasculaire, occupant la partie que Richet, puis Poirier, regardent seul comme orifice du canal crural.

C'est le chemin suivi par les hernies crurales.

Branches collatéralles.

Dans une première partie de son trajet, la fémorale grosse unique, sur une longueur de 4 centimètres : fémorale primitive.

Fournit 4 branches :

— Artère sous-cutanée abdominale.

— Artère circonflexe iliaque superficielle.
— Deux artères honteuses superficielles.

A quatre centimètres au-dessous de l'arcade, l'artère fémorale fournit une collatérale aussi grosse qu'elle-même : artère fémorale profonde. Aussi certains auteurs proposent-ils de considérer l'artère fémorale comme se bifurquant à ce niveau. La branche continuant le trajet vertical de la fémorale, celle qui est la fémorale proprement dite et dont nous avons décrit les rapports, prenant alors le nom d'artère superficielle.

La fémorale superficielle donne l'artère grande anastomotique.

L'artère fémorale profonde donne :

— Artère circonflexe externe ;
— Artère circonflexe interne ;
— Artère première perforante ;
— Artère deuxième perforante ;
— Artère troisième perforante.

Cette division est commode pour la description.

1. *Artère sous-cutanée abdominale.*

Origine.

Face antérieure de l'artère fémorale à 1 centimètre au-dessous de l'arcade de Fallope.

Trajet.

En avant, perfore l'aponévrose ; puis en haut remonte en avant de l'arcade de Fallope, dans le tissu cellulaire sous-cutané de la paroi antérieure de l'abdomen.

Terminaison.

Branches aux ganglions inguinaux ; à la peau ; au grand oblique.

Anastomose avec l'épigastrique ; l'artère mammaire interne ; l'artère circonflexe iliaque ; les artères lombaires.

2. *Artère circonflexe iliaque superficielle.*

Souvent décrite comme rameau externe de l'artère précédente.

Origine.

Face antérieure de l'artère fémorale immédiatement au-dessous de l'artère précédente.

Trajet.

Perfore l'aponévrose, parallèle à l'arcade de Fallope jusqu'à l'épine iliaque antéro-supérieure.

Terminaison.

Anastomose avec l'artère cironflexe iliaque profonde.

3. *Artères honteuses externes.*

α) *Artère honteuse supérieure sous-cutanée.*

Origine.

Face interne de la fémorale immédiatement au-dessous de l'arcade de Fallope.

Trajet.

— Perfore l'aponévrose.
— Se dirige en dedans.

Terminaison.

— Un rameau ascendant; ganglions inguinaux; tégument de la région pubienne.
— Un rameau descendant; partie latérale du scrotum ou grandes lèvres.

β) *Artère honteuse inférieure ou profonde.*

Origine.

Un peu au-dessous de l'artère précédente.

Trajet.

En dedans, passant en avant de la veine fémorale.

Perfore l'aponévrose au niveau du bord interne du moyen adducteur.

Terminaison.

Scrotum; grandes lèvres.

Anastomoses.

Avec artères honteuses externes du côté opposé ; avec le rameau funiculaire de l'artère épigastrique ; les branches cutanées de l'obturatrice ; l'artère dorsale de la verge et l'artère superficielle du périnée.

4. *Artère fémorale profonde.*

Peut être considérée comme branche de bifurcation de la fémorale. C'est elle qui donne toutes les artères de la cuisse ; volume égal à celui de la fémorale.

Origine.

Face postérieure de la fémorale à 4 centimètres en moyenne au-dessous de l'arcade de Fallope.

Trajet.

Verticale derrière l'artère fémorale superficielle ; en avant du muscle pectiné.

— S'insinue entre le moyen et le petit adducteur, puis entre le moyen et le grand adducteur.

— Perfore enfin le moyen adducteur, constituant la troisième des artères perforantes.

Rameaux collatéraux.

a) Artère circonflexe externe ou antérieure.

Origine.

Partie supérieure de l'artère fémorale profonde.

Trajet.

En dehors, entre le droit antérieur et les vastes.

Terminaison.

Bifurcation.

— Artère circonflexe proprement dite s'insinue dans l'épais-

seur de l'insertion trochantérienne du vaste externe.

Contourne la partie inférieure du grand trochanter.

Arrive à la partie postérieure de la cuisse où elle s'anastomose avec l'artère circonflexe interne, l'artère fessière et l'artère ischiatique.

— Artère du quadriceps, se distribue aux quatre portions du muscle, au tenseur du fascia lata et à la peau.

b) *Artère circonflexe interne ou postérieure.*

Origine.

Artère fémorale profonde tout près de la précédente.

Trajet.

— En arrière et en dedans.

— Forme une courbe qui cravate la partie antérieure du col du fémur.

— Passe entre le col fémoral en haut ; les bords supérieurs des muscles pectiné, petit et grand adducteur en bas.

— Se place sous l'obturateur externe et, suivant son bord inférieur, arrive à la face profonde du M. carré crural où elle se termine.

Terminaison.

Par deux branches se distribuant au M. carré crural et aux muscles voisins.

Chemin faisant rameaux à :

— Périoste du col fémoral.

— Acétabulum.

— Muscles voisins.

Un rameau descendant s'anastomosant avec l'artère perforante supérieure.

Un rameau ascendant s'anastomosant avec l'artère ischiatique.

c) *Artères perforantes.*

Nombre : 3 en général.

Perforante supérieure.

La plus volumineuse ; passe entre les deux chefs du petit adducteur et entre les chefs supérieur et moyen du grand adducteur.

Perforante moyenne.

La plus grêle.

Troisième perforante.

Représentée par le tronc de la fémorale profonde elle-même.

Perfore le chef moyen du grand adducteur à 3 centimètres au-dessus de l'orifice livrant passage à l'artère fémorale elle-même.

Chacune de ces perforantes traverse les muscles adducteurs sous une arcade fibreuse, laissant entre les fibres musculaires et la ligne âpre du fémur un orifice demi-circulaire.

Arrivée à la face postérieure de la cuisse, la perforante se divise en trois branches :

Branche supérieure.

— Monte et s'anastomose avec la branche descendante de l'artère située au-dessus.

(Première perforante s'anastomose avec branche descendante de la branche inférieure de l'artère circonflexe interne).

Branche inférieure.

S'anastomose avec la branche

ascendante de l'artère sous-jacente.

Branche transversale moyenne.

Se dirige en dehors et se distribue au vaste externe.

5. *Artère grande anastomotique.*

Origine.

Artère fémorale, dans le canal de Hunter un peu au-dessus de l'anneau du troisième adducteur.

Division.

Presque immédiate après son origine.

a) *Branche superficielle.*

Dirigée en avant ; perfore la paroi antérieure du canal de Hunter et se place sous le couturier.

Accompagne le nerf saphène interne quelquefois très bas.

Se distribue aux téguments.

Envoie un rameau qui accompagne le rameau prérotulien du ner saphène et prend part à la formation du réseau artériel péri-articulaire du genou.

b) *Branche profonde verticale.*

Descend parallèlement au tendon du grand adducteur et en avant de lui.

Se ramifie sur la face interne du condyle interne.

Anastomose avec l'artère articulaire supérieure et interne.

c) *Branche profonde oblique.*

Dirigée en bas et en dehors, s'enfonce dans le vaste interne et s'y distribue.

Ligature.

1. Immédiatement au-dessous de l'arcade de Fallope.

Incision verticale un peu en dedans du milieu de l'arcade.

2. A la pointe du triangle de Scarpa; récliner le couturier en dehors.

3. Dans le canal de Hunter :

A 4 travers de doigt au-dessus du condyle interne. Récliner le couturier en dedans.

Considérations sur la circulation artérielle de la cuisse.

Insister sur la présence de deux canaux artériels permettant au sang de circuler du bassin vers la jambe, l'un pouvant suppléer l'autre.

1. *Antérieur.*

Artère fémorale elle-même.

2. *Postérieur.*

Anostomoses de :

— L'artère ischiatique avec la branche ascendante de l'artère circonflexe interne.

— Branche descendante de l'artère circonflexe avec branche ascendante de la première perforante.

— Première perforante avec deuxième perforante.

— Deuxième perforante avec troisième.

— Troisième perforante avec une branche de la poplitée.

FRACTURES DE LA ROTULE

Rares en somme (2 p. 100 dans la statistique des fractures), leur mécanisme et surtout leur thérapeutique n'en ont pas moins donné lieu à de nombreux travaux).

Etiologie et mécanisme.

Fréquence. — Maximum chez l'homme et l'adulte.

Causes prédisposantes.

Fragilité osseuse spéciale ?

Fracture antérieure de la rotule facilitant une nouvelle fracture (fracture itérative) ou une fracture du côté opposé.

Divisions d'après le mécanisme (Chaput).

1° Fracture directe.

Chutes violentes sur le genou, choc contre un angle aigu ; coup, projectile, etc.

2° Fracture indirecte.

Produisant toujours une division transversale de la rotule, elle est de cause musculaire.

Soit dans une chute en arrière, le sujet cherchant à se retenir, soit dans une chute en avant sur le genou, la contraction brusque du quadriceps fémoral amènera la rupture.

Cette dernière est expliquée par deux théories.

a). *Théorie de l'arrachement* (Malgaigne), *de l'extension.*

Dans l'extension forcée, la rotule maintenue en bas, par le tendon rotulien qui la fixe au tibia, tirée en haut par le quadriceps, se brise par traction directe.

b). *Théorie de la flexion* (Boyer-Hamilton).

C'est probablement la plus exacte ; des expériences sur le cadavre ayant démontré la force énorme qu'il faut déployer pour rompre une rotule par traction.

La jambe est à demi fléchie sur la cuisse, la rotule soumise à la traction du quadriceps en haut, maintenue en bas au tibia, repose, par un point, sur la partie antérieure des condyles fémoraux.

Les deux forces auxquelles elle est soumise n'agissant pas suivant le même plan ; elle se fracturera alors, à la manière du bâton que les deux bras brisent sur le genou. Il y a donc rupture par flexion,

3° Fractures mixtes.

Produites par la contraction musculaire, jointe à un choc direct.

Anatomie pathologique.

Variétés nombreuses.

Incomplètes et complètes ; transversales, verticales ; multiples, compliquées.

Là nous devons séparer les fractures d'après le mécanisme.

1° *Fractures directes.*

Toutes variétés ; fréquemment multiples, étoilées, parfois un seul trait vertical, ou une fracture en Y.

2° *Fractures indirectes.*

Trait transversal unique, siégeant le plus souvent à l'union du 1/3 inférieur et des 2/3 supérieurs de la rotule.

L'écartement des deux fragments dépend avant tout de l'état des tissus fibro-périostiques latéro et prérotuliens. S'ils sont conservés, écartement nul ; déchirés en avant, mais les ailerons peu touchés, écartement de 2 à 3 centimètres. Rompus totale-

ment, l'écartement pourra atteindre 6 à 8 centimètres.

Cet écartement est dû à la tonicité du quadriceps ; il peut augmenter après quelques jours, soit par réaction lente du quadriceps, soit surtout par présence d'un épanchement sanguin intra-articulaire.

Symptômes.

Commémoratifs.

Chute en général sur le dos ou sur le côté, la jambe fléchie sous le corps.

Quelquefois craquement.

En général, impossibilité ensuite au malade de se relever, parfois il peut faire quelques pas à reculons.

Tous les efforts qu'il fera ne pourront qu'aggraver la lésion en déchirant plus largement les ailerons rotuliens.

Examen du malade. — Signes physiques.

Inspection.

Jambe très légèrement fléchie.

Gonflement du genou qui prend une forme globuleuse et arrondie. Il paraît surtout sur les côtés de la rotule, augmenté de volume. On peut deviner encore cependant la dépression intra fragmentaire.

Quelquefois, ecchymose ou plaie.

Quelquefois enfin, immédiatement après l'accident, rainure transversale entre les deux fragments par pression atmosphérique.

Palpation.

Fait reconnaître exactement l'écartement des fragments. Cet écartement augmente par la flexion de la jambe. On devra le mesurer dans l'extension.

Recherche de la mobilité anormale, facile.

L'écartement supprime la crépitation, inutile du reste d'obtenir.

Dans les fractures verticales et dans les fractures commi-

nutives, ce sera surtout la palpation, la recherche de la mobilité anormale des fragments, avec ou sans crépitation ; la constatation de l'ecchymose, d'une plaie, parfois la luxation d'un fragment qui fixeront le diagnostic.

Evolution.

La guérison par cal osseux est plus qu'exceptionnelle.

L'absence de soudure, avec pseudarthrose, également.

En général, formation d'un cal fibreux de longueur et d'épaisseur variables.

Cliniquement, l'hémarthrose augmente les premiers jours pour diminuer et disparaître en une quinzaine.

Incertitude de la marche, raideurs articulaires pendant longtemps.

La marche sera toujours gênée, surtout la marche en terrain accidenté (escaliers). C'est l'extension surtout qui sera entravée.

Le pronostic ne dépendra pas tant du diastasis et de la longueur du cal fibreux que de l'état des ailerons rotuliens, de l'état du quadriceps fémoral (atrophie) et de l'arthrite concomitante.

Diagnostic.

De diagnostic facile, surtout lorsqu'une hémarthrose énorme n'empêche pas de chercher les fragments.

Il ne faudra pas confondre cependant avec :

Contusion, hématome traumatique de la bourse prérotulienne, avec crépitation sanguine.

Contusion avec section des tissus fibreux antérotuliens pouvant simuler une rainure rotulienne.

Rupture du ligament rotulien.

Rupture du tendon du quadriceps.

Par la palpation approfondie, par la recherche de la solution de continuité sur les bords de la rotule, en essayant de provoquer des mouvements de latéralité, on évitera l'erreur.

Complications.

1° Immédiates. — Entorse du genou.

2° Primitives. — Emphysème.

3° Consécutives et tardives.

Entorse du cal. Allongement consécutif du cal.

Rupture du cal fibreux.

Traitement.

Méthodes innombrables que nous classerons et résumerons rapidement.

1° Méthode du massage (Tilanus).

Considérant comme illusoire la formation d'un cal osseux, Tilanus, Tripier cherchent surtout à éviter l'atrophie du triceps et la raideur articulaire.

Légère compression au début, puis massage quotidien du triceps et des parties latérales du genou.

Mobilisation au bout d'une semaine, et bientôt séances de marche.

Bons résultats.

2° Méthode de l'immobilisation indirecte.

La plus ancienne.

On maintient le membre dans une gouttière, plâtrée de préférence, et soit avec des 8 de chiffre en diachylon, soit avec la bande élastique, soit avec de petits moules en gutta-percha maintenus par des lacs, on rapproche les deux fragments.

L'hémarthrose pourra être traitée par la ponction.

3° Méthode de fixation des fragments.

Griffes de Malgaigne modifiées par Duplay.

Chevilles.

Suture.

a). Volkmann passe un fil d'argent qui réunit le tendon au ligament rotulien.

b). Arthrotomie et suture osseuse. (Lister-Championnière).

Suture des fragments au fil d'argent.

Cerclage de la rotule (Berger).

En résumé d'après Rieffel.

1° Si peu d'écartement : contention pendant quelques jours, puis massage et marche.

2° Si écartement inférieur à 2° : compression élastique : griffes, mais massage précoce.

3° Si écartement au-dessus de 2 à 3 centimètres : suturer.

VARICES DU MEMBRE INFÉRIEUR ET LEURS COMPLICATIONS

On nomme varices les dilatations permanentes des veines. Elles peuvent siéger en toute région. Les varices des veines du cordon spermatique (varicocèle) des veines ano-rectales (hémorrhoïdes) et surtout celles des membres inférieurs sont les plus fréquents. Ce sont ces dernières seules que nous devons étudier.

Anatomie pathologique.

a) *Leur localisation sur les veines du membre inférieur.*

Les idées de Verneuil sont admises en général : varices débutant par les veines sous-aponévrotiques et intra-musculaires (varices profondes) pouvant exister seules, ou conjointement aux varices superficielles, mais précédant toujours l'apparition de ces dernières.

b) *Lésions veineuses.*

Veines dilatées, allongées, avec flexuosités nombreuses. Quatre degrés d'après Briquet (division encore admise).

1. Dilatation simple, sans lésion des tuniques ; type : varices passagères de la grossesse, variété rejetée par Cornil et Ranvier.

2. Dilatation avec épaississement régulier des tuniques, en particulier de la couche moyenne.

3. Dilatation avec épaississement irrégulier. Certains points s'amincissent et laissent former des dilatations fusiformes.

Possibilité de dégénérescence athéromato-calcaire (formation de phlébolithes).

Thromboses.

4. Les arborisations veineuses cutanées se prennent. C'est par la tunique moyenne que débutent les lésions (Cornil).

c) *Etat des parties voisines.*

Tous les tissus sont atteints à un degré inégal. La coexistence fréquente de l'artério-sclérose ; les troubles circulatoires trophiques produits par la lésion veineuse ; les troubles nerveux trophiques enfin, par altération consécutive des vasa-nervorum, expliquent les lésions de voisinage.

Œdème chronique.

Dermite éléphantiasique ou scléreuse.

Eczéma. — Pigmentations. — Ulcérations.

Il faut appuyer surtout sur les lésions diffuses d'artério-sclérose, sur la névrite interstitielle des troncs voisins et éloignés, sur l'inflammation des veinules du nevrilemne, la production de varices extra et intra-troncculaires du nerf sciatique, toutes lésions nerveuses si bien mises en relief par M. Quénu.

Etiologie.

Très rares avant l'âge adulte ; la fréquence maxima se trouve à quarante ans et chez la femme.

Influence de l'hérédité similaire et de l'arthritisme.

On a invoqué pour leur pathogénie des causes multiples.

1° *Causes mécaniques d'origine anatomique.*

Pression sanguine augmentée par la longueur de la colonne veineuse. (Pesanteur).

Gêne amenée par les orifices fibreux ou vasculaires que les veines ont à traverser ; en particulier à l'embouchure des saphènes.

2° *Causes mécaniques extrinsèques.*

Port des jarretières. — Ceintures.

Positions exigeant la station debout, sans marche (d'où minima de contractions musculaires — garçons de café), ou la station assise prolongée, (cochers).

Mais à toutes ces causes viennent se joindre l'in-

fluence de l'état général (artério-sclérose, arthritisme) et celle du système nerveux.

Symptômes.

Début insidieux et prolongé.
L'Evolution peut être décrite en deux stades.

1° Les varices profondes existent seules.

a). *Signes fonctionnels.*

Les premiers en date.

Sensation de lourdeur et d'engourdissement du mollet, provoquée par la fatigue, calmée par le repos.

Crampes, fourmillement, prurit, douleurs plantaires.

Exagération de la sécrétion sudorale.

b). *Signes physiques.*

Gonflement du pied, quelquefois véritable, œdème malléolaire,

Empâtement douloureux et profond du mollet, disparaissant par le repos dans la situation horizontale. (Quénu).

Taches pigmentaires de la peau (points jaune-brun).

Exagération du système pileux.

Déformations unguéales.

2° Aux varices profondes se sont ajoutées les varices superficielles.

D'abord, veines plus marquées, bleuâtres, gonflées, avec arborescences cutanées.

Puis dilatations variqueuses portant surtout sur la saphène interne et ses plus grosses collatérales.

Les veines dilatées formeront des flexuosités nombreuses. En certains points existeront des ampoules molles, fluctuantes, réductibles, se remplissant de bas en haut, lorsque le doigt les aura exprimées, et dont le volume augmentera lorsqu'on exercera uue compression au-dessus.

Plus tard, il y aura une véritable déformation

du membre, qui œdématié, et avec un tégument rougeâtre, eczémateux, présentera des cordons bosselés sur toute sa périphérie.

Des phlébolithes (dégénérescence calcaire) seront formés, durs et pierreux au toucher.

Quant au troubles fonctionnels, ils n'auront fait que s'accentuer. La douleur surtout se sera accrue ; véritable sciatique parfois.

Mais ce sont encore les troubles trophiques qui, conjointement aux bosselures variqueuses, domineront le tableau symptomatique : eczéma chronique ; petites ulcérations ; arthrite sèche, etc.

Evolution essentiellement chronique.

Diagnostic.

Lorsqu'il n'existera que des varices profondes, les signes fonctionnels qu'elles fournissent ne devront pas être rapportés à :

Tumeurs du creux poplité ; anévrysme en particulier.
Névralgie sciatique simple.

Quant aux varices superficielles, il n'y a guère que les dilatations de la saphène interne qui aient pu en imposer pour une hernie crurale. Mais la hernie réduite se reproduit de haut en bas, et la tumeur veineuse de bas en haut au contraire ; indépendamment d'une série d'autres signes.

Complications.

Citer les plus fréquentes.

A. Ruptures.

1° *Externes.*

Précédées d'une inflammation, se faisant pa un petit orifice.

Hémorrhagie abondante, parfois grave.

2° *Interstitielle.*

Donnant une ecchymose étalée.

Si rupture profonde, on a le syndrome du cou de fouet (Verneuil) avec ecchymose manquai ou apparaissant plus tard.

B. Phlébite.

D'origine externe ou endogène; elle a pour caractères d'être circonscrite, adhésive, subaiguë, avec récidives fréquentes.

Grave, surtout à cause des embolies pulmonaires possibles, elle débute par de la douleur et de l'empâtement sur le trajet veineux enflammé.

Puis petite tumeur, ou cordon inflammatoire avec peau violacée, adhérente, elle peut se terminer par un phlegmon variqueux suppuré.

C. Eruption.

Précédant l'ulcère en général, elles sont en rapport avec l'état du système nerveux périphérique.

Eczéma variqueux, sec ou suintant.

Eruptions syphilitiques diverses qui trouvent un excellent terrain.

D. Ulcères variqueux.

Considérés actuellement comme un trouble trophique n'étant que la résultante indirecte des varices.

De forme irrégulière, allongée, à contours polycycliques, à fond rouge vif, velouté, bourgeonnant, violacé.

Variétés nombreuses :

A fond pâle : ulcère atonique.

Fongueux : ulcère fongueux.

A bords indurés : ulcère calleux.

Parfois très douloureux : ulcère éréthique.

Au pourtour de l'ulcère, on constate de l'analgésie, de la thermo-anesthésie, en plaques très irrégulières.

Signaler enfin l'existence d'ulcères vermineux ; la possibilité d'infections secondaires par la plaie (lymphangite surtout) et les récidives fréquentes.

Traitement.

a). *Hygiénique.*

Enlever toute entraves à la circulation (jarretières, etc.), massage, exercice modéré.

Bas élastiques, ou mieux, bas en peau lacés, soins exagérés de propreté, et antisepsie de la moindre plaie.

b). *Médical.*

Hamamelis, ergotine à l'intérieur ?

c). *Chirurgical.*

En cas de paquets, variqueux trop volumineux et exposés.

Ligature veineuse, ou résection du paquet.

Les injections coagulantes intra-veineuses de perchlorure de fer sont abandonnées.

TRAITEMENT DES COMPLICATIONS.

1° *Des hémorrhagies.*

Tamponnement, ligature.

2° *De l'ulcère.*

Repos, la jambe allongée, avec pansement antiseptique.

Greffe d'Ollier — Thiersch dans les cas rebelles.

PANSEMENTS ANTISEPTIQUES

Pansements destinés à empêcher le développement des micro-organismes au niveau des plaies.

Ces pansements, aseptiques par eux-mêmes (c'est-à-dire privés de tout micro-organisme), comportent l'emploi de substances médicamenteuses diverses à propriétés bactéricides.

Ils représentent le 3e temps de la méthode antiseptique (Lister-Lucas-Championnière).

1° Antisepsie préventive : Destruction des germes avant les pansements et opérations.

2° Destruction des germes pendant les pansements et opérations. Désinfection des plaies.

3° Assurer, au moyen de pansements appropriés, la permanence de l'antisepsie d'une plaie rendue aseptique.

Envisagés à un point de vue général, ces pansements peuvent rencontrer deux applications.

1° La plaie à panser est une plaie opératoire, faite dans des conditions d'asepsie absolue.

Il suffira seulement d'empêcher l'accès des micro-organismes au niveau de cette plaie, et leur développement s'ils y pénètrent.

Le pansement antiseptique, occlusif, ouaté, réalisera ce but.

Actuellement cependant, frappés des inconvénients des antiseptiques, de leur inutilité, lorsqu'un large pansement ouaté, stérilisé, aseptique, recouvrira la plaie, un grand nombre de chirurgiens suppriment, dans ce cas, l'antiseptique, se contentant du pansement dit aseptique. La supériorité de ce procédé est incontestable.

2° Mais la plaie peut être préalablement infectée (ouverture d'une collection suppurée ; plaie contuse ; plaie souillée de débris de vêtements ou de terre, etc.).

Dans ce cas, après antisepsie de la plaie, le pansement dit antiseptique reprendra sa supériorité.

Ces considérations générales indiquées, entrer dans l'étude pratique de la question et la diviser en deux chapitres.

1° Substances antiseptiques employées dans les pansements.

2° Mode d'application des pansements antiseptiques les plus employés. Leurs indications spéciales.

1° Substances antiseptiques.

Dire tout d'abord qu'elles sont employées :

Soit en solutions, dont on imprègnera des matériaux de pansement (compresses en toile ou en gaze, ouate hydrophile, etc. C'est le pansement humide).

Soit en poudres, ou incorporées par des procédés divers, à de la ouate ou à de la gaze, (pansement sec).

Soit incorporées à des corps gras (vaseline, lanoline, etc.), pansement gras).

Dire ensuite que de tous les antiseptiques, l'acide phénique fut le premier employé, et que c'est par lui que fut créée la méthode antiseptique (Lister, 1865).

A. Antiseptiques fréquemment employés.

Bichlorure de mercure (sublimé corrosif).

Solutions aqueuses, à 1 p. 1000.

Gaze imprégnée d'une solution glycérinée à 2 p. 1000, et séchée.

Vaseline à 1 p. 1000 (peu employée).

Acide phénique.

Solution aqueuse à 1 p. 20 (forte), ou plutôt 1 p. 40 (faible).

Vaseline à 1 p. 50.

Acide borique.

Solution saturée à 40 p. 1000.

Vaseline à 1 p. 10.

Iodoforme.

Employé en poudre ou incorporé à de la gaz

Salol.

Employé en poudre ou incorporé à de la gaze.

B. Antiseptiques moins employés dans les pansements.

Biiodure de Mercure.

(Obstétrique). Solutions à 0,25 ou 0,50 p. 1000.

Acide salicylique. — Solution à 5 p. 1000.

Hydrate de chloral. — Solutions à 1 p. 100.

Iode, naphtol, thymol, sulfate de cuivre, permanganate de potasse, etc.

Sous-nitrate de bismuth en poudre.

2° Mode d'application des pansements antiseptiques. Leurs Indications. Leurs Accidents.

A. Règles générales a tenir avant tout pansement.

1° *Asepsie de l'opérateur.*

Des mains en particulier (brossage au savon, passage dans une solution de sublimé. S'il a touché des matières septiques, immersion dans le permanganate de potasse et décoloration au bisulfite).

2° *Antisepsie de la plaie.*

Dans le cas de plaie opératoire, non suppurée, ne pas la toucher, ou la nettoyer très superficiellement avec des tampons imbibés de sublimé.

Si au contraire, pus, fausses membranes, lavage avec une solution antiseptique, nettoyer avec tampons. Dans certains cas, badigeonner à la teinture d'iode.

Drainer s'il y a lieu (mèche de gaze ou drain de caoutchouc).

Recouvrir d'une compresse humide antiseptique en attendant le pansement.

B. Indications respectives des divers modes de pansement.

1° *Pansements humides.*

Toutes les fois qu'il y aura inflammation vive, avec tendances à la suppuration et à l'envahisse-

ment de voisinage (panaris, phlegmons diffus, furoncles, plaies avec lymphangite, etc.).

Egalement au début du traitement d'une plaie infectée, et qu'il faudra déterger.

2° *Pansements secs.*

A employer de préférence. Toutes plaies opératoires ou traumatiques. Si la plaie suppure, les répéter fréquemment, sinon les faire aussi rares que possible.

3° *Pansements gras.*

Brûlures et certains érythèmes ; mais là, les poudres inertes et antiseptiques sont peut-être préférables.

C. Application du pansement.

Se servir de ses connaissances hospitalières, et décrire rapidement et simplement les pansements tels qu'on les a vu pratiquer.

1° *Pansement humide.* (Sublimé, acide phénique, acide borique).

Appliquer successivement :

1° Compresses de tarlatane imprégnées de solution antiseptique et légèrement exprimées.

2° Taffetas ou mackintosh, pour éviter l'évaporation.

3° Ouate ordinaire, abondamment.

4° Bande de tarlatane ou de toile.

Renouveler 1 ou 2 fois par 24 heures.

2° *Pansement sec.* (Iodoforme, salol, bismuth).

1° Saupoudrer ou non de poudre antiseptique.

2° Gaze iodoformée ou salolée.

3° Coton hydrophyle.

4° Ouate ordinaire.

5° Bande.

3° *Pansement gras.*

Le corps gras chargé d'antiseptique est étalé sur de la gaze ou du lint.

Même mode que pour les autres.

Citer enfin les pansements occlusifs au collodion antiseptique (salolé ou iodoformé).

Durant le pansement, les règles antiseptiques générales seront observées. On prendra les objets de pansement dans des caisses métalliques où ils sont conservés aseptiquement.

Le pansement devra toujours être fait (principalement pour le pansement sec) en enveloppant largement la région blessée d'ouate, qui évitera toute compression dangereuse de la bande, et surtout filtrera et arrêtera les micro-organismes.

Accidents dus a l'emploi des antisepiques.

Ce sont des phénomènes d'intoxication générale ou d'irritation locale.

1° *Sublimé.*

Salivation, stomatite, diarrhée. Et, localement, plaques erythémateuses avec prurit.

Néphrite dans les cas graves.

2° *Acide phénique.*

Intoxication décelée par la teinte brun-olive des urines, vomissements, collapsus, coma avec hypothermie. Localement, gangrène sèche des doigts. Aussi procrire les enveloppements humides phéniqués des extrémités.

3° *Iodoforme.*

Troubles gastriques, goût d'iodoforme dans la bouche, troubles nerveux, albuminurie, érythèmes locaux fréquents.

4° *Salol.*

Peu toxique, id... qu'intoxication phéniquée.

Ces accidents sont relativement rares (en ne parlant pas des érythèmes locaux). Il est nécessaire de connaître leur existence et de savoir ainsi les prévenir en usant de la quantité minima d'antiseptiques nécessaires, en surveillant leur action sur l'organisme et en les remplaçant, toutes les fois que le cas le permettra, par des matériaux de pansement simplement aseptiques.

LE RECUEIL

DES

JESTIONS D'EXTERNAT

PAR

UN GROUPE D'INTERNES

DES HÔPITAUX DE PARIS

F mera 40 fascicules in-8°, comprenant chacun cinq questions (Anatomie et h gie.)

I **oaraîtra un fascicule par semaine.**

T s les fascicules seront vendus séparément : **cinquante centimes.**

SOMMAIRE DES SEIZE PREMIERS FASCICULES

I. — Anatomie : **I. Artère sous-re. — II. Muscles pectoraux.** ogie : **I. Fractures de côtes et ications. — II. Signes du mal tt. — III. Anesthésie chloroformet ses accidents.**

II. — Anatomie : **I. Diaphragme. space intercostal. — III. Muscle iliaque.** Pathologie : **I. Ascite, ntèse de l'abdomen. — II. Ins hypodermiques.**

III. — Anatomie : **I. Os iliaque. Muscles de la paroi antéro-latée l'abdomen.** Pathologie : **I. ômes et diagnostic des périaiguës. — II. Symptômes, stic et complications de la le. — III. Appareils plâtrés.**

IV. — Anatomie : **I. Extrémité ure du fémur. — II. Canal in- — III. Muscles pelvi-troriens.** Pathologie : **I. Symptôdiagnostic de la coxalgie. — men clinique des urines.**

Fascicule V. — Anatomie : **I. Ligaments de l'articulation coxo-fémorale. — II. Muscles fessiers.** Pathologie : **I. Etiologie, symptômes et diagnostic de la phlegmatia alba dolens. — II. Furoncle. — III. Anesthésie locale.**

Fascicule VI. — Anatomie : **I. Muscles adducteurs de la cuisse et leurs nerfs. II. Triangle de Scarpa. — III. Articulation du genou.** Pathologie : **I. Fractures de l'extrémité supérieure du fémur. — II. Epistaxis et traitement.**

Fascicule VII. — Anatomie : **I. Muscles de la patte d'oie. — II. Artère fémorale et ses branches.** Pathologie : **I. Fractures de la rotule. — II. Varices du membre inférieur et leurs complications. — III. Pansements antiseptiques.**

Fascicule VIII. — Anatomie : **I. Muscle quadriceps fémoral. — II. Veines superficielles du membre inférieur. — III. Nerf sciatique.** Pathologie : **I. Symptômes et diagnostic de la tumeur blanche du genou. — II. Signes de la syphilis.**

Fascicule IX. — ANATOMIE : **I. Artère poplitée. — II. Muscles péroniers latéraux.** PATHOLOGIE : **I. Entorse. — II. Brûlures. — III. Ponction exploratrice.**

Fascicule X. — ANATOMIE : **I. Articulation tibio-tarsienne. — II. Artères de la jambe. — III. Muscle triceps sural.** PATHOLOGIE : **I. Fractures du péroné. II. Hémorrhagies artérielles.**

Fascicule XI. — ANATOMIE : **I. Muscles de la région antérieure de la jambe. — II. Calcanéum et astragale.** PATHOLOGIE : **I. Sciatique. — II. Symptômes, diagnostic et complications du rhumatisme articulaire aigu, franc. — III. Examen des crachats.**

Fascicule XII. — ANATOMIE : **I. Artères du pied. — II. Vertèbres dorsales. — III. Veine cave inférieure.** PATHOLOGIE : **I. Signes des fractures en général. — II. Symptômes et diagnostic de la variole.**

Fascicule XIII. — ANATOMIE : **I. Os occ pital. — II. Veines jugulaires.** PATH LOGIE : **I. Symptômes et diagnost de la méningite tuberculeuse. II. Signes, diagnostic et complic tions des oreillons. — III. Saignée.**

Fascicule XIV. — ANATOMIE : **I. Os fro tal. — II. Muscle sterno-cléido-ma toïdien. — III. Carotide extern** PATHOLOGIE : **I. Symptômes et di gnostic de l'érysipèle de la face. II. Stomatite mercurielle.**

Fascicule XV. — ANATOMIE : **I. Tro de la base du crâne. — II. Artic lation temporo-maxillaire.** PATHOL GIE : **I. Symptômes des fractures d crâne. — II. Signes et diagnostic d cancer de la langue. — III. Fractur du maxillaire inférieur.**

Fascicule XVI. — ANATOMIE : **I. Foss nasales. — II. Muscles masticateu — III. Glande parotide.** ANATOMIE **I. Symptômes et diagnostic de l'angi diphthérique. — II. Trachéotomie.**

SAINT AMAND, CHER. — IMPRIMERIE SCIENTIFIQUE ET LITTÉRAIRE, BUSSIÈRE FRÈR

RECUEIL

DES

QUESTIONS D'EXTERNAT

PAR

UN GROUPE D'INTERNES

DES HOPITAUX DE PARIS

FASCICULE 8

PRIX : CINQUANTE CENTIMES

I. ANATOMIE. . . **Muscle quadriceps fémoral.**
II. — . . . **Veines superficielles du membre inférieur.**
III. — . . **Nerf sciatique.**
I. PATHOLOGIE . . **Symptômes et diagnostic de la tumeur blanche du genou.**
II. — . . **Signes de la syphilis.**

PARIS

A. MALOINE, ÉDITEUR

23-25, RUE DE L'ÉCOLE-DE-MÉDECINE, 23-25

1899

SOUSCRIPTION

Pour recevoir régulièrement les fascicules du Recueil des **Questions d'Externat**, peut souscrire aux conditions suivantes :

	Paris	Départements
Pour **20** fascicules	**10** fr. »»	**12** fr. »»
— **40** —	**18** fr. »»	**22** fr. »»

LE RECUEIL

DES

QUESTIONS D'EXTERNAT

PAR

UN GROUPE D'INTERNES

DES HÔPITAUX DE PARIS

Formera 40 fascicules in-8°, comprenant chacun cinq questions (Anatomie pathologie.)

Il paraîtra un fascicule par semaine.

Tous les fascicules seront vendus séparément : **cinquante centimes.**

SOMMAIRE DES SEIZE PREMIERS FASCICULES

Fascicule I. — ANATOMIE : **I. Artère sous-clavière. — II. Muscles pectoraux.** PATHOLOGIE : **I. Fractures de côtes et complications. — II. Signes du mal de Pott. — III. Anesthésie chloroformique et ses accidents.**

Fascicule II.— ANATOMIE : **I. Diaphragme. —II. Espace intercostal. — III. Muscle psoas-iliaque.** PATHOLOGIE : **I. Ascite, paracentèse de l'abdomen. — II. Injections hypodermiques.**

Fascicule III.— ANATOMIE : **I. Os iliaque. — II. Muscles de la paroi antéro-latérale de l'abdomen.** PATHOLOGIE : **I. Symptômes et diagnostic des péritonites aiguës. — II. Symptômes, diagnostic et complications de la rougeole. — III. Appareils plâtrés.**

Fascicule IV. — ANATOMIE : **I. Extrémité supérieure du fémur. — II. Canal inguinal. — III. Muscles pelvi-trochantériens.** PATHOLOGIE : **I. Symptômes et diagnostic de la coxalgie. — II. Examen clinique des urines.**

Fascicule V.— ANATOMIE : **I. Ligament l'articulation coxo-fémorale. — Muscles fessiers.** PATHOLOGIE : **I. P logie, symptômes et diagnostic d phlegmatia alba dolens. — II. Fu cle. — III. Anesthésie locale.**

Fascicule VI. — ANATOMIE : **I. Mu adducteurs de la cuisse et leurs n II. Triangle de Scarpa.—III. Arti tion du genou.** PATHOLOGIE : **I. F tures de l'extrémité supérieure fémur. — II. Epistaxis et traiten**

Fascicule VII. — ANATOMIE : **I. Mu de la patte d'oie. — II. Artère f rale et ses branches.** PATHOLO **I. Fractures de la rotule. — II. rices du membre inférieur et complications. — III. Pansement tiseptiques.**

Fascicule VIII. — ANATOMIE : **I. M quadriceps fémoral. — II. Veine perficielles du membre inférie III. Nerf sciatique.** PATHOLOGIE **Symptômes et diagnostic de l meur blanche du genou.— II. S de la syphilis.**

MUSCLE QUADRICEPS FÉMORAL

Définition. Situation.

Muscle extenseur de la jambe sur la cuisse, situé à la partie antérieure de la cuisse, étendu depuis le bassin jusqu'à la base de la rotule et à la tubérosité antérieure du tibia.

Forme.

Composé de 4 faisceaux séparés à leurs insertions supérieures, unis en bas pour former un seul tendon.

Ces 4 faisceaux sont :

M. droit antérieur.
M. vaste externe.
M. vaste interne.
M. crural.

Description.

A. Muscle droit antérieur de la cuisse.

Situation.

Partie antérieure de la cuisse.

Le plus superficiel des 4 faisceaux du quadriceps, étendu de l'os iliaque à la rotule.

Forme.

Fusiforme. Aplati d'avant en arrière.

Insertions.

Supérieures.

Deux tendons.

a) *Tendon direct.*

1° Epine iliaque antéro inférieure.

2° Surface rugueuse sous-jacente à cette épine.

b). *Tendon réfléchi.*

Au-dessus de la cavité cotyloïde et a la capsule articulaire.

Se sépare du tendon précédent à deux centimètres au-dessous de l'épine iliaque et parcourt par un trajet curviligne la gouttière qui surmonte le 1/4 supérieur du pourtour de la cavité côtyloïde et qui aboutit aux rugosités où le tendon s'insère.

Les deux tendons une fois réunis, le tendon unique du droit antérieur descend verticalement en bas, s'aplatit dans le sens transversal, et, de chacune de ses faces, naissent les fibres charnues.

Inférieures.

1° Bord antérieur de la base de la rotule.

2° Moitié supérieure de la face antérieure de la rotule.

Corps charnu formé de fibres qui naissent du tendon supérieur, se dirigent en se recourbant en bas et en arrière, décrivant une spirale, et se terminent sur la face antérieure d'une aponévrose naissant à la face postérieure du muscle, et allant peu à peu en s'épaississant pour former le tendon qui gagne les insertions inférieures.

Rapports.

Face antérieure.

En haut.

Tenseur du fascia lata.
Couturier.

En bas.

Aponévrose, peau.

Face postérieure.

En haut.

M. psoas iliaque.
M. pectiné.
Articulation coxo-fémorale.

Plus bas.

Bord antérieur des vastes interne et externe.

M. crural.

Bord externe.
Vaste externe.
Bord interne.
Vaste interne.
} Qui envoient en bas des expansions à son tendon sur chacun de ses bords.

B. Muscle vaste externe.

Situation.

Région externe de la cuisse.

Forme.

Masse musculaire épaisse et plate, de forme losangique.

Insertions.

Supérieures.

1° Crête rugueuse horizontale qui limite inférieurement la face externe du grand trochanter.

2° Crête rugueuse verticale qui embrasse en dedans l'insertion du petit fessier sur le bord antérieur du grand trochanter.

3° Branche externe de trifurcation de la ligne âpre, en dehors du grand fessier.

4° Moitié supérieure de la lèvre externe de la ligne âpre.

5° Cloison inter-musculaire externe.

Ces insertions se font par une aponévrose.

Inférieures.

1. Base et côtés de la rotule.

En se confondant en partie avec le tendon du droit antérieur.

2. Expansion croisant la face antérieure de la rotule et allant du côté opposé à la tubérosité du tibia.

Corps charnu formé de fibres, partis des insertions supérieures et descendant les plus supérieures presque verticalement, les inférieures, obliquement et presque horizontales vers une lame tendineuse qui gagne l'insertion inférieure du muscle.

Rapports.

Face externe.

Fascia lata.

Face interne.

Fémur. M. crural.

Bord interne.

Libre dans sa partie supérieure où il laisse entre lui et le M. crural une fente où passent les vaisseaux et nerfs du quadriceps.

En bas, s'unit au bord externe du vaste interne.

Bord externe.

Débordé légèrement en bas par le muscle crural.

C. Muscle vaste interne.

Situation.

A la face interne du fémur ; paraît au premier aspect un peu confondu avec le crural dont il est véritablement séparé par toute la face interne du fémur complètement libre de toute insertion.

Insertions.

Supérieures.

1° Toute l'étendue de la lèvre interne de la ligne âpre.

2° Ligne de trifurcation interne.

3° Cloison inter-musculaire interne.

Inférieures.

Base et côtés de la rotule, en se confondant avec les tendons du droit antérieur et du vaste externe.

Expansion passant au-devant de la rotule et allant à la tubérosité tibiale du côté opposé.

Rapports.

Face externe.

Fémur. M. crural.

Face interne.

Aponévrose inter-musculaire interne.
M. moyen adducteur.
En bas, canal de Hunter et vaisseaux fémoraux.

D. Muscle crural.

Situation.

Entre le vaste interne et le vaste externe,
Recouvrant la face antérieure et externe du fémur.

Insertions.

Supérieures.

1° Face antérieure, face externe, bords interne et externe du fémur, n'empiètent jamais sur la face interne de l'os qui reste toujours libre et sépare le muscle crural du M. vaste interne.

2° Partie inférieure de la lèvre externe de la ligne âpre quand le vaste externe a cessé de s'y insérer.

Ce sont les fibres nées de ces insertions qui débordent en bas le bord externe du vaste externe.

Inférieures.

Base de la rotule, par un tendon formé par l'épaississement d'une aponévrose apparaissant sur la face antérieure du muscle et diminuant peu à peu de largeur pour augmenter d'épaisseur.

Ce tendon se soude en dehors à l'aponévrose ou tendon du vaste externe ; en dedans, à

celle du vaste interne, pour aboutir en même temps qu'eux à la rotule.

Rapports.

Face superficielle.

En dehors.

M. vaste externe.

En dedans.

M. vaste interne.

Face profonde.

Fémur.

Extrémité inférieure.

Petit faisceau musculaire : *muscle sous-crural.*

S'insérant en haut, à la face antérieure du fémur, et en bas, au cul-de-sac sous-tricipital de la synoviale articulaire du genou.

INSERTION ROTULIENNE DU QUADRICEPS.

Les quatre faisceaux du muscle se terminent donc en bas en s'unissant entr'eux pour s'insérer à la rotule.

Mais la fusion n'est qu'apparente et ce tendon est formé de 3 couches.

1° Superficielle. Tendon du droit antérieur.

2° Moyenne. Tendons réunis des vastes.

3° Profonde. Tendon du crural.

Ces couches sont séparées par du tissu cellulaire lâche quelque fois par de véritables bourses séreuses.

Chacune des couches a des insertions propres.

a) *Tendon du droit antérieur.*

S'insère :

1° Au bord antérieur de la base de la rotule.

2° 1/3 supérieur de la face antérieure de la rotule.

3° Fibres les plus superficielles passent au devant de la rotule creusant sur elle des rainures, et vont se continuer dans le tendo

rotulien jusqu'à la tubérosité antérieure du tibia.

b). *Tendon des vastes.*

Etalé. Sinsère en arrière du précédent, sur la base de la rotule.

c). *Tendon du crural.*

En arrière des précédents.

Mais on peut très facilement considérer le tendon du quadriceps comme se continuant avec le tendon rotulien, ce que fait du reste une partie des fibres du droit antérieur, et allant par ce moyen s'insérer à la tubérosité antérieure du tibia. Dans ce cas, la rotule n'est plus qu'un os sésamoïde compris dans l'épaisseur du tendon du quadriceps.

Action.

α) Point fixe sur le fémur et le bassin.

1° Extension de la jambe sur la cuisse.

2° Flexion de la cuisse sur le bassin.

3° Si contraction isolée de l'un ou de l'autre vaste. Mouvement de latéralité de la rotule.

4° Intervient activement dans la marche pour porter la jambe en avant.

β. Rarement point fixe en bas.

Irrigation.

Artère du quadriceps venant en général de l'A. fémorale profonde.

Innervation.

Nerf du quadriceps né du N. crural dont il forme une des deux branches profondes.

4 Rameaux.

α) *R. du droit antérieur.*

Qui l'aborde par sa face profonde.

β) *R. du vaste interne.*

Suit la face antérieure du muscle et y pénètre au niveau du canal de Hunter.

γ) *R. du crural.*

Descend verticalement et aborde le muscle par la face antérieure ; un filet pour le M. sous-crural.

δ) *R. du vaste externe.*

Aborde la partie moyenne du muscle.

VEINES SUPERFICIELLES DU MEMBRE INFÉRIEUR

Définition.

Veines situées sous le fascia superficialis ; forment un réseau à larges mailles, allongées en sens vertical.

Reçoivent les veines de la peau et du pannicule graisseux sous-cutané.

Les troncs collecteurs sont deux grosses veines longitudinales aboutissant aux veines profondes. L'une, la saphène externe dans la vertèbre poplitée ; l'autre, la saphène interne dans la vertèbre fémorale.

Veines superficielles du pied.

A. Veines des orteils.

α) *Veines superficielles : veines digitales.*

a) *Veines dorsales.*

Origine.

— Réseau sous-unguéal ; arcade péri-unguéale.

Terminaison.

— Veines dorsales du métatarse.

b) *Veines latérales.*

Obliques, peu nombreuses.

Terminaison.

Veines dorsales du métatarse.

c) *Veines plantaires.*

Origine.

Réseau de la pulpe.

Terminaison.

Arcade plantaire sous-cutanée.

β) *Veines profondes.*

Petites, sans importance.

B. Veines plantaires (Bourceret).

Flexueuses.
Diamètre : $0^{mm},5$ à 1 millimètre.

Réseau.

A mailles fines et serrées.
Se déversant par sa partie moyenne:

Dans les veines dorsales (portion pédieuse des saphènes) par des branches obliques qui contournent les bords du pied.

Par sa partie postérieure.

Par des émissaires dirigés en arrière vers l'extrémité inférieure du tendon d'Achille.

Par sa partie antérieure.

Dans l'arcade plantaire sous-cutanée. Se déversant elle-même :

— Par ses extrémités dans l'arcade dorsale.

— Par sa partie antérieure dans les veines interdigitales, se dirigeant en arrière sur le dos du pied pour former l'arcade dorsale sous-cutanée.

C. Veines dorsales.

Tantôt mailles irrégulières : réseau dorsal.

Tantôt arcade à convexité antérieure : *arcade dorsale superficielle* :

Située un peu en arrière des articulations métatarso-phalangiennes.

Reçoit :

De chaque côté : *arcade plantaire sous-cutanée.*

Sur sa partie moyenne :

— Veines dorsales des orteils.
— Vertèbres interdigitales.

Se continue avec :

En dehors.

La veine saphène externe.

En dedans.

La veine saphène interne.

Veine saphène interne.

Situation.

Côté interne du pied, de la jambe et face antérieure de la cuisse.

Longueur.

80 centimètres.

Origine.

Extrémité interne de l'arcade dorsale du pied. Anastomose avec veine plantaire interne.

Trajet.

A. Portion pédieuse.

D'avant en arrière sur le bord interne du pied. — En avant de la malléole interne.

B. Portion jambière.

1. Obliquement d'avant en arrière sur la face interne du tibia.

2. Verticalement le long du bord postérieur du tibia.

3. Embrasse dans une courbe concave en avant la tubérosité interne du tibia et le condyle interne du fémur.

4. Oblique en haut, en dehors, sur la face antérieure de la cuisse, suivant le bord antérieur du couturier, et parallèlement aux vaisseaux profonds.

Terminaison.

Dans la veine fémorale, à deux ou 4 centimètres au-dessous de l'arcade crurale, par une crosse à concavité inférieure, qui perce le fascia crebriformis (orifice limité en bas par le repli falciforme de Allan Burns ou de Hay).

Rapports.

Face superficielle.

Fascia superficialis.

Face profonde.

Aponévrose d'enveloppe du membre.
Bord interne du triceps sural.
Tendons de la patte d'oie.
Couturier.
Moyen adducteur.

Veine souvent accompagnée dans sa portion jambière par un canal collatéral plus superficiel situé à 1 ou 2 centimètres à côté de lui.

Branches collatérales.

1. Branches internes du réseau dorsal du pied et veines superficielles plantaires internes.

2. La plupart des veines superficielles de la jambe :

— Veines nourricières du tibia.
— Veines perforantes musculaires.
— Veine calcanéenne interne qui monte derrière la malléole.

3. Toutes les veines sous-cutanées de la cuisse pouvant s'y jeter par un tronc commun plus ou moins long : *veine saphène postérieure de Cruveilhier.*

4. Veines honteuses externes, venant du scrotum ou des grandes lèvres, les unes superficielles, les autres sous-aponévrotiques.

Se jettent dans la crosse de la veine saphène.

5. Veine dorsale superficielle de la verge : se réfléchit à angle droit au niveau de la symphyse pubienne, puis se dirige en dehors et se jette dans la crosse de la veine saphène.

Chez la femme : veine dorsale superficielle du clitoris.

6. Veines sous-cutanées abdominales : satellites de l'artère sous-cutanée abdominale.

Anastomosées avec les veines épigastriques et mammaires internes.

Anastomoses.

Avec la veine saphène externe, par :

Au pied et à la jambe :

— Réseau sous-cutané.

— Quelques anastomoses directes valvulées.

A la cuisse.

— Branche partant de l'extrémité supérieure de la saphène externe pour aboutir à la saphène interne : anastomose supérieure.

Avec les veines profondes par :

Veines perforantes.

Directes.

Allant directement aux troncs profonds.

Indirectes.

Se jetant dans des veines musculaires qui sont tributaires des gros troncs.

Allant à :

Au pied.

Veine plantaire interne.
Veine pédieuse.

A la jambe.

Veine tibiale antérieure.
Veine tibiale postérieure.

A la cuisse.

Veine fémorale (une seule anastomose).

Valvules.

En moyenne 12 paires, 4 pour chaque portion. Une valvule ostiale constante.

Veine saphène externe.

Situation.

Partie externe du pied.
Face postérieure de la jambe.

Longueur.

55 centimètres.

Origine.

Extrémité externe de l'arcade dorsale du pied.
Anastomose avec la veine plantaire externe.

Trajet.

A. Portion pédieuse.

(Veine marginale externe de Lejars).
Horizontale d'avant en arrière ; contourne la malléole externe contrairement à ce que fait en dedans la veine saphène interne ; passe donc en arrière de cette malléole externe.

B. Portion jambière.

Ascendante.
— D'abord obliquement pour gagner le côté externe du tendon d'Achille.
— Puis médiane et verticale entre les deux corps charnus des jumeaux, puis dans le creux poplité.

Terminaison.

Partie supérieure de la veine poplitée entre les insertions des jumeaux et les deux branches de division du nerf sciatique.

Rapports.

Sus-aponévrotique, et, par conséquent sous-cutanée ; au pied et dans la partie inférieure de la jambe.
Intra-aponévrotique entre les deux jumeaux.
Sous-aponévrotique dans le creux poplité.

Dans sa portion jambière rapports avec :

— Deux ou trois troncs lymphatiques qui vont aux ganglions poplités.
— Deux ganglions près de son embouchure.
— Artériole longue et grêle qui va jusqu'au tendon d'Achille.
— Nerf saphène externe, d'abord en avant, puis en dedans.

— Branche sous-aponévrotique du petit nerf sciatique.

— Nerf saphène péronier peut la suivre sur une certaine longueur.

Branches collatérales.

1. Veines plantaires externes superficielles.
2. Veine calcanéenne externe, vient de la face externe du calcanéum.
3. Veine du réseau superficiel de la jambe et du creux poplité.
4. Veine sous-cutanée postérieur de la cuisse, descendant sur la ligne médiane.

Anastomoses.

Avec la saphène interne.

— A la partie inférieure de la jambe.

— A la partie moyenne au-dessous des jumeaux.

— A la partie supérieure : *anastomose supérieure* (déjà signalée) : part de la terminaison de la veine saphène externe, devient sous-aponévrotique, contourne le bord interne de la cuisse.

Avec les veines profondes.

Au pied.

Veines pédieuses et veines plantaires.

A la jambe.

— Veines péronières.

— Veines jumelles.

Valvules.

Nombre 12.

Portion pédieuse : 2 à 3.

Portion jambière : 9 à 10.

NERF SCIATIQUE

Définition.

Seule branche terminale du plexus sacré.

Innerve la plus grande partie du membre inférieur. Nerf le plus long et le plus volumineux du corps humain.

Origine.

Réunion du tronc lombo-sacré et des cinq branches antérieures des paires sacrées, convergent ensemble en un point situé en avant de la grande échancrure sciatique.

Trajet.

Sort du bassin immédiatement après son origine par la partie la plus inférieure de la grande échancrure sciatique, entre le pyramidal et le jumeau supérieur.

Descend entre l'ischion en dedans et le grand trochanter en dehors, sous la longue portion du biceps, jusqu'au sommet du creux poplité où il se divise en deux branches terminales.

Rapports.

a) *A la région fessière.*

En arrière.

Partie inférieure du grand fessier.

En avant.

— Obturateur interne et les deux jumeaux.
— Carré crural.

En arrière et en dedans.

— Petit nerf sciatique qui lui est parallèle.
— Artère ischiatique.

En dedans.

Artère honteuse interne.

b) *Dans la région crurale.*

Nerf est parallèle à la ligne âpre.

En avant.

— Insertion fémorale des adducteurs.
— Courte portion du biceps.

En arrière.

— Longue portion du biceps.

Plus bas.

En dehors.

Biceps.

En dedans.

Demi-tendineux et demi-membraneux.

Dans ce trajet, le nerf est accompagné d'une artère nourricière : artère du grand sciatique, venue de l'artère ischiatique. Il existe aussi des veines.

Branches collatérales.

1. *Nerf de la longue portion du biceps.*

Aborde ce muscle par sa face profonde.

2. *Nerf de la courte portion du biceps.*

Dirigé en dehors et pénétrant dans le tiers supérieur de ce faisceau musculaire.

3. *Nerf du demi-tendineux.*

Pénètre dans le muscle au tiers inférieur de la cuisse.

4. *Nerf du demi-membraneux.*

Quelquefois double ; aborde le muscle par sa face profonde.

5. *Nerf du grand adducteur.*

Destiné au faisceau inférieur de ce muscle.

6. *Rameaux articulaires.*

α) A l'articulation de la hanche, qu'ils pénètrent par sa face postérieure.

β) A l'articulation du genou. Naissant fréquemment par un tronc commun avec le nerf de la courte portion du biceps.

Se terminent à la face externe du genou.

BRANCHES TERMINALES.

Nombre 2.

— Nerf sciatique poplité externe.
— Nerf sciatique poplité interne.

Se séparent l'un de l'autre à l'angle supérieur du creux poplité.

A. NERF SCIATIQUE POPLITÉ EXTERNE.

Origine.

Angle supérieur du creux poplité par division du tronc du nerf grand sciatique.

Trajet.

En bas et en dehors, suit le côté supéro-externe du losange poplité formé par le tendon du biceps.

Croise le condyle externe, passe en arrière de la tête du péroné, puis contourne ce péroné sur sa face externe au niveau de son col et se termine, par division en deux rameaux terminaux.

Rapports.

En avant.

— Condyle externe du fémur.
— Insertion du jumeau externe.

En arrière.

— Aponévrose du creux poplité.

En dehors.

— Tendon du biceps.
— Tête du péroné.
— Ligament latéral externe du genou.
— Peau.

En dedans.

Contenu du creux poplité :
Nerf sciatique poplité interne.

Artère et veine fémorales.
Ganglions lymphatiques.
Tissu cellulo-graisseux.

Plus bas.

Col du péroné.

Branches collatérales.

1. *Nerf accessoire du saphène externe : nerf saphène péronier.*

Origine.

Partie moyenne du nerf sciatique poplité externe.

Trajet.

En bas et en dedans rejoint la ligne médiane à la face postérieure de la jambe, traverse l'aponévrose, devient superficiel et s'unit au saphène externe ou saphène tibial, venu du nerf sciatique poplité interne.

2. *Nerf cutané péronier.*

Origine.

En regard du condyle externe.

Distribution.

A la peau qui recouvre la face externe de la jambe.

3. *Branches musculaires.*

Origine.

Au niveau du col du péroné.

Distribution.

Extrémité supérieure de l'extenseur commun des orteils et du muscle jambier antérieur.

— Filet à l'articulation péronéo-tibiale.

Rameaux terminaux.

α) *Nerf musculo-cutané.*

Origine.

Bifurcation du sciatique poplité externe au niveau du col du péroné.

Trajet.

Vertical en bas le long de la face externe du péroné, dans la gouttière de cette face externe ; cheminant entre les insertions que prend le long péronier, latéral sur les deux lèvres de cette gouttière.

— Puis entre les deux péroniers.

— Entre le court péronier et l'extenseur commun des orteils.

— Traverse l'aponévrose au niveau du tiers inférieur de la jambe.

Rameaux collatéraux.

Destinés à :

a) Muscle long péronier latéral.

b) Muscle court péronier latéral.

c) Peau qui recouvre la malléole externe.

Filets terminaux.

a) Collatéral dorsal interne du gros orteil. Chemine au dos du pied.

b) Filet fournissant par sa propre division.

1. Collatéral dorsal externe du gros orteil.

— Collatéral dorsal interne du deuxième orteil.

2. Collatéral dorsal externe du deuxième orteil.

— Collatéral dorsal interne du troisième orteil.

3. Collatéral dorsal externe du troisième orteil.

— Collatéral dorsal interne du quatrième orteil.

β) *Nerf tibial antérieur.*

Origine.

Branche interne de bifurcation du sciatique poplité externe au niveau du col du péroné.

Trajet.

— En dedans et en bas, à travers les insertions supérieures du long péroné latéral et de l'extenseur commun des orteils.

— S'applique au ligament interosseux et descend verticalement jusqu'à l'articulation tibio-tarsienne où il se termine en se divisant en deux rameaux.

Rapports.

A sa partie supérieure.

Insertion des muscles long péronier latéral et extenseur commun qu'il traverse.

Dans le reste de son trajet.

En arrière.

Ligament interosseux.

En dedans.

Muscle jambier antérieur.

En dehors.

Muscle extenseur commun ; puis plus bas : muscle extenseur propre du premier orteil, dans la gaîne duquel il franchit le ligament antérieur annulaire du tarse.

En avant.

Interstice séparant le jambier antérieur des muscles extenseurs.

Rapports avec l'artère tibiale antérieure.

Croise l'artère en X situé d'abord à sa partie externe, puis en avant d'elle et enfin à sa partie interne au niveau du cou de pied.

Rameaux collatéraux.

Muscles jambier antérieur et extenseur.

Rameaux terminaux.

a) *Rameau externe.*

Filets au muscle pédieux, aux articulations du tarse.

b) *Rameau interne.*

Passe entre le pédieux et le tendon extenseur du gros orteil.

Forme par sa division :

— Nerf collatéral dorsal profond externe du gros orteil.

— Nerf collatéral dorsal profond interne du second orteil.

B. Nerf sciatique poplité interne.

Origine. — Angle supérieur du creux poplité; branche interne de division du tronc du grand sciatique.

Trajet. — Vertical, de l'angle supérieur à l'angle inférieur du losange poplité; traverse l'anneau de soléaire où il devient *nerf tibial postérieur.*

Rapports.

En arrière.

— Interstice du biceps et du demi-tendineux.

— Aponévrose ; peau.

— Veine saphène externe.

— Extrémité supérieure des deux jumeaux.

En avant.

En allant de la superficie à la profondeur.

— Veine poplitée contiguë au nerf mais plus en dedans.

— Artère poplitée, sur un plan plus profond et plus interne encore que la veine.

En dehors.

Côté externe du losange poplité.

Tendon du biceps.
Muscle jumeau externe

En dedans.

Côté interne du creux poplité.
Muscles demi-tendineux et demi-membraneux.
Muscle jumeau interne.

Branches collatérales.

1. *Rameaux musculaires.*

— Jumeau interne ; jumeau externe.
— Plantaire grêle ; soléaire.
— Poplité.
Naissant souvent par un tronc commun.

2. *Rameaux articulaires.*

Pour l'articulation du genou ; dirigés d'arrière en avant.

3. *Nerf saphène tibial ou nerf saphène externe.*

Origine.

A la partie moyenne du creux poplité.

Trajet.

Vertical en bas ; dans le sillon formé par la juxtaposition des deux muscles jumeaux.
Traverse l'aponévrose ; devient sous-cutané.
— Se place le long du bord externe du tendon d'Achille.
— Gagne le bord externe du pied.
— S'unit plus ou moins haut au nerf saphène péronier.

Rapports.

Veine saphène externe.

Rameaux collatéraux.

— Calcanéens.
— Nerfs malléolaires externes.

Rameaux terminaux.

a) Collatéral dorsal externe du petit orteil.

b) Collatéral dorsal interne du cinquième orteil.

— Collatéral dorsal externe du quatrième orteil.

Branche terminale.

Nerf tibial postérieur.

Origine.

Continuation du sciatique poplité interne, à partir de l'anneau du soléaire.

Trajet.

Oblique en bas et en dedans, entre le soléaire et la couche profonde des muscles de la région postérieure de la jambe.

Gagne la gouttière calcanéenne en passant en dedans du tendon d'Achille et s'y divise en 2 rameaux terminaux.

Rapports.

En avant.

Interstice du muscle jambier postérieur et long fléchisseur du gros orteil.

En arrière.

— Muscle soléaire, et plus superficiellement : muscle plantaire grêle et deux jumeaux.

— Immédiatement contre lui :

Aponévrose jambière moyenne.

En dedans.

— Artère tibiale postérieure.

Sur un plan plus profond.

En dehors.

Artère péronière.

A la partie tout-à-fait inférieure de la jambe il se place le long du bord interne

du tendon d'Achille dans la gouttière creusée entre ce bord et la face postérieure de la malléole interne.

En arrière.

Peau.

Double plan aponévrotique.

Rameaux collatéraux.

1. *Rameaux musculaires.*

Muscles profonds de la jambe moins le poplité.

2. *Rameau calcanéen interne.*
3. *Rameau cutané plantaire.*

Rameaux terminaux.

a) *Nerf plantaire interne.*

Homologue du nerf médian à la main.

Origine.

Gouttière calcanéenne par division du nerf tibial postérieur.

Trajet.

En avant entre les muscles de la région plantaire interne et ceux de la région plantaire moyenne.

Filets collatéraux.

1. *Rameaux cutanés.*

Face inférieure du talon et interne de la plante.

2. *Rameaux musculaires.*

Muscle adducteur du gros orteil.

Muscle court fléchisseur plantaire et accessoire (portion interne.)

Muscle long fléchisseur commun des orteils.

Filets terminaux.

1. Premier collatéral plantaire :

collatéral plantaire interne du gros orteil.

2. — Filet au premier lombrical.

— Collatéral plantaire externe du gros orteil.

— Collatéral plantaire interne du second orteil.

3. — Filet au second lombrical.

— Collatéral plantaire externe du second orteil.

— Collatéral plantaire interne du troisième orteil.

4. — Anastomose avec le nerf plantaire externe.

— Collatéral externe du troisième orteil.

— Collatéral interne du quatrième orteil.

β) *Nerf plantaire externe.*

Homologue du nerf cubital à la main.

Origine.

Gouttière calcanéenne; branche de bifurcation externe du tibial postérieur.

Trajet.

Entre le court fléchisseur plantaire et l'accessoire.

Dirigé en dehors jusqu'à l'extrémité postérieure du quatrième espace interosseux où il se bifurque.

Rameaux collatéraux.

— Muscle accessoire du long fléchisseur.

— Muscle abducteur du petit orteil.

Rameaux terminaux.

a) *Branche superficielle.*

1. Anastomose au nerf plantaire interne.

— Collatéral externe du quatrième orteil.

— Collatéral interne du cinquième orteil.

2. Collatéral externe du cinquième orteil.

b) *Branche profonde.*

Dirigée en bas et en dedans, entre l'abducteur oblique du gros orteil et les interosseux plantaires.

Filets à :

— Articulations tarsiennes et métatarsiennes.

— Troisième et quatrième lombricaux.

— Abducteur transverse.

— Muscles interosseux plantaires et dorsaux.

Physiologie.

Moteur.

Par les filets musculaires.

— De la région postérieure de la cuisse.

— De la jambe et du pied, dont il innerve tous les muscles.

Sensitif.

Par les filets cutanés de la jambe et du pied.

Vaso-moteur.

Par les filets abandonnés par les nerf de la jambe aux artères voisines et même aux veines saphènes.

SYMPTOMES ET DIAGNOSTIC
DE LA
TUMEUR BLANCHE DU GENOU

La tumeur blanche du genou (gono-tuberculose) est l'arthrite tuberculeuse de l'articulation fémoro-tibiale.

Avec la coxalgie, la tumeur blanche du genou représente une des localisations articulaires fréquentes du bacille de Koch.

Se rencontrant à tout âge, avec maximum chez l'adolescent, et chez l'homme, elle évolue le plus souvent sur un terrain scrofuleux, ou chez un individu porteur d'un autre foyer de tuberculose. Les traumatismes ne sont pas sans influence sur son développement.

Description clinique.

1° Début.

a). *Troubles fonctionnels presque seuls :*

Douleur localisée à l'articulation.

— Irradiée à la cuisse et à la jambe.

— Spontanée avec maximum la nuit, et s'atténuant par le repos.

— Provoquée parfois par la pression des condyles fémoraux ou des plateaux du tibia.

Gêne légère de la marche, (raideur, claudication).

b). *Parfois signes physiques déjà.*

Gonflement articulaire léger.

Atrophie peu marquée du quadriceps fémoral.

Demi-flexion de la jambe sur la cuisse.

2° Etat.

a). *Signes physiques.*

La douleur, la claudication ont appelé de plus en plus l'attention sur l'articulation malade ; on constate alors à l'examen.

1° *Inspection.*

— Jambe en légère flexion, tout le membre inférieur dans la rotation externe, le pied reposant sur le lit par son bord externe.

— Atrophie musculaire marquée, portant principalement sur la cuisse et contrastant avec l'augmentation de volume du genou.

— Genou augmentant de volume progressivement. D'abord surélévation du cul-de-sac supérieur de la synoviale ; puis les méplats rotuliens sont remplacés par des saillies.

L'hypertrophie des extrémités osseuses, des condyles fémoraux en particulier, s'ajoute à la présence de liquide ou de fongosités dans l'articulation pour déterminer cette augmentation.

— Téguments blancs, luisants, avec lacis veineux bleuâtre.

2° *Palpation.*

Fait constater plus aisément la tuméfaction et l'empâtement des culs-de-sac.

— S'il y a de l'hydarthrose, on trouvera de la fluctuation (phénomène du choc rotulien).

— S'il y a peu de liquide, et si la synoviale est envahie par les fongosités, on aura plutôt une sensation molle, pâteuse, fluctuante seulement en certains points.

— Douleurs vives par pression osseuse.

— Augmentation de quelques dixièmes de degré de la température du genou atteint.

3° *Constatation de l'existence d'une adénopathie inguinale.*

b). *Signes fonctionnels.*

Exagération de ceux de la période de début.

Douleur spontanée et provoquée.

Impotence du membre. Le malade dont, dès le début, la marche en terrain accidenté (escaliers), était très pénible, ne peut bientôt plus s'appuyer sur sa jambe et devra garder la position horizontale.

c). *Signes généraux.*

Fièvre légère, vespérale.

Perte d'appétit, amaigrissement.

Signes propres à une autre localisation tuberculeuse (pulmonaire surtout).

3° Période de suppuration.

Annoncée par l'élévation de la courbe thermique et ses oscillations. Les douleurs et le gonflement augmentent. C'est la période des abcès et des luxations.

a). *Abcès.*

Abcès péri-articulaires (les fongosités ont perforé la synoviale), communiquant ou non avec la jointure.

Abcès arthri-fluents.

Qui remonteront s'ouvrir à la partie inférieure de la cuisse, ou pourront descendre jusqu'au tiers inférieur de la jambe, lorsqu'ils ne s'ouvriront pas au pourtour de l'articulation.

Abcès ossifluents.

Sous le périoste décollé.

En même temps, destruction des ligaments et des fibro-cartilages, amenant des mouvements anormaux de latéralité, et parfois une véritable dislocation avec luxations.

b). *Luxations.*

Ces luxations sont moins fréquentes et moins prononcées qu'on ne l'a cru. L'hypertrophie des condyles fémoraux, la flexion du tibia au niveau de son épiphyse supérieure ont pu en imposer pour des luxations. Ces luxations se feront surtout

en arrière et en dehors, et seront souvent incomplètes.

TERMINAISONS.

1° *Guérison.*

Possible au début ; rétrocession et ankylose.

Plus tard, si on n'est pas intervenu, l'ankylose pourra se faire en position vicieuse, avec suppuration prolongée.

2° *Mort.*

Fréquente en cas de non intervention ; par hecticité et dégénerescences viscérales.

Ou bien par une autre manifestation tuberculeuse (pulmonaire, méningée).

FORMES.

A côté de cette forme classique se terminant par dégénérescence caséeuse après cette évolution lente en 3 périodes, il faut signaler :

L'Arthrite tuberculeuse aiguë.

Débutant à la manière d'un rhumatisme articulaire aigu, aboutissant en moins d'un mois à la suppuration et à la destruction de l'articulation, s'accompagnant souvent d'état typhoïde.

La forme hydarthrosique.

Soit accompagnant la granulie aiguë et le sujet étant enlevé avant que les lésions articulaires aient le temps d'évoluer.

Soit traduisant une forme bénigne, à marche lente, capable de guérir par processus fibro-formateur.

La forme douloureuse.

Avec irradiations névralgiques.

Diagnostic.

1° LA TUMEUR BLANCHE N'EST PAS SUPPURÉE.

On ne confondra pas avec :

Rhumatisme aigu.

Arthrite blennorrhagique, (forme mono-articulaire).

Rhumatisme chronique du genou.

Ostéo-sarcome de l'extrémité inférieure du fémur, ou de l'extrémité supérieure du tibia.

Mais douleurs intenses, mouvements restant libres et peu douloureux. La ponction donne du liquide sanguinolent.

Ostéo-arthrite tertiaire, (tumeur blanche syphilitique), déforme, non par destruction, mais par productions osseuses (ostéophytes).

Indolente à la palpation. — Suppuration exceptionnelle.

Arthrite des tabétiques.

Péri-arthrite, par inflammation des synoviales de voisinage (rhumatisme, blennorrhagie).

2° La tumeur blanche est suppurée.

Diagnostic aisé, à faire avec :

Hygroma fongueux suppuré (sur rotule).

Abcès ossifluent par ostéite limitée du tibia.

Arthrite ostéomyélitique suppurée.

Début aigu, localisation au fémur qui est augmenté de volume sur toute sa partie inférieure.

SIGNES DE LA SYPHILIS

La syphilis est une maladie générale, infectieuse, à marche chronique ; de nature inconnue, parasitaire probablement. Transmissible par contagion (syphilis acquise) et par hérédité (syphilis héréditaire) ; elle a pour caractères essentiels d'atteindre l'organisme en entier et d'évoluer par phases successives, espacées sur un laps de temps considérable, parfois sur toute la durée de la vie. Enfin, une première atteinte confère l'immunité.

Etudier surtout la symptomatologie de la syphilis acquise, en insistant senlement sur les lésions principales, et indiquer sommairement ensuite les signes de la syphilis héréditaire.

Etude clinique (symptômes et évolution) de la syphilis acquise.

Division classique de la maladie d'après ses phases évolutives, et les symptômes propres à chacune, en trois périodes (primitive, secondaire, tertiaire).

1° Période primitive.

L'accident primitif est le chancre, qui se développe toujours au lieu d'inoculation. Cette dernière exige la présence d'une plaie, d'une écorchure, d'une lésion cutanée ou muqueuse, le plus souvent insignifiante et méconnue par où pénètrera le virus syphilitique pour infecter l'organisme.

Ce lieu d'inoculation, le plus souvent général, peut siéger en toute région.

Chancre syphilitique. — Ses caractères.

a) Entre le moment de l'inoculation et le début du chancre, période d'incubation de 15 à 60 jours avec moyenne de 25 jours. Au moment où il apparaît, la sy-

philis est devenue constitutionnelle, l'organisme entier est infecté (donc inutilité de l'excision du chancre).

b) Ce chancre a pour caractères de présenter une érosion reposant sur base indurée et en second lieu d'être unique (nombreuses exceptions cependant à ce 2e caractère).

Prendre pour type de description le chancre induré unique siégeant sur le gland.

Début. — (Le plus souvent méconnu) par une petite papule arrondie rouge, à base ferme et s'excoriant rapidement.

— *Etat.*

Ulcération de la largeur d'une pièce de vingt centimes, plus petite même, en général ovalaire.

Superficie plane, humide, à couleur rougeâtre, parfois grise, diphtéroïde, laissant suinter une sérosité jaunâtre.

Bords non taillés à pic comme le chancre mou mais adhérents, et se continuant sans démarcation nette avec les tissus voisins.

Mais ce qu'il y a surtout de caractéristique c'est la sensation d'induration donnée par la base. Il semble que le doigt serre un demi-pois sec ou une plaque de parchemin épais.

Enfin ce chancre n'est pas douloureux et il n'est pas auto-inoculable [1].

— *Evolution.*

Durant de 3 semaines à deux mois le chancre se cicatrise peu à peu. Il laisse une tache rougeâtre, légèrement surélevée, avec induration persistante.

C'est cette induration qui durera le plus longtemps ; puis il ne restera plus qu'une cicatrice brune ou blanchâtre, souvent indélébile.

Une adénopathie des ganglions qui commandent au territoire lymphatique du chancre existe en même temps. Dans le cas actuel, il y a adénopathie inguinale, avec un gros ganglion dur, indolore (le préfet de l'aine), entouré de petits ganglions de volume moindre.

c) *Variétés d'après le siège.*

a) *Chancres génitaux.*

Chez l'homme surtout au gland, au sillon balano-préputial.

Chez la femme aux petites lèvres, à la commissure antérieure de la vulve.

b) *Chancres extra-génitaux.*

Pouvant siéger partout, mais surtout : aux lèvres, à la langue, aux amygdales, au mamelon (nourrices).

Au doigt (médecins, dentistes). Au bras (syphilis vaccinale).

d) *Variétés d'après les caractères.*

Chancre érosif (presque pas d'induration).

Chancres papuleux, papulo-squameux, etc.

Chancres fissuraires (lèvres).

Chancre avec processus ulcéreux (phagédénique).

Chancre mixte (coexistence de chancre syphilitique et de chancre mou).

Chancres multiples.

Cette dernière variété est relativement fréquente surtout chez la femme, mais aussi chez l'homme, et il importe en pratique de ne pas être trop imbu de cette idée classique, que le chancre syphilitique est unique. L'induration, le temps d'incubation sont là pour éviter la confusion avec de l'herpès ou du chancre mou.

En tous cas, en pratique on devra savoir que lorsque l'accident primitif laisse le moindre doute au sujet de sa nature, il faudra attendre l'apparition d'un accident secondaire avant de mettre le malade au traitement spécifique.

2° Période secondaire.

Entre le début du chancre et l'explosion des accidents secondaires, une deuxième période d'incubation d'une durée moyenne de 45 jours.

Tout l'organisme peut être touché par les lésions secondaires; il importe donc dans une description clinique rapide de mettre au premier plan les symptômes plus fréquents, ceux qui font rarement défaut.

1° *Manifestations cutanées.*

a) *Roséole.*

Avec la céphalée, et les plaques muqueuses buccales, anales ou vulvaires, c'est le premier accident secondaire.

Syphilides maculeuses (taches fleur de pêcher, ovalaires, de la grosseur d'un pois) disséminées sur le tronc, mais surtout entre l'ombilic et les seins et sur les flancs. Durent 1 mois ou 2 et disparaissent progressivement en prenant une couleur cuivrée.

b) *Syphilides papuleuses.*

Apparaissent en petite quantité chez un sujet suivant le traitement mercuriel, et ayant une syphilis de gravité moyenne.

Syphilides psoriasiformes couvertes de squames sèches.

Syphilides cornées palmaire et plantaire.

Syphilides croûteuses du cuir chevelu.

Syphilides à grosses papules (echtymateuses, ulcératives papulo-érosives).

Toutes lésions ayant pour caractères leur forme arrondie, leur groupement en anneaux, en figures circinées, leur couleur jambonnée, leur indolence, leur polymorphisme.

c) *Les syphilides pigmentaires, lésions provoquées plutôt que créées par la syphilis.*

Siégeant aux flancs, sur le ventre, mais surtout sur les parties postérieures et latérales du cou (collier de Vénus) et presque exclusivement chez la femme. Ce sont des taches brun sâle, jaunâtre, en

placards, parsemées d'ilôts de peau blanche.

2° *Manifestations portant sur les muqueuses.*

Les syphilides des muqueuses comprennent la plupart des types des syphilides cutanées.

Syphilides érosives (plaques muqueuses, le plus souvent siégeant sur la langue, la muqueuse de la face interne des joues, le voile du palais, les amygdales, les commissures labiales.

Chez la femme les syphilides érosives ou papulo-érosives, parfois papulo-hypertrophiques, sont fréquentes à la vulve.

3° *Céphalée syphilitique — Névralgies.*

La céphalée manque rarement, existant surtout le soir et la nuit, très pénible, cédant vite au mercure et surtout à l'iodure de potassium.

Névralgies diverses (faciale-intercostale) douleurs ostéocopes nocturnes.

Myalgies — Arthralgies.

En même temps que ces symptômes presque constants des six premiers mois de la période secondaire, il faut signaler.

Mauvais état général — Fièvre syphilitique — Anémie.

Adénopathies multiples (surtout cervicale et épithrocléenne).

Troubles oculaires (Iritis, kératite).

Angines — Laryngites — Albuminurie.

Tuméfaction de la rate.

Avec un traitement bien conduit, en général, tous ces accidents auront disparu en 6 mois; pendant 2 à 3 ans encore, parfois de la céphalée, quelques syphilides cutanées, une plaque muqueuse linguale, montreront que la période secondaire n'est point encore terminée.

Puis tout disparaît et ce n'est quelquefois que 15 à 20 ans plus tard, d'autres fois, il est vrai, 3 à 4 ans après le chancre, qu'une gomme, une syphilide tuberculeuse viendront constituer les accidents tertiaires.

3e Période tertiaire.

Tantôt précoce, tantôt séparée par un laps de temps considérable de la période secondaire, il est absolument impossible de la décrire rapidement; l'évolution clinique différant évidemment suivant l'organe atteint.

Elle se caractérise anatomiquement par la production de néoplasies inflammatoires chroniques, à marche lente, évoluant d'une part vers la dégénérescence (gommes) d'autre part vers l'organisation fibreuse (sclérose) (Darier).

La gomme présente trois phases (crudite, ramollissement, ulcération).

Tous les organes peuvent être atteints.

Les centres nerveux, moëlle et encéphale (directement : gommes cérébrales, indirectement : tabes, paralysie générale).

Le voile du palais, le larynx.

Le foie, le testicule, le rein, le poumon, sont les organes le plus fréquemment touchés.

Quant à la peau, elle présentera :

1° Les gommes cutanées ou sous-cutanées, laissant après ulcération une cavité à bords nets, à pic, avec dans le fond une masse dure, blanc jaunâtre.

2° Les syphilides tuberculeuses et tuberculo-ulcéreuses.

Syphilis héréditaire.

Dérivant pour le fœtus d'une syphilis des ascendants, antérieure à la procréation (Fournier).

Etre très bref et n'indiquer que les gros traits des 3 modalités de la syphilis héréditaire.

1° *Syphilis fœtale.*

Fréquence des avortements et accouchements prématurés avec fœtus morts et macérés.

2° *Syphilis héréditaire précoce.*

Éruption de pemphigus dès la naissance.

Puis, à partir de la 2e ou 3e semaine :

Éruptions papuleuses des téguments.

Papules érosives sur la plante des pieds, et surtout à la région interfessière, avec érythème et hypertrophie des plis radiés de l'anus.

Coryza avec écoulement séro-purulent.

Fissures des lèvres.

Aspect natiforme du crâne par exostoses sur les bosses pariétales.

Nez en lorgnette par effondrement de la racine du nez.

Fréquence des malformations.

Le diagnostic précoce de la syphilis héréditaire est de la plus haute importance pour éviter la contamination d'une nourrice lorsque la mère ne nourrit pas son enfant.

3° *Syphilis héréditaire tardive.*

a) Stigmates laissés par la syphilis fœtale ou héréditaire précoce :

Infantilisme; front olympien ; crâne natiforme ; nez en lorgnette. Triade d'Hutchinson ; c'est-à-dire association de lésions oculaires (leucomes, anciennes kératites), de troubles auditifs (surdité) et de malformations dentaires. Echancrure semi-lunaire du bord libre des incisives médianes supérieures de la 2e dentition — c'est la dent d'Hutchinson).

Déformation des os longs (Tibia en lame de sabre).

b) Symptômes analogues à ceux de la période tertiaire de la syphilis acquise.

---

icule IX. — ANATOMIE : I. Artère plitée. — II. Muscles péroniers laaux. PATHOLOGIE : I. Entorse. — Brûlures. — III. Ponction explorice.

cule X. — ANATOMIE : I. Articulation io-tarsienne. — II. Artères de la ıbe. — III. Muscle triceps sural. HOLOGIE : I. Fractures du péroné. Hémorrhagies artérielles.

cule XI. — ANATOMIE : I. Muscles de égion antérieure de la jambe. — Calcanéum et astragale. PATHOE : I. Sciatique. — II. Symptômes, gnostic et complications du rhuisme articulaire aigu, franc. — Examen des crachats.

ule XII. — ANATOMIE : I. Artères pied. — II. Vertèbres dorsales. — Veine cave inférieure. PATHOE : I. Signes des fractures en géıl. — II. Symptômes et diagnostic a variole.

Fascicule XIII. — ANATOMIE : I. Os occipital. — II. Veines jugulaires. PATHOLOGIE : I. Symptômes et diagnostic de la méningite tuberculeuse. — II. Signes, diagnostic et complications des oreillons. — III. Saignée.

Fascicule XIV. — ANATOMIE : I. Os frontal. — II. Muscle sterno-cléido-mastoïdien. — III. Carotide externe. PATHOLOGIE : I. Symptômes et diagnostic de l'érysipèle de la face. — II. Stomatite mercurielle.

Fascicule XV. — ANATOMIE : I. Trous de la base du crâne. — II. Articulation temporo-maxillaire. PATHOLOGIE : I. Symptômes des fractures du crâne. — II. Signes et diagnostic du cancer de la langue. — III. Fractures du maxillaire inférieur.

Fascicule XVI. — ANATOMIE : I. Fosses nasales. — II. Muscles masticateurs. — III. Glande parotide. ANATOMIE : I. Symptômes et diagnostic de l'angine diphthérique. — II. Trachéotomie.

AMAND, CHER. — IMPRIMERIE SCIENTIFIQUE ET LITTÉRAIRE, BUSSIÈRE FRÈRES.

RECUEIL

DES

QUESTIONS D'EXTERNAT

PAR

UN GROUPE D'INTERNES

DES HOPITAUX DE PARIS

FASCICULE 9

PRIX : CINQUANTE CENTIMES

I. ANATOMIE. . . **Muscles péroniers latéraux.**
II. — . . . **Artère poplitée.**
I. PATHOLOGIE . . **Brûlures.**
II. — . . **Ponction exploratrice.**
III. — . . **Entorse.**

PARIS
A. MALOINE, ÉDITEUR
23-25, RUE DE L'ÉCOLE-DE-MÉDECINE, 23-25

1899

SOUSCRIPTION

Pour recevoir régulièrement les fascicules du Recueil des **Questions d'Externat**, on peut souscrire aux conditions suivantes :

	Paris	Départements
Pour **20** fascicules	**10** fr. »»	**12** fr. »»
— **40** —	**18** fr. »»	**22** fr. »»

MUSCLES PÉRONIERS LATÉRAUX

Définition.

Muscles situés à la région externe de la jambe. Séparés de la région antérieure par une aponévrose, se détachant de la face profonde de l'aponévrose jambière et se fixant au bord antérieur du péroné, et de la région postérieure par une autre aponévrose née aussi de l'aponévrose jambière et se fixant au bord postérieur du péroné.

Ces muscles s'insèrent tous deux en haut sur le péroné et en bas aux os du pied.

Ils sont au nombre de deux :

Long péronier latéral.
Court péronier latéral.

Description.

A. Muscle long péronier latéral.

Situation.

Loge externe de la jambe, en haut et en avant du muscle court péronier latéral.

Forme.

Allongé, épais, prismatique en haut ; plat et tendineux en bas ; étendu de la partie supérieure du péroné à la partie postérieure du premier métatarsien.

Insertions.

Supérieures.

— Parties antérieures et externes de la tête du péroné.

— Tiers supérieur de la face externe sur les deux lèvres d'une gouttière livrant passage au nerf musculo-cutané.

— Bords antérieur et postérieur du péroné.

— Ligament antérieur de l'articulation péronéo-tibiale supérieure.

— Tubérosité externe du tibia immédiatement en avant de la facette articulaire péronéale.

— Face profonde de l'aponévrose jambière.

— Cloisons intermusculaires séparant la loge externe des loges antérieure et postérieure de la jambe.

Ces insertions sont traversées par le *nerf musculo-cutané* qui passe dans la gouttière de la face externe du péroné, et par le *nerf tibial antérieur* qui passe au niveau du col du péroné dans un canal ostéo-musculaire formé par le péroné en dedans, les fibres du muscle péronier en dehors, et limité à chacune de ses extrémités par une arcade aponévrotique délimitée dans l'épaisseur même des cloisons aponévrotiques séparant la loge jambière externe des loges antérieure et postérieure.

Inférieures.

— Tubercule externe de l'extrémité postérieure du premier métatarsien.

Quelquefois expansion au premier cunéiforme, deuxième métatarsien, premier interosseux dorsal.

Par un tendon long et aplati qui naît à l'union du quart inférieur et des trois-quarts supérieurs du péroné; suit la direction de la face externe du péroné et devient postérieur comme elle; passe derrière la malléole externe dans la gouttière rétro-malléolaire transformée en véritable canal par une couche de tissu fibreux passant en arrière des tendons péroniers.

— Se coude à angle obtus au sommet de la malléole.

— Passe sur la face externe du calcanéum séparé du tendon du court péronier qui lui est sus-jacent par un tubercule osseux.

— A la plante s'engage dans la gouttière oblique du cuboïde en avant de la crête et présente à ce niveau un sésamoïde qui frotte contre cette crête qu'il polit.

Et arrive enfin au premier métatarsien où il s'insère.

Rapports.

— *A la jambe.*

Face superficielle.

— Aponévrose jambière.

— Peau et tissu cellulaire sous-cutané.

Face profonde.

— Péroné.

— Court péronier latéral.

En avant.

— Aponévrose intermusculaire qui le sépare de la loge antérieure.

— Extenseur commun des orteils.

— Extenseur propre du premier orteil.

— Péronier antérieur.

En arrière.

— Aponévrose formant la paroi postérieure de la loge.

— Muscle soléaire.

— Muscle fléchisseur propre du gros orteil.

Dans son épaisseur.

— Nerf sciatique poplité externe et ses deux branches :

— Nerf musculo-cutané.

— Nerf tibial antérieur.

— *Derrière la malléole.*

Tendon est plus superficiel et plus antérieur que le tendon du court péronier.

— *Sur la face externe du calcanéum.*

Tendon a croisé le tendon du court péronier et lui est devenu inférieur.

— *A la plante.*

En haut.

— Cuboïde.

— Articulations tarso-métatarsiennes.

En bas.

— Ligament calcanéo-cuboïdien inférieur.

— Face profonde du fléchisseur et de l'opposant du cinquième orteil ;

— De l'adducteur oblique du premier orteil.

Action.

Point fixe sur la jambe dans tous les cas.

1. Extension du pied sur la jambe se passe dans l'articulation tibio-tarsienne autour d'un axe transversal.

2. Torsion du pied en dehors.

— Bord interne du pied s'abaisse.

— Bord externe se relève.

— Pointe se porte en dehors.

Se passe dans les articulations :

Astragalo-scaphoïdienne.
Calcanéo-cuboïdienne.
Astragalo-calcanéenne.

3. Exagère la concavité de la voûte plantaire.

Rôle capital du long péronier.

Irrigation.

Branches collatérales de l'artère péronière.

Innervation.

Filet du nerf sciatique poplité externe ; né au niveau du col du péroné.

Ce filet vient quelquefois du nerf musculo-cutané.

B. Muscle court péronier latéral.

Situation.

Dans la loge externe de la jambe, sous-jacent au muscle long péronier.

Forme.

Aplati, penniforme ; s'étend de la partie moyenne du péroné jusqu'à l'extrémité postérieure du cinquième métatarsien.

Insertions :

Supérieures :

— Tiers moyen de la face externe du péroné.

— Cloisons qui le séparent des muscles de la loge antérieure et de la loge postérieure de la jambe.

Les insertions osseuses se font directement par des fibres charnues et elles ont lieu sur une surface de forme losangique dont l'angle supérieur pénètre assez avant entre les deux lames d'insertion du long péronier.

Inférieures.

— Sommet de l'apophyse du cinquième métatarsien.

— Quelquefois expansion au tendon du long extenseur appartenant au petit orteil.

Tendon né un peu plus haut que la malléole externe, passe dans le même canal ostéo-fibreux que le long péronier, derrière la malléole externe, à ce niveau il est sous-jacent au long péronier.

— Franchit la malléole et parcourt la face externe du calcanéum dans une gouttière sus-jacente à celle du long péronier et séparée d'elle par un léger tubercule osseux.

Rapports.

A la jambe.

En dehors.

Long péronier latéral.

En dedans.

Péroné ; ligament péronéo-calcanéen.

En arrière.

Tendon d'Achille.

En avant.

Muscle péronier antérieur ; muscle extenseur commun des orteils.

Au cou de pied.

En dehors.

— Peau.

En dedans.

— Face externe du calcanéum.

En avant et en haut.

Tendon du muscle péronier antérieur. Muscle pédieux.

En arrière et en bas.

Tendon du muscle long péronier.

Action.

Point fixe sur la jambe.

1. Tord le pied en dehors en élevant son bord externe et en forçant la plante à regarder en dehors.

N'agit ni comme extenseur ni comme fléchisseur.

Ne produit de mouvements dans ce sens que si le pied a été primitivement placé dans l'extension ou la flexion forcée. Il les ramène alors vers une position moyenne (Duchenne).

Irrigation.

Branches de l'artère péronière.

Innervation.

Filet issu du musculo-cutané ou du rameau du long péronier.

ARTÈRE POPLITÉE

Définition.

Continuation de l'*artère fémorale* après l'anneau du troisième adducteur.

Située à la face postérieure du membre inférieur occupant le tiers inférieur de la cuisse et le tiers supérieur de la jambe, après quoi elle se divise en deux troncs terminaux, *tronc tibio-péronier* et *artère tibiale antérieure.*

Origine.

Au niveau de l'anneau du troisième adducteur où elle continue l'artère fémorale sans changement de calibre.

Trajet.

Flexueuse dans la flexion de la jambe sur la cuisse, rectiligne dans l'extension.

Descend d'abord obliquement en bas et en dehors, puis verticalement suivant le grand axe du losange poplité.

Décrit de plus une légère courbe à concavité antérieure, car elle est soulevée un peu et repoussée en arrière dans sa partie médiane par la face postérieure de l'articulation du genou.

Terminaison.

A l'anneau fibreux du soléaire, étendu entre le péroné et le tibia, et sous lequel l'artère poplitée se divise en ses deux branches terminales :

— *Artère tibiale antérieure.*
— *Tronc tibio-péronier.*

Rapports.

Dans sa première portion : oblique.

En arrière.

— Tendon du demi-membraneux.
— Tendon du demi-tendineux.

En avant.

— Face postérieure du fémur.

Dans sa seconde portion : verticale.

Suit la direction du grand axe du losange poplité et est situé un peu en dedans de lui.

1. *Rapports avec les parois du creux poplité.*

En dehors.

— Tendon du biceps.
— Condyle externe du fémur.
— Tendon d'origine du muscle jumeau externe.

En dedans.

— Tendons contigus du demi-membraneux et demi-tendineux.
— Condyle interne du fémur.
— Tendon d'origine du jumeau interne.

En avant.

— Face postérieure du fémur, plan poplité situé entre les deux lignes de bifurcation de la ligne âpre.
— Tissu cellulo-adipeux.
— Ligament postérieur de l'articulation du genou.
— Nerf poplité et son aponévrose.

En arrière.

— Tissu cellulo-graisseux très épais.
— Muscles jumeaux qui se rapprochent l'un de l'autre.
— Aponévrose fémorale.
— Peau.

2. *Rapports avec les éléments du paquet vasculo-nerveux.*

— *Veine poplitée.*

Située à la partie supérieure et dans la plus grande partie de son trajet en arrière de l'artère et légèrement en dehors.

En bas entre les deux jumeaux : franchement à la partie externe de l'artère.

Unie à l'artère par du tissu cellulaire très serré qui rend ces deux vaisseaux assez difficiles à à isoler.

Parois résistantes, peut être par erreur prise pour l'artère quand on fait la ligature.

— *Nerf sciatique poplité interne.*

Suit exactement le grand axe du losange poplité de haut en bas.

Situé plus superficiellement et plus en dehors que la veine et surtout que l'artère.

Tout à fait en bas, dans l'interstice des jumeaux, nerf est situé immédiatement derrière l'artère.

Nerf sciatique poplité interne ; veine poplitée ; artère poplitée ; s'étagent de la superficie vers la profondeur et de dehors en dedans comme les marches d'un escalier.

— *Nerf sciatique poplité externe.*

Situé le long du bord externe et supérieur du losange poplité, par conséquent en dehors de l'artère, assez loin d'elle et sur un plan plus superficiel.

— *Veine saphène externe.*

Superficielle. Perfore l'aponévrose poplitée pour se jeter dans la veine poplitée.

Est par conséquent située en arrière de l'artère et plus superficielle.

— *Anastomose entre la veine saphène externe et la veine saphène interne.*

Croise le creux poplité en se dirigeant en haut et en dedans, passe par conséquent en arrière de l'artère mais loin d'elle et superficiellement.

— *Ganglions lymphatiques.*

Appliqués les uns à la face postérieure de la veine, au niveau de l'embouchure de la veine saphène externe, les autres sur les parties latérales de la veine.

Vasa vasorum.

Cheminant dans la gaîne celluleuse très dense qui entoure l'artère et la veine poplitée.

Viennent des artères circonflexes et de l'artère poplitée elle-même et se terminent dans la paroi de l'artère poplitée.

BRANCHES COLLATÉRALES.

Nombre : sept.

Description.

α) *Artère articulaire supérieure et interne.*

Origine.

Face interne de l'artère poplitée, un peu au-dessus du point d'origine de l'artère articulaire externe.

Trajet.

Au-dessus du bord supérieur du condyle fémoral interne ; contourne le bord interne du fémur.

Rapports.

Profondément : fémur.

Superficiellement : tendons des muscles demi-membraneux, demi-tendineux, grand adducteur.

Terminaison.

Division en :

Rameaux profonds.

Trajet. — Sous la face profonde du vaste interne.

Distribution. — Au vaste interne et au périoste fémoral.

Anastomose avec la branche profonde de l'artère grande anastomosique et celle de l'artère articulaire supérieure et externe.

Rameaux superficiels.

Trajet. — En avant de la capsule du genou.

Distribution. — Dans le réseau artériel péri-rotulien.

β). *Artère articulaire supérieure et externe.*

Origine.

Paroi externe de l'artère poplitée, un peu plus bas que le bord supérieur du condyle.

Trajet.

En haut et en dehors, puis contourne le bord externe du fémur à deux ou trois centimètres au-dessus du condyle.

Rapports.

Profondément : fémur.

Superficiellement : Tendon du muscle biceps.

Terminaison.

Division en :

— *Branche supérieure ou musculaire.*

Trajet. — Sous le muscle crural.

Distribution. — Muscle crural, périoste fémoral.

Anastomose. — Avec branche profonde de l'artère grande anastomotique.

— *Branche inférieure ou articulaire.*

Trajet. — Vers le bord externe de la rotule, cheminant entre la capsule et l'aponévrose fusionnée avec l'aponévrose du vaste externe.

Terminaison. — Réseau péri-rotulien.

Anastomose. — Avec une branche ascendante de l'artère articulaire inférieure et externe.

γ) *Artère articulaire moyenne.*

Origine.

Face antérieure de l'artère poplitée,

quelquefois vient de l'artère articulaire supérieure et externe.

Trajet.

En avant, à travers le ligament postérieur du genou.

Terminaison.

Tissu cellulo-graisseux de l'espace inter-condylien.

— Ligaments croisés.

— Partie postérieure de la synoviale.

— Deux condyles fémoraux.

δ) *Artère articulaire inférieure interne.*

Origine.

Variable. Sort au niveau de l'interligne articulaire, soit au-dessus, soit au-dessous.

Trajet.

En bas et en dedans, gagne le bord postérieur du muscle poplité qu'elle suit jusqu'au niveau du ligament latéral interne du genou, passe sous ce ligament.

Terminaison et distribution

— Réseau péri-rotulien.

— Partie postérieure de la capsule.

— Ligaments croisés.

— Muscle poplité ; tendons de la patte d'oie.

ε) *Artère articulaire inférieure et externe.*

Origine.

Un peu au-dessous de l'interligne articulaire.

Trajet.

En dehors.

Contourne la tubérosité externe du tibia en passant sous le ligament latéral externe.

Rapports.

Profondément.

Tibia.
Muscle poplité.
Ligament postérieur.

Superficiellement.

Plantaire grêle.
Tendon du jumeau externe.
Tendon du biceps.
Ligament latéral externe.

Terminaison.

Dans le réseau péri-rotulien et anastomose avec les autres articulaires.

ζ) *Artères musculaires.*

a) *Artères musculaires supérieures.*

Muscle biceps.

Muscles demi-tendineux, demi-membraneux.
Muscles vaste interne et externe.
Muscle grand adducteur.

b) *Artères musculaires inférieures.*

1. Muscle poplité.
2. Jumeaux.

Artères jumelles.

Origine.

Au niveau ou un peu au-dessus de l'interligne articulaire du genou.

Trajet.

De haut en bas et s'éloignant l'une de l'autre pour se diriger vers le jumeau correspondant.

Terminaison.

— *Branches superficielles.* — Cheminant à la

face postérieure du muscle et s'y distribuant.

Une branche accompagne la veine saphène externe.

— *Branches profondes.* — Se distribuent aux jumeaux; poplité; soléaire : plantaire grêle.

Branches terminales.

— Tronc tibio-péronier.
— *Artère tibiale antérieure.*

BRULURES

On nomme brûlures les lésions produites sur nos tissus par :

1° L'action de la chaleur (par rayonnement et par contact).

2° L'action de certaines substances chimiques (caustiques).

3° L'action de la foudre et de l'électricité.

Grande variété de causes par conséquent.

1° *Chaleur rayonnante.*

Erythème solaire. Erythème des verriers, des puddleurs, etc.

2° *Chaleur agissant par contact.*

Solides chauffés ou incandescents.
Flammes (éther, alcool, etc.).
Liquides bouillants non enflammés.
Vapeurs (explosions de chaudières), gaz enflammés.

3° *Substances caustiques.*

Brûlures accidentelles (laboratoires) ou criminelles (vitriol).

4° *Foudre et courants électriques.*

Produisant, en même temps que des brûlures profondes et irrégulières, des arrachements, des fractures.

En thérapeutique, dans divers buts (cautérisation, révulsion), on produira la brûlure des téguments ou des tissus profonds, employant tantôt les corps en ignition, tantôt les caustiques chimiques.

Étude clinique.

Division en 6 degrés, classique depuis Dupuytren.
Etudier les symptômes locaux propres à chaque degré.

1er Degré.

Provoqué par l'action de la chaleur rayonnante ou par un liquide ou un solide dont la température était au-dessous de 100°.

— Rougeur, de la teinte rosée luisante à la coloration violacée; mal limitée, s'effacant un instant sous la pression du doigt.

— Tuméfaction légère. Douleur cuisante. Tout disparaît en deux à trois jours, une desquamation étendue se produit; il peut parfois persister de la pigmentation.

2e Degré.

Formation de phlyctènes sur fond érythémateux.

Type : brûlure par l'eau bouillante.

Presque aussitôt après la brûlure :

Phlyctène remplie d'une sérosité fluide, unique et de dimensions variables ou multiples. Ouverte, le liquide s'écoule et au-dessous apparaît le derme piqueté de rouge par places. Si l'épiderme soulevé est arraché, douleur intense et le plus souvent inoculations septiques, suppuration consécutive, ne durant que quelques jours, mais pouvant donner naissance à des cicatrices facilement évitables par un traitement approprié.

3e Degré.

Le corps muqueux de Malpighi et les couches superficielles du derme sont entamés.

Type : Brûlure par contact rapide du fer rouge.

Tantôt vastes ampoules masquant les lésions du derme, mais ampoules remplies de liquide rosé ou sanguinolent.

Tantôt d'emblée eschares jaunes ou noires, dures, résistantes, qui tomberont du 7e au 12e jour, laissant une surface granuleuse et suppurante. Cette dernière donnera une cicatrice déprimée blanche.

4e Degré.

Destruction complète de la peau, et atteinte légère des tissus sous-cutanés.

Eschare le plus souvent noire parfois blanc, jaune, molle, se détachant par lambeaux dans les brûlures par vapeur d'eau.

Sèche, entourée d'un liseré blanc et d'un cercle rouge inflammatoire dans les cas ordinaires. Travail d'élimination très lent, avec suppuration. Formation de clapiers purulents, production de granulations rouges, saignant au moindre contact et n'ayant aucune tendance à la cicatrisation.

Plus tard, cicatrice blanche avec brides rétractiles. Cicatrisation demandant à être surveillée de près.

5e Degré.

Destructions profondes de tous les tissus. Ouvertures des cavités splanchniques et articulaires, soit primitivement, soit secondairement, par chute des eschares ; ces dernières pouvant déterminer également des hémorrhagies foudroyantes.

6e Degré.

Destruction totale d'un membre.

Évolution — Symptomes généraux et fonctionnels.

Autrefois toute brûlure étendue et profonde passait par les trois stades de l'évolution suivante.

1. *Douleur.* — Choc traumatique (face grippée, peau livide avec sueur froide, hypothermie, anurie). Excitation chez les alcooliques.

2. *Fièvre.* — Par inflammation locale et par infection générale.

3. *Suppuration.* — Hecticité, cachexie, dégénérescences amyloïdes.

Actuellement, l'antisepsie et l'asepsie des brûlures ont permis de supprimer, le plus souvent d'atténuer dans les autres cas, la fièvre et la suppuration, d'empêcher la plaie d'être un foyer d'infection pour l'organisme, et de réduire au minimum les résorptions toxiques qui se font à son niveau.

En dehors donc de tout symptôme d'infection on a à considérer :

1. La douleur, intense surtout dans les brûlures du 2e ou du 3e degré ; primitive par irritation des papilles du derme, secondaire par inflammation.

2. La fièvre qui au début n'est que le résultat de l'excitation du système nerveux, mais qui, si elle persiste après le 2e ou 3e jour, traduira l'infection locale.

Ces symptômes généraux ne s'observent (douleur mise à part) que dans des brûlures étendues ou profondes.

Les brûlures superficielles mais très étendues (brûlures par vapeur d'eau ; enfants ébouillantés), quoique n'affectant que les parties superficielles du derme, sont néanmoins d'une gravité exceptionnelle. Schock, refoulement du sang dans les viscères (Dupuytren). Perturbation des fonctions de la peau, intoxication par des ptomaïnes (Boyer et Guinard). Voilà les diverses théories invoquées pour expliquer la mort si fréquente dans ces variétés de brûlures étendues. On a invoqué en outre, et c'est une des théories modernes, des altérations diverses du sang.

Complications.

a) *Infection locale.*

Lymphangite ; érysipèle ; arthrites purulentes.

b) *Infection générale.*

Septico-pyohémie ; tétanos.
Broncho-pneumonies infectieuses.

c) *Par action indirecte sur les grands appareils (pathogénie multiple et discutée).*

Inflammation des centres nerveux, du tube digestif (vomissements, hématémèse, diarrhée, hémorrhagies intestinales, ulcérations du duodénum avec péritonite par perforation).

Albuminurie fréquente et précoce.

Epanchements pleuraux et péricardiques.

Il reste à indiquer, avant de terminer l'étude clinique, une variété intéressante :

L'insolation ou coup de chaleur ; variété produite le plus souvent par le soleil, parfois par de grands foyers incandescents (chambres de chauffe des navires à vapeur).

Dans ce cas où la lésion locale est au minima, n'existe pas le plus souvent, il y a des phénomènes généraux graves (céphalalgie, perte de connaissance, délire, convulsions, raideur musculaire, température s'élevant jusqu'à 42°-45°) et parfois mort au milieu d'accès épileptiformes.

Anatomie pathologique.

1. Localement.

— Au premier degré : simple hypérémie.

— Au deuxième degré : l'épiderme moins la couche de Malpighi se sépare du corps papillaire.

Au troisième : gangrène.

Signaler la destruction profonde des filets nerveux qui intervient certainement dans la difficulté et la lenteur de cicatrisation.

2. Lésions des divers appareils.

Ne parler ici que de deux spéciales et particulièrement intéressantes :

1. Arborisations vasculaires, ecchymoses et surtout ulcérations de la muqueuse duodénale (par thromboses artérielles et digestion de la paroi intestinale).

2. Epanchements sanguinolents des séreuses articulaires, des grandes séreuses (plèvre, péricarde) et des ventricules du cerveau.

Pronostic.

Subordonné à des conditions diverses.

a) *Etendue.*

Gravité des brûlures superficielles étendues.

b) *Profondeur.*

Lésions vasculaires, tendineuses, ouverture de cavités séreuses, etc.

c) *Siège.*

— A la face : destruction du nez, des paupières, des lèvres.

— Au pharynx et à l'œsophage : œdème de la glotte, atrésies.

— A la trachée et aux bronches : boursouflure de la muqueuse et asphyxie (brûlures par vapeurs ou gaz surchauffés).

Au sein, oblitération des canaux galactophores.

Aux plis de flexion des membres, rétractions cicatricielles.

d) *Age.*

Plus grave chez enfants et vieillards.

Diagnostic.

S'impose.

Dans le cas de simples brûlures superficielles, ne pas confondre avec d'autres érythèmes ou exanthèmes. Les eschares par gelûre ne seront pas non plus confondues.

Ce sera souvent plutôt un diagnostic rétrospectif, le diagnostic d'une cicatrice.

Traitement.

Innombrables méthodes.

Ne citer que les plus employées.

En tous cas procéder d'abord à la toilette antiseptique de la région (savonnage, lotions phéniquées). Un bain local chaud calmera les vives douleurs des brûlures superficielles.

Alors employer l'un des trois modes de pansement :

1. *Pansement humide.*

(Solution boriquée laudanisée ; solution saturée d'acide picrique (Thiéry). C'est la médication la plus employée à l'heure actuelle, malgré quelques cas d'intoxication).

2. *Pansement sec.*

Eviter l'emploi de trop grandes quantités de poudres d'iodoforme ou de salol. Employer de préférence des mélanges de poudre de talc et de sous-nitrate de bismuth, additionnés de faibles quantités d'iodoforme ou d'acide salicylique.

3. *Pansement gras.*

Vaseline boriquée ou salolée.

En résumé, au début pansements humides, puis pansements secs et rares.

Surveiller les complications et éviter la formation d'adhérences et de brides cicatricielles.

PONCTION EXPLORATRICE

La ponction exploratrice a pour but de s'assurer de la présence et de la nature d'une collection liquide, ou d'extraire quelques parcelles d'une tumeur solide pour reconnaître sa constitution (Chavasse).

De cette définition, la première partie seule est applicable à la pratique. Aujourd'hui en effet, la ponction exploratrice est presque uniquement employée pour :

1° Démontrer qu'une tumeur quelconque est liquide ou non, ou qu'elle contient du liquide. Rechercher également la présence d'un épanchement dans une séreuse (plèvre, péricarde, séreuses articulaires, etc.).

2° Décéler la nature du liquide (séreux, purulent, hémorrhagique, etc).

3° Permettre, dans certains cas, l'examen bactériologique (examen direct ; cultures ; inoculations à l'animal) et par suite éclairer l'étiologie.

Elle a donc une importance considérable au triple point de vue : diagnostique, pronostique, thérapeutique, et constitue en clinique une petite opération courante.

Il ne faut pas cependant éliminer totalement la ponction qui a pour but d'extraire quelques parcelles d'une tumeur solide. Elle est toutefois de moins en moins employée. Il convient de citer comme instruments servant à la pratiquer :

a) *Le kélectome de Küss, en harpon.*

b) *La canule avec pince, contenue dans sa cavité.*

c) *Le trocart explorateur de Mathieu.*

Tous instruments peu pratiques. Dans une tumeur superficielle, le bistouri et la curette fine, tranchante, pourront être plus utiles.

En résumé, n'étudier que la ponction exploratrice qui a pour but de décéler une collection liquide ; et diviser la question en deux chapitres.

1° Instruments et manuel opératoire de la ponction exploratrice, prise en général.

2° De quelques ponctions exploratrices fréquentes et des précautions spéciales à chacune d'elles.

1° Ponction exploratrice, en général.

A. Instruments.

1° Les uns n'ont guère qu'un intérêt historique ; à défaut d'appareil aspirateur cependant, ils peuvent encore rendre des services.

— Bistouris fins et lancettes.

— Trocarts divers.

L'un, dit trocart explorateur très fin, se trouve encore dans la plupart des trousses.

2° Les autres représentent une modification heureuse des précédents.

Ils sont constitués par des appareils aspirateurs de modèles divers, adaptés à des aiguilles creuses ou à des trocarts.

Citer les plus employés.

a) Seringues stérilisables à injections hypodermiques. Tous les modèles peuvent servir ; cependant il vaut mieux employer des seringues dont la capacité varie entre 5 et 20 centimètres cubes.

b) Aspirateur de Potain (aiguille ou trocart).

c) Aspirateur de Dieulafoy (petit modèle de 60 centimètres cubes à employer de préférence).

On devra veiller à la propreté de ces instruments. Lorsque l'on voudra pratiquer l'examen bactériologique du liquide, la seringue, ou le récipient qui recevra ce liquide, devront être stérilisés préalablement.

Mais où il faut insister surtout, c'est sur la stérilisation absolue des trocarts ou des aiguilles. En pratique, on pourra se contenter de l'ébullition prolongée, ou du flambage. (Ce dernier défectueux parce qu'il abime les instruments.)

Enfin avant toute ponction exploratrice, on devra s'assurer que l'appareil fait le vide et que rien n'entrave son fonctionnement. L'appareil étant, par conséquent, monté complètement, on fera le vide et on aspirera de l'eau stérilisée.

Si l'appareil fonctionne régulièrement, on videra l'eau aspirée et on se préparera à pratiquer la ponction.

B. Précautions préalables.

1° Asepsie de l'opérateur.

2° Asepsie du lieu choisi pour pratiquer la ponction. Lavages au savon, éther, alcool, sublimé à 1 p. 1000.

C. Ponction.

Les doigts de la main gauche fixent la peau ou la tumeur, l'index appliqué près du point à fonctionner.

L'aiguille ou le trocart sont tenus à pleine main, de la droite, l'index droit allongé sur l'instrument, limitant la portion à enfoncer dans les tissus.

Enfoncer alors, soit par pression brusque, soit plutôt en combinant la pression avec des mouvements de rotation.

Dans certains cas on est sûr de la situation du liquide ; l'aiguille enfoncée, on fera le vide (seringue ordinaire), ou bien on ouvrira le robinet de l'appareil aspirateur dans lequel le vide préalable aura été pratiqué. Il viendra ou ne viendra pas de liquide, quelques gouttes seulement parfois, surtout si la tumeur renferme du pus épais et grumeleux.

S'il ne vient rien, faire varier l'aiguille, dans certains cas, la retirer et pratiquer à côté une seconde ponction. Si aucun liquide n'apparaît, ou seulement une goutte de sang, la tumeur est solide.

Dans d'autres cas, selon l'expression de M. Dieulafoy, on marchera *le vide à la main*, c'est-à-dire que le vide étant préalablement établi, dès que l'aiguille aura pénétré dans les tissus de environ 1 centimètre, on ouvrira le robinet de communication et on marchera lentement à travers les tissus à la découverte de l'épanchement.

D. Soins consécutifs.

Collodion et ouate sur la piqûre ; suites insignifiantes.

2. De quelques ponctions exploratrices fréquentes.

A. Abcès superficiels.

Ponction à la seringue ou à l'appareil Dieulafoy ; l'aiguille enfoncée sur le centre de la tumeur. Cependant lorsque la nature tuberculeuse de l'abcès sera soupçonnée, il sera prudent, pour éviter une fistule consécutive, d'introduire l'aiguille à une certaine distance, et de lui faire gagner la collection en cheminant sous les téguments et parallèlement à eux.

B. Epanchements pleuraux.

Dans certains cas, la ponction exploratrice seule permet d'affirmer la présence de liquide dans la plèvre, (pleurésies enkystées, petits épanchements, etc.).

Dans d'autres, elle démontrera la purulence de l'épanchement et conduira à pratiquer hâtivement l'empyème.

Parfois enfin, la constatation de la présence, dans la plèvre, d'un épanchement hémorrhagique, aggravera singulièrement le pronostic ; elle permettra quelquefois aussi d'affirmer le diagnostic encore hésitant d'une affection pulmonaire concomitante (cancer pleuro-pulmonaire en particulier). Elle se pratiquera dans le 7e ou le 8e espace intercostal, entre la ligne axillaire et la ligne prolongeant l'angle de l'omoplate. Ce lieu de ponction n'est pas absolu, et on devra plutôt être guidé par la matité et par les signes d'auscultation.

C. Ponction exploratrice du péricarde.

Rare. Se fait dans le 5e espace intercostal gauche, à 6 centimètres du bord gauche du sternum. Enfoncer 3 à 4 centimètres de trocart.

D. Ponctions abdominales diverses.

Pour le diagnostic des kystes hydatiques du foie, des kystes de l'ovaire, d'hydronéphrose, des abcès par congestion, etc.

E. Ponctions articulaires.

Dans les grandes articulations, (genou en particulier piquer dans un des culs-de-sac latéro-rotuliens).

Décèlent l'hémarthrose ; confirment l'arthrite purulente.

F. Ponction rachidienne.

C'est la ponction lombaire de Quincke, la ponction lombo-sacrée de Chipault !

Employée ces dernières années pour l'examen chimique et bactériologique du liquide rachidien et pour constater son degré de tension. Donne des résultats intéressants dans les méningites.

Sujet couché sur le côté ; les jambes repliées sous le corps ; délimiter l'espace intervertébral et enfoncer l'aiguille à deux millimètres à droite ou à gauche de la ligne médiane.

Pas d'aspiration ; le liquide s'écoulera seul.

En résumé, la ponction exploratrice donne en clinique des renseignements de grand intérêt ; confirmant ou infirmant un diagnostic. L'emploi des appareils aspirateurs la rend facile à pratiquer.

Enfin, par elle-même, elle ne présente aucun danger, si l'opérateur observe une rigoureuse asepsie et se souvient des grosses données de l'anatomie topographique.

ENTORSE

On dit qu'il y a entorse lorsque, les mouvements d'une articulation étant portés au-delà de leurs limites physiologiques, des lésions ligamenteuses se produisent, lésions pouvant aller de la simple distension à la déchirure et à l'arrachement de parcelles osseuses au point d'insertion des ligaments. Il y a donc déplacement temporaire des surfaces articulaires, mais non permanent et c'est ce qui distingue l'entorse de la luxation, ce qui fait en même temps qu'on a pu la considérer comme le premier degré de la luxation (Paré).

Fréquence.

Grande, surtout chez l'homme et l'adulte et chez les gens se livrant aux exercices physiques ou aux travaux de force.

Siège.

Surtout au pied (articulations tibio-tarsienne et médio-tarsienne) ; puis au genou.

Au poignet, elle était avant Ponteau et Dupuytren considérée comme fréquente ; actuellement la plupart du temps on constate qu'il y a fracture du radius, et non entorse simple.

Enfin, elle peut siéger au coude, à l'épaule, aux articulations des phalanges ou de la colonne vertébrale, etc.

Etiologie.

1. Causes déterminantes.

Toujours de cause indirecte. *Mais :*

a) *Entorse immédiate, indirecte.*

Le traumatisme agit au niveau même de la jointure sur une des extrémités articulaires (chutes,

faux pas, tractions, mouvements brusques de latéralité).

Exemple : Entorse du pied par torsion dans un faux pas.

b). *Entorse médiate, indirecte.*

Le traumatisme agit en un point éloigné, sur une articulation voisine.

Exemple : Entorse du genou par rotation violente du pied. En résumé, le plus souvent : chute ou traumatisme exagérant les mouvements normaux articulaires, ou en produisant d'anormaux. Parfois, contraction musculaire (entorse du rachis).

2. Causes prédisposantes.

Existence d'une entorse antérieure ; difformités (pied-bot, genu valgum) ; ankyloses ; développement peu prononcé du système musculaire ; atrophies musculaires. Influence du lymphatisme et de la scrofule (par laxité articulaire).

Anatomie pathologique.

1. Lésions ligamenteuses.

Distension. Déchirure complète ou non.

Désinsertion avec arrachement ou non de parcelles osseuses, parfois avec décollement périostique étendu.

Déchirure des synoviales articulaires.

2. Lésions osseuses.

Minimes en général. Ecrasement ; fracture.

3. Lésions musculaires.

Fréquentes au contraire, surtout déchirures et distension. Rupture des gaînes tendineuses.

Ce sont les lésions ordinaires, les autres : vasculaires et nerveuses, étant extrêmement rares.

Plus tard, épaississement et induration de la synoviale ; épanchement intra-articulaire ; raideurs ; ankyloses.

Enfin, parfois l'entorse joue le rôle de traumatisme localisant, et une arthrite tuberculeuse (tumeur blanche) pourra se développer sur l'articulation lésée.

Symptômes.

1. Signes fonctionnels.

a) *Douleur.*

Immédiate, vive, syncopale, s'atténuant, puis reparaissant plus tard, sourde, continue, exacerbée par la pression et les mouvements.

b) *Impotence fonctionnelle.*

Gêne ou impossibilité des mouvements de l'articulation lésée. Très prononcée, lorsqu'il y a entorse grave.

2. Signes physiques.

a) *Inspection.*

1. *Gonflement.*

Variable, quelquefois limité, le plus souvent général.

Augmentant progressivement, parfois considérable (hydarthrose), d'autres fois immédiat (hémarthrose).

2. *Ecchymose.*

La peau est rouge dans toute la région œdématiée, de plus au niveau des ligaments déchirés, il y a parfois des ecchymoses. Elles peuvent siéger également au niveau des déchirures musculaires.

3. *Augmentation de la température locale.*

b) *Palpation.*

1. Douleur à la pression sur les ligaments et leurs points d'insertion, et, plus tard, sur l'interligne articulaire.

2. Mouvements anormaux de latéralité lorsqu'il existe des déchirures ligamenteuses étendues.

3. Marche.

Trois catégories de cas (Nélaton).

1. *Entorse simple* (distension ligamenteuse sans rupture).

Guérison rapide en 4 à 8 jours.

2. *Entorse moyenne* (déchirures ligamenteuses).

Longue ; raideur et douleurs, atrophies musculaires.

Aggravée surtout par la présence d'un épanchement sanguin, intra-articulaire.

Quelquefois arthrite aiguë.

3. *Entorse grave* (fractures plus ou moins étendues des extrémités osseuses).

Il restera presque toujours de la raideur, de l'arthrite chronique).

Nous venons de voir les complications fréquentes ; résumons-les donc :

Arthrite aiguë ou chronique.
Hémarthrose.
Raideurs articulaires ; ankyloses.
Atrophies musculaires.
Localisations tuberculeuses.

Pronostic.

Bénin seulement dans l'entorse légère, toujours réservé dans les autres cas, et toujours aggravé par l'existence d'un abondant épanchement sanguin intra-articulaire (pour le genou en particulier).

Diagnostic.

1. Différentiel.

A faire avec les luxations (ce qui est facile, il n'y a pas de déplacements osseux ni de déformations, etc.) et avec les fractures. Dans ce cas, c'est souvent plus difficile ; un des bons signes est la recherche du point maxima de la douleur. Elle siège au niveau du trait de fracture et non sur les ligaments.

C'est ainsi que dans la fracture simple de la malléole péronière, la douleur est très nettement localisée sur le péroné, à 3 centimètres au-dessus de l'extrémité inférieure de la malléole. Dans l'entorse du pied au contraire, dans l'entorse par adduction forcée en particulier, on localisera la douleur sur le bord antérieur de la malléole externe, le ligament externe et l'interligne scaphoïdo-astragalien.

De plus, dans les fractures, lorsque les extrémités osseuses seront immobilisées, les mouvements articulaires seront aisés et peu douloureux. C'est l'inverse dans le cas d'entorse.

2. Diagnostic du degré de l'entorse, de l'état des ligaments, des tendons voisins. Recherche de l'épanchement sanguin intra-articulaire, qui, s'il est précoce et abondant, décèlera une lésion osseuse intra ou juxta-articulaire.

Traitement.

Jusqu'à ces dernières années, deux méthodes principales :

1. Méthode ayant pour but la mobilisation des jointures entorsées (mouvements communiqués, massage).

2. Méthode de l'immobilisation (gouttière de fil de fer ou plâtrée).

Signaler aussi le traitement par la balnéation froide ou chaude, prolongée, et associée en général au massage.

Actuellement, le traitement par le massage, aussi immédiat que possible, est certainement de beaucoup le plus employé. C'est lui du reste qui a donné tant de succès dans les mains des rebouteurs.

Donc :

1. *Massage.* — En séances courtes et répétées : débuter par l'effleurage pour émousser l'hyperesthésie de la région.

2. *Faire garder le repos pendant quelques jours,* en exerçant une compresssion modérée sur l'arti-

culation malade durant l'intervalle des séances de massage (bande élastique, bien surveillée, de préférence).

3. *Bains locaux chauds* (50°).

Plus tard, s'il persiste quelques raideurs articulaires, de l'atrophie, on aura recours encore au massage, à l'électricité, aux douches chaudes sulfureuses.

LE RECUEIL

DES

QUESTIONS D'EXTERNAT

PAR

UN GROUPE D'INTERNES

DES HÔPITAUX DE PARIS

Formera 40 fascicules in-8°, comprenant chacun cinq questions (Anatomie et pathologie.)

Il paraîtra un fascicule par semaine.

Tous les fascicules seront vendus séparément : **cinquante centimes.**

SOMMAIRE DES SEIZE PREMIERS FASCICULES

Fascicule I. — ANATOMIE : **I. Artère sous-clavière. — II. Muscles pectoraux.** PATHOLOGIE : **I. Fractures de côtes et complications. — II. Signes du mal de Pott. — III. Anesthésie chloroformique et ses accidents.**

Fascicule II.— ANATOMIE : **I. Diaphragme. —II. Espace intercostal. — III. Muscle psoas-iliaque.** PATHOLOGIE : **I. Ascite, paracentèse de l'abdomen. — II. Injections hypodermiques.**

Fascicule III.— ANATOMIE : **I. Os iliaque. — II. Muscles de la paroi antéro-latérale de l'abdomen.** PATHOLOGIE : **I. Symptômes et diagnostic des péritonites aiguës. — II. Symptômes, diagnostic et complications de la rougeole. — III. Appareils plâtrés.**

Fascicule IV. — ANATOMIE : **I. Extrémité supérieure du fémur. — II. Canal inguinal. — III. Muscles pelvi-trochantériens.** PATHOLOGIE : **I. Symptômes et diagnostic de la coxalgie. — II. Examen clinique des urines.**

Fascicule V.— ANATOMIE : **I. Ligaments de l'articulation coxo-fémorale. — II. Muscles fessiers.** PATHOLOGIE : **I. Etiologie, symptômes et diagnostic de la phlegmatia alba dolens. — II. Furoncle. — III. Anesthésie locale.**

Fascicule VI. — ANATOMIE : **I. Muscles adducteurs de la cuisse et leurs nerfs. II. Triangle de Scarpa.—III. Articulation du genou.** PATHOLOGIE : **I. Fractures de l'extrémité supérieure du fémur. — II. Epistaxis et traitement.**

Fascicule VII. — ANATOMIE : **I. Muscles de la patte d'oie. — II. Artère fémorale et ses branches.** PATHOLOGIE : **I Fractures de la rotule. — II. Varices du membre inférieur et leurs complications. — III. Pansements antiseptiques.**

Fascicule VIII. — ANATOMIE : **I. Muscle quadriceps fémoral. — II. Veines superficielles du membre inférieur. — III. Nerf sciatique.** PATHOLOGIE : **I. Symptômes et diagnostic de la tumeur blanche du genou. — II. Signes de la syphilis.**

Fascicule IX. — ANATOMIE : I. Artère poplitée. — II. Muscles péroniers latéraux. PATHOLOGIE : I. Entorse. — II. Brûlures. — III. Ponction exploratrice.

Fascicule X. — ANATOMIE : I. Articulation tibio-tarsienne. — II. Artères de la jambe. — III. Muscle triceps suraï. PATHOLOGIE : I. Fractures du péroné. II. Hémorrhagies artérielles.

Fascicule XI. — ANATOMIE : I. Muscles de la région antérieure de la jambe. — II. Calcanéum et astragale. PATHOLOGIE : I. Sciatique. — II. Symptômes, diagnostic et complications du rhumatisme articulaire aigu, franc. — III. Examen des crachats.

Fascicule XII. — ANATOMIE : I. Artères du pied. — II. Vertèbres dorsales. — III. Veine cave inférieure. PATHOLOGIE : I. Signes des fractures en général. — II. Symptômes et diagnostic de la variole.

Fascicule XIII. — ANATOMIE : I. Os o pital. — II. Veines jugulaires. PA LOGIE : I. Symptômes et diagno de la méningite tuberculeuse. II. Signes, d agnostic et compl tions des oreillons. — III. Saigné

Fascicule XIV. — ANATOMIE : I. Os fr tal. — II. Muscle sterno-cléido-m toïdien. — III. Carotide exte PATHOLOGIE : I. Symptômes et gnostic de l'érysipèle de la fac II. Stomatite mercurielle.

Fascicule XV. — ANATOMIE : I. T de la base du crâne. — II. Art lation temporo-maxillaire. PATH GIE : I. Symptômes des fractures crâne. — II. Signes et diagnosti cancer de la langue. — III. Fract du maxillaire intérieur.

Fascicule XVI. — ANATOMIE : I. Fo nasales. — II. Muscles masticat — III. Glande parotide. ANATO I. Symptômes et diagnostic de l'an diphthérique. — II. Trachéotom

SAINT-AMAND, CHER. — IMPRIMERIE SCIENTIFIQUE ET LITTÉRAIRE, BUSSIÈRE FRÈ S.

RECUEIL

DES

ESTIONS D'EXTERNAT

PAR

UN GROUPE D'INTERNES

DES HOPITAUX DE PARIS

FASCICULE 10

PRIX : CINQUANTE CENTIMES

I.	ANATOMIE. . .	**Articulation tibio-tarsienne.**
II.	— . . .	**Muscle triceps sural.**
III.	— . .	**Artères de la jambe.**
I.	PATHOLOGIE . .	**Fractures du péroné.**
II.	— . .	**Hémorrhagies artérielles.**

PARIS
A. MALOINE, EDITEUR
23-25, RUE DE L'ÉCOLE-DE-MÉDECINE, 23-25

1899

SOUSCRIPTION

Pour recevoir régulièrement les fascicules du Recueil des Questions d'Externat, peut souscrire aux conditions suivantes :

	Paris	Départements
Pour 20 fascicules	10 fr. »»	12 fr. »»
— 40 —	18 fr. »»	22 fr. »»

ARTICULATION TIBIO-TARSIENNE

Définition.

C'est l'articulation qui établit la continuité entre la jambe et le pied.

Situation.

A la partie inférieure de la jambe et la partie postérieure et supérieure du pied.

Surfaces articulaires.

Les os en présence sont, pour la jambe :

En dedans : le tibia.
En dehors : le péroné.

Pour le pied :

L'astragale.

a) *Mortaise tibio-péronière.*

Le tibia et le péroné s'unissent pour former la surface articulaire supérieure et en s'unissant ils donnent à cette surface articulaire la forme d'une mortaise dont le grand axe est allongé transversalement. La paroi supérieure est formée par le tibia de même que la paroi interne ; la paroi externe est constituée par le péroné.

α) *Paroi supérieure.*

Convexe transversalement.
Concave d'avant en arrière.

β) *Paroi interne.*

— Formée par la face externe de la malléole interne.
— Peu de hauteur.

— Triangulaire, allongée dans le sens antéro-postérieur.

— Continue la paroi supérieure en formant avec elle un angle arrondi dépassant un peu l'angle droit.

γ) *Paroi externe.*

— Formée par la face interne ou profonde de la malléole externe.

— Triangulaire, allongée dans le sens vertical.

— Convexe de haut en bas.

— S'unit à la paroi supérieure par un angle droit qui correspond à l'interligne articulaire tibio-péronier inférieur.

Mortaise tibio-péronière est plus évasée en avant qu'en arrière. Elle est encroutée de cartilages atteignant 2 millimètres sur la paroi supérieure ; 1 millimètre sur les parois latérales.

b) *Surfaces astragaliennes.*

Constituent une sorte de tenon qui s'enfonce dans la mortaise tibio-péronière.

α) *Face supérieure.*

Formée par la moitié postérieure de la face supérieure de l'astragale : trochlée ; convexe d'avant en arrière ; concave transversalement ; plus large en avant qu'en arrière.

Le bord interne mousse est plus bas que l'externe.

Le bord externe, tranchant dans sa partie moyenne, est biseauté à ses extrémités.

Tous les deux sont en forme d'arc de cercle.

β) *Facette latérale interne.*

— Située sur la face interne de l'astragale.

— Triangulaire, à axe légèrement courbe et concave en bas ; base antérieure ; sommet postérieur.

— Au-dessous empreinte d'insertion ligamentaire.

γ) *Facette latérale externe.*

— Située sur la face externe de l'astragale.

— Triangulaire à sommet inférieur.

— Concave de haut en bas.

Courbe décrite par la surface astragalienne appartient à un pas de vis dont le rayon est de deux centimètres environ.

Dans toutes les positions de la jambe sur le pied une partie de la surface astragalienne reste libre de tout contact avec la mortaise et n'entre en contact qu'avec la capsule articulaire.

Moyens d'union.

CAPSULE.

Insertions.

Supérieures.

Au pourtour des surfaces articulaires sauf en avant où elle remonte à une hauteur de un centimètre sur le tibia.

Inférieures.

Au pourtour cartilagineux sauf en avant où elle avance de 1 centimètre sur le col astragalien.

Renforcée par :

— *En avant.*

Trousseaux fibreux allant obliquement de dedans en dehors, du tibia à la partie externe du col de l'astragale. Pour la plupart ils partent du bord antérieur de la malléole interne.

— *En arrière.*

Trousseaux fibreux peu abondants, allant obliquement du tibia au péroné.

LIGAMENTS.

a) *Ligament latéral externe.*

Trois faisceaux.

α) *Faisceau antérieur péronéo-astragalien antérieur.*

— *Insertions.*

Péroné.

Bord antérieur de la malléole externe.

Astragale.

Un peu en avant de la facette péronière.

— *Forme.*

Aplati, quadrilatère.

β) *Faisceau moyen péronéo-calcanéen.*

— *Insertions.*

Péroné.

Bord antérieur et face externe de la malléole près du sommet.

Calcanéum.

Tubercule de la face externe, en arrière des gouttières des péroniers.

— *Forme.*

Cordon aplati, long de 3 centimètres, large de 5 millimètres.

γ) *Faisceau postérieur péronéo-astragalien postérieur.*

— *Insertions.*

Péroné.

Partie inférieure de la fossette située à la face interne de la malléole externe, en arrière de la surface articulaire de cette malléole.

Astragale.

Tubercule (os trigone) qui limite en dehors la gouttière du long fléchisseur propre du gros orteil.

— *Forme.*

Epais, trapézoïde, très résistant.

b) *Ligament latéral interne.*

Trois faisceaux, en forme de Δ, moins distincts qu'en dehors.

α) *Faisceau antérieur tibio-astragalien antérieur.*

— *Insertions.*

Tibia.

Bord antérieur de la malléole interne.

Astragale.

Face interne tout près de la facette tibiale.

Fibres superficielles sont à la face supérieure du scaphoïde.

— *Forme.*

Large, mince, quadrilatère.

β) *Faisceau moyen tibio-calcanéen.*

— *Insertions.*

Tibia.

— Face cutanée de la malléole interne tout près du sommet.

Calcanéum.

— Petite apophyse.

— Ligament calcanéo-scaphoïdien inférieur.

— Gouttière calcanéenne.

Forme.

Triangulaire à base inférieure.

γ) *Faisceau postérieur, tibio-astragalien postérieur.*

Insertions.

Tibia.

— Sommet de la malléole interne.

Astragale.

— Empreinte ovalaire située sur la face interne de l'astragale, au-dessous de la surface articulaire interne.

Forme.

— Large de trois centimètres.
— Epais de 1 cent. et demi.
— Très solide et très résistant.
— Dirigé transversalement en dehors, en bas et un peu en arrière.

Synoviale.

— *Insertions.*

Au pourtour cartilagineux.

— Quelques diverticules formant cul-de-sac.

En avant.

— *Cul-de-sac antérieur.*

Formé surtout de deux bourgeons latéraux correspondant au bord antérieur de chaque malléole.

En arrière.

Petits bourgeons entre les fibres postérieures de la capsule qui communiquent souvent avec les bourses séreuses des tendons fléchisseurs et péroniers.

En haut.

Cul-de-sac entre le péroné et le tibia.

Rapports.

a) Tendons des muscles allant de la jambe vers le pied et qui sont de véritables *ligaments actifs* :

En avant.

Tendons des muscles.

— Extenseur propre du premier.

— Extenseur commun.
— Jambier antérieur.
— Péronier antérieur.

En arrière.

Tendons des muscles.

— Fléchisseur propre du premier orteil.
— Fléchisseur commun.
— Jambier postérieur.
— Péroniers latéraux.

b) *Ligament antérieur annulaire du tarse.*

Formant fronde autour des tendons antérieurs.

c) *Vaisseaux et nerfs.*

En avant.

— Artère tibiale antérieure.
— Nerf tibial antérieur.
Entre le tendon extenseur propre et l'extenseur commun.

En arrière.

— Artère tibiale postérieure.
— Nerf tibial postérieur.
Entre le tendon du fléchisseur commun et du fléchisseur propre.

Irrigation.

Rameaux des :

— Artère tibiale antérieure.
— Artères malléolaires interne et externe.
— Artère tibiale postérieure.
— Artères péronières antérieures et postérieures.

Innervation.

Rameaux des :

— Nerf saphène interne.
— Nerf tibial antérieur.

Physiologie.

Mouvements principaux.

Flexion et extension.

Autour d'un axe transversal passant par les deux malléoles.

De la flexion à l'extension extrêmes, le pied décrit un axe de 70° à 90°.

Mouvements accessoires.

Rendus plus étendus par des mouvements se faisant dans les articulations sous et pré-astragaliennes.

1. Rotation autour d'un axe vertical par laquelle la pointe du pied se porte en dedans ou en dehors.

2. Rotation autour d'un axe antéro-postérieur par laquelle les bords interne et externe du pied s'élèvent ou s'abaissent.

MUSCLE TRICEPS SURAL

Définition.

Muscle situé à la face postérieure de la jambe, forme dans cette région la couche musculaire superficielle.

S'étend depuis les condyles fémoraux et le tibia, en haut jusqu'à la face postérieure du calcanéum en bas.

Est composé de trois corps charnus :

Les deux muscles jumeaux et le muscle soléaire.

Se jettent en bas dans le même tendon : tendon d'Achille.

Description.

A. Muscles jumeaux.

Situation.

Les deux muscles jumeaux sont juxtaposés l'un à l'autre, l'un est externe, l'autre est interne. Ce sont les deux muscles formant le plan superficiel du muscle triceps sural dont le plan profond est formé par le muscle soléaire.

Forme.

Allongés, aplatis, plus épais à leur partie moyenne qu'à leurs extrémités.

Insertions.

Supérieures.

Muscle jumeau interne.

S'insère en haut par trois faisceaux.

a) *Faisceau externe.* (Par rapport à l'axe du fémur).

Facette lisse, allongée en haut et en arrière, située sur la face cutanée du condyle interne.

b) *Faisceau moyen.*

Tubercule sus-condylien.

c) *Faisceau interne.*

Ligne rugueuse partant du tubercule sus-condylien et allant aboutir à la partie moyenne de l'échancrure inter-condylienne.

L'ensemble des faisceaux d'origine forme une lame tendineuse qui coiffe le condyle fémoral interne et en est séparé par une bourse séreuse (*bourse sus-condylienne interne*).

MUSCLE JUMEAU EXTERNE.

S'insère en haut également par 3 faisceaux.

a) *Faisceau externe.*

Facette située sur la face cutanée du condyle externe.

b) *Faisceau moyen.*

Tubercule sus-condylien.

c) *Faisceau interne.*

Sur une ligne rugueuse étendue du tubercule sus-condylien à la partie moyenne de l'échancrure inter-condylienne.

Quelques fibres s'insèrent de plus directement sur la coque condylienne.

Fibres tendineuses d'insertion forment également une sorte de coiffe recouvrant le condyle interne. Dans l'épaisseur de cette couche tendineuse est un os sésamoïde presque constamment.

Fibres charnues naissent de ces tendons supérieurs sur leur face antérieure et leur bord interne (par rapport à l'axe du fémur).

Les fibres charnues se groupent formant deux corps musculaires ovalaires, terminés en bas par un bord arrondi. Le bord inférieur du jumeau interne est situé plus bas que celui du jumeau externe.

Inférieures.

Tendon apparaît sur la face antérieure des corps charnus sous forme d'une lame aponévrotique qui peu à peu se rétrécit et s'épaissit.

La lame aponévrotique d'un jumeau s'unit à celle du jumeau voisin et un seul tendon en résulte qui continue de s'épaissir et de se rétrécir. S'unit ensuite au tendon du muscle soléaire et ainsi est constitué le *tendon d'Achille.*

Tendon d'Achille atteint son maximum d'étroitesse au-dessus du calcanéum et il s'insère *à la partie inférieure de la face postérieure du calcanéum.* Il est séparé de la partie supérieure par une bourse séreuse.

Rapports.

En arrière.

— Aponévrose.
— Tissu cellulaire sous-cutané.
— Veine saphène externe qui gagne le sillon situé entre les deux corps charnus.
— Nerf saphène externe.

En haut et en dehors.

— Tendon du biceps.

En haut et en dedans.

— Tendon du demi-membraneux, séparé du jumeau par une bourse séreuse.

En avant.

— Coque condylienne correspondante.
— Muscle poplité en dedans.
— Muscle plantaire grêle en dehors.
— Muscle soléaire.

B. Muscle soléaire.

Situation.

Sous-jacent aux deux muscles jumeaux. S'étend depuis l'extrémité supérieure du péroné et du tibia jusqu'au tendon d'Achille qu'il contribue à former.

Forme.

Très épais, ovalaire.

Insertions.

Supérieures.

a) *Chef péronier.*

— Partie postérieure de la tête du péroné.

— Tiers supérieur du bord externe du péroné.

— Quart supérieur de sa face postérieure.

— Aponévrose limitant en arrière la loge externe de la jambe et séparant le soléaire du muscle long péronier latéral.

b) *Chef tibial.*

— Lèvre inférieure de la ligne oblique du tibia.

— Tiers moyen du bord interne du tibia.

Ces insertions se font par des aponévroses, l'une externe, l'autre interne.

Ces deux aponévroses convergent bientôt pour former un seul plan aponévrotique des faces antérieure et postérieure duquel partent les fibres du corps charnu.

En convergeant les deux lames aponévrotiques forment une arcade : *arcade du soléaire*, sous laquelle passe l'*artère poplitée* qui s'y bifurque et le *nerf sciatique poplité interne.*

Inférieures.

Les fibres nées de la face postérieure du plan aponévrotique forment la presque totalité du muscle ; elles se dirigent en bas et en arrière et aboutissent à la face antérieure d'une nouvelle aponévrose très épaisse qui va s'unir à l'aponévrose de terminaison des jumeaux pour former avec elle le tendon d'Achille.

Les fibres nées de la face antérieure sont peu nombreuses. Elles forment deux petits corps charnus juxtaposés qui se terminent sur les faces latérales d'une lame aponévrotique qui s'unit un peu au-dessous au tendon d'Achille.

Rapports.

En arrière.

— Muscle plantaire grêle.
— Muscles jumeaux.

En avant.

— Muscle jambier postérieur.
— Muscle long fléchisseur commun.
— Muscle long fléchisseur propre du premier orteil.
— *Tronc tibio-péronier.*
Puis :
— *Artère tibiale postérieure.*
— *Artère péronière.*
— *Nerf tibial postérieur.*

En haut.

Bord inférieur du muscle poplité.

Latéralement.

— Déborde les jumeaux.
— Aponévrose.
— Peau.

Irrigation du triceps sural.

Muscles jumeaux.

Artères jumelles nées de l'artère poplitée.

Muscle soléaire.

Branches musculaires de l'*artère tibiale postérieure* et de l'*artère péronière.*

Innervation.

Branches issues du *nerf sciatique poplité interne.*

Nerfs des jumeaux naissent à un même niveau, se

portent en bas en divergeant et pénétrent dans les muscles par leur face postérieure. Un seul filet pour chaque jumeau.

Nerf du soléaire, unique également; naît quelquefois par un tronc commun avec le nerf du jumeau externe.

Muscle soléaire peut recevoir aussi un filet venant du nerf du long fléchisseur commun des orteils.

Action.

Point fixe en haut constamment.

1. *Extension du pied.*

Se passe dans l'articulation tibio-tarsienne autour d'un axe transversal.

2. *Adduction du pied.*

Passe dans l'articulation calcanéo-astragalienne et accessoirement dans l'astragalo-scaphoïdienne. Autour d'un axe dirigé en bas, en arrière et en dehors.

3. *Rotation en dedans.*

Se fait simultanément avec l'action précédente.

ARTÈRES DE LA JAMBE

Définition.

Les artères de la jambe sont au nombre de trois ; l'une est située dans la loge antérieure de la jambe, c'est l'*artère tibiale antérieure*. Les deux autres sont l'*artère tibiale postérieure* et l'*artère péronière*, logées dans la loge postérieure et résultant de la division d'un tronc unique très court, le *tronc tibio-péronier*.

Ces artères résultent de la division de l'artère poplitée en artère tibiale antérieure et tronc tibio-péronier, et du tronc tibio-péronier en artère tibiale postérieure et artère péronière.

Description.

A. Artère tibiale antérieure.

Origine.

Bifurcation de la poplitée au niveau de l'anneau du soléaire à la face postérieure de la jambe.

Trajet.

Passe de la loge postérieure dans la loge antérieure de la jambe en traversant l'espace interosseux dans sa partie supérieure, endroit où la membrane inter-osseuse n'existe pas encore.

Dans cette première partie de son trajet, sa direction est légèrement oblique en bas et en avant. Longueur : 2 centimètres.

Puis elle se courbe et descend verticalement en bas et légèrement en dedans, se rapprochant du tibia sur la face antérieure duquel elle repose au niveau du quart inférieur de la jambe.

Cette direction est bien marquée par une ligne

partant de la dépression anté-péronière pour aboutir à la partie moyenne de l'espace inter-malléolaire.

Terminaison.

Au niveau du bord inférieur de la branche supérieure du ligament en Y du cou de pied où elle prend le nom de *pédieuse.*

Rapports.

α) — *Dans la loge postérieure de la jambe.*

En avant.

Face postérieure du tibia.

En arrière et en dedans.

Tronc tibio-péronier.

β) — *Dans la loge antérieure de la jambe.*

En arrière.

— Dans les 3/4 supérieurs : ligament interosseux.

— Dans le 1/4 inférieur : face externe du tibia.

En avant.

— Interstice séparant le jambier antérieur du long extenseur commun ;

— Puis plus bas, le jambier antérieur du long extenseur propre.

Artère est beaucoup plus superficielle dans le quart inférieur de la jambe.

En dedans.

— Muscle jambier antérieur.

En dehors.

— Muscle extenseur commun.

— Puis plus bas : muscle extenseur propre.

Dans ce trajet, l'artère est pendant ses trois-quarts supérieurs appliquée immédiatement contre le ligament interosseux. Elle y est fixée par des tractus fibreux.

γ) — *Au niveau du ligament annulaire antérieur du cou de pied.*

En arrière.

Partie antérieure de la capsule de l'articulation tibio-tarsienne.

En avant.

— Tendons engaînés par les frondes du ligament en V, annulaire antérieur, principalement tendon du long extenseur propre qui croise la face antérieure de l'artère.

Rapports avec le paquet vasculo-nerveux.

— *Deux veines tibiales antérieures.*

L'une en avant, l'autre en arrière de l'artère. Elles échangent de nombreuses anastomoses qui enlacent les faces latérales de l'artère.

— *Nerf tibial antérieur.*

A la partie supérieure de la jambe :
Situé en dehors de l'artère.
A la partie moyenne :
En avant.
A la partie inférieure :
En dedans.
Croise donc l'artère en X.

— 3 ou 4 troncs lymphatiques profonds.

— Un ganglion dans le tiers supérieur de la jambe situé entre l'artère et le ligament interosseux.

Branches collatérales.

α) *Artère récurrente tibiale postérieure.*

Naît tout près de l'origine de l'artère tibiale antérieure, monte en fournissant de nombreuses ramifications au muscle poplité et se termine dans l'articulation péronéo-tibiale supérieure.

β) *Artère récurrente péronière.*

Origine.

Artère tibiale antérieure, dans sa portion située dans la loge postérieure de la jambe.

Trajet.

En haut et en dehors, contourne le col du péroné en cheminant au-dessous du long péronier et de l'extenseur commun.

Terminaison.

Au niveau de l'articulation péronéo-tibiale supérieure.

Rameaux.

— Muscle long péronier.
— Muscle long extenseur commun.
— Articulation péronéo-tibiale.
— Anastomoses avec :
— *Artère articulaire inférieure externe.*
— *Artère récurrente tibiale postérieure.*
— *Artère récurrente tibiale antérieure.*

γ) *Artère récurrente tibiale antérieure.*

Origine.

Artère tibiale antérieure au niveau du point où elle passe entre les deux os de la jambe.

Trajet.

Oblique en haut, en dedans et en avant, appliquée sur la tubérosité antérieure du tibia, au-dessous de l'extrémité supérieure du muscle jambier antérieur.

Terminaison.

Anastomose avec les artères articulaires du genou, au-devant de la tubérosité antérieure du tibia.

Rameaux.

Muscle jambier antérieur.
Muscle extenseur commun.
Articulation péronéo-tibiale supérieure.

δ) *Artères musculaires.*

Nombre :

— 30 environ.

Origine.

— Partie latérale de l'artère tibiale.

Trajet.

— Horizontalement en dehors, formant avec la direction de l'artère tibiale antérieure un angle droit.

Terminaison.

— Muscle jambier antérieur.
— Muscle extenseur commun.
— Muscle extenseur propre du premier.
— Muscle péronier antérieur.
— Muscles péroniers latéraux.

ε) *Artère malléolaire externe.*

Origine.

Un peu au-dessus de l'interligne de l'articulation tibio-tarsienne.

Trajet.

Horizontal en dehors, en passant au-dessus des tendons extenseurs communs, extenseur propre et péronier antérieur. Puis au niveau de la malléole descend sur le côté externe du tarse.

Terminaison.

Anastomose avec :

— Artère péronière antérieure.
— Artère dorsale du tarse.
— Artère plantaire externe.

Rameaux.

— Cutanés.
— Articulaires.
— Osseux.

B. Tronc tibio-péronier.

Origine.

— Bifurcation de l'artère poplitée au niveau de l'anneau du soléaire.

Trajet.

Vertical en bas.

Longueur : variable, 4 à 5 centimètres.

Volume : double de celui de l'artère tibiale antérieure.

Rapports.

En arrière.

Muscle soléaire.

En avant.

Muscle jambier postérieur.

Deux veines situées latéralement.

Nerf tibial postérieur situé en arrière et en dehors de lui.

Terminaison.

Division en *artère tibiale postérieure* et *artère péronière.*

Branches collatérales.

α) *Artère récurrente tibiale interne.*

Origine.

Partie supérieure du tronc tibio-péronier.

Trajet.

Contourne bord interne du tibia en traversant les insertions du soléaire.

Terminaison.

— Périoste de la face interne du tibia.
— Téguments.

— Anastomose avec :

— L'artère articulaire inférieure et interne et avec l'artère récurrente tibiale antérieure.

β) *Artère nourricière du tibia.*

Origine.

— Partie interne du tronc tibio-péronier.

Trajet.

— En bas et en dedans.

— Puis dans le canal nourricier.

Rameaux.

Muscle poplité.

Muscle jambier postérieur.

Muscle long fléchisseur commun.

Terminaison.

Dans le canal médullaire, division en une branche ascendante et une descendante.

Branches terminales.

a) *Artère tibiale postérieure.*

Origine.

Bifurcation du tronc tibio-péronier.

Trajet.

D'abord en bas et en dedans, puis verticalement en bas appliquée contre les muscles de la couche profonde de la jambe.

Puis s'incurve, passe derrière la malléole interne, puis dans la gouttière de la face interne du calcanéum.

Volume : deux fois plus considérable que celui de l'artère péronière.

Terminaison.

Division dans la gouttière du calcanéum en :

— *Artère plantaire interne.*

— *Artère plantaire externe.*

Rapports.

A la jambe.

En avant.

— Muscle jambier postérieur.

— Muscle long fléchisseur commun.

En arrière.

— Feuillet profond de l'aponévrose jambière postérieure.

— Muscle soléaire.

— Bord interne du tendon d'Achille.

Derrière la malléole.

En avant.

— Bord postérieur de la malléole interne.

— Tendon jambier postérieur.

— Tendon du fléchisseur commun.

En arrière.

— Double feuillet aponévrotique de l'aponévrose jambière.

— Peau.

L'artère est assez superficielle et on en sent au toucher facilement les pulsations.

Dans la gouttière du calcanéum.

En dehors.

Ligament annulaire interne du cou de pied.

En dedans.

Gaîne tendineuse du long fléchisseur propre du gros orteil.

Dans tout son trajet.

— Deux *veines tibiales postérieures* l'une en dedans, l'autre en dehors.

— *Nerf tibial postérieur* : situé en dehors de l'artère à la jambe ; en arrière d'elle dans la gouttière malléolaire.

Rameaux collatéraux.

α) *Musculaires.*

— Muscle soléaire.
— Muscle jambier postérieur.
— Muscle long fléchisseur commun.

β) *Rameau anastomotique.*

Origine.

Un peu au-dessus de la malléole.

Anastomose avec un rameau semblable de *l'artère péronière.*

γ) *Artère malléolaire interne et postérieure.*

Origine.

Derrière la malléole.

Trajet.

Sous le tendon du long fléchisseur commun et du jambier postérieur.

Terminaison.

Face cutanée de la malléole.

Anastomose.

Avec l'artère malléolaire interne branche de l'artère tibiale antérieure.

δ) *Rameaux calcanéens.*

Origine.

Dans le canal calcanéen.

Terminaison.

— Périoste du calcanéum.
— Abducteur du gros orteil.
— Court fléchisseur plantaire.

b) *Artère péroniére.*

Origine.

Bifurcation du tronc tibio-péronier droit.

Trajet.

D'abord obliquement en bas et en dehors.

Puis verticalement en bas jusqu'au niveau de l'extrémité inférieure du péroné.

Placée dans la loge postérieure de la jambe sur le même plan que l'artère tibiale postérieure; calibre moins considérable que celui des artères tibiales.

Terminaison.

Au niveau de l'extrémité inférieure du péroné par sa division en deux branches :

— *Artère péronière antérieure.*

— *Artère péronière postérieure.*

Rapports.

En avant.

— En haut : muscle jambier postérieur.

— Plus bas : ligament interosseux.

En arrière.

— Muscle soléaire.

Dans son trajet la péronière traverse le muscle long fléchisseur propre du gros orteil. Ce muscle en haut est situé en avant d'elle, en bas, il est situé en arrière et l'artère le franchit en passant sous une arcade aponévrotique.

Rameaux collatéraux.

α) *Postérieurs, musculaires.*

— Muscle soléaire.

— Muscle fléchisseur propre.

— Muscles péroniers latéraux.

β) *Rameaux internes.*

— Muscle jambier postérieur.

— Rameau anastomotique péronier analogue à celui du tibia.

Rameaux terminaux.

1. *Artère péronière antérieure.*

Origine.

Bifurcation de l'artère péronière.

Trajet.

Traverse la partie inférieure du ligament interosseux.

— Descend sous le tendon du muscle péronier antérieur.

Terminaison.

Anastomose avec l'*artère malléolaire externe*, branches de l'*artère tibiale antérieure.*

Ramifications.

— Muscle péronier antérieur.

— Articulations tibio-tarsienne et calcanéo-astragalienne.

— Périoste de l'extrémité inférieure du péroné.

2. *Artère péronière postérieure.*

Origine.

Bifurcation de l'artère péronière.

Trajet.

Derrière la malléole externe.

Terminaison.

Sur le côté externe du calcanéum, en se distribuant au périoste du calcanéum, à l'abducteur du cinquième orteil, à l'origine du pédieux.

Rameaux collatéraux.

— Muscle long fléchisseur propre du premier orteil.

— Tendon des muscles péroniers latéraux.

— Tendon d'Achille.

— Articulation péronéo-tibiale inférieure et tibio-tarsienne.

— Anastomose avec l'artère plantaire externe, artère malléolaire externe, artère péronière antérieure, artère dorsale du tarse.

FRACTURES DU PÉRONÉ

Fréquentes, surtout celles de l'extrémité inférieure, elles représentent environ 15 p. 100 du total des fractures, et se rencontrent soit isolées, soit accompagnant les fractures du tibia.

Division en :

Fractures de l'extrémité inférieure.
Fractures du corps.
Fractures de l'extrémité supérieure.

Etiologie et Mécanisme.

A. Fractures de l'extrémité inférieure.

Succédant rarement à des causes directes (chocs, coups), elles sont en général d'origine indirecte, et résultent d'une chute avec torsion du pied, d'un faux pas avec renversement du pied en dehors ou en dedans. Leur mécanisme a été très discuté.

Pour Boyer :

Dans l'adduction (renversement du pied en dedans), l'astragale fait sauter la malléole externe.

Dans l'abduction c'est le calcanéum, par pression de bas en haut.

Dupuytren décrit l'arrachement de la malléole par le ligament latéral externe.

Maisonneuve sépare :

La fracture par arrachement (dans l'adduction).
La fracture par divulsion (dans l'abduction).
La fracture par diastasis.

Actuellement, on admet les idées de M. Tillaux.

1. *Dans l'adduction, avec torsion du pied en dedans.*

a) Si faible traumatisme, entorse du ligament latéral externe de l'articulation tibio-tarsienne, ou

assez souvent, arrachement de la malléole externe à sa base (exactement à 3 centimètres du sommet).

b) Si violence plus considérable, l'astragale, dévié en dedans, pressera sur la malléole interne et la brisera (fracture bi-malléolaire par adduction).

c) Dans les cas spéciaux, la fracture du péroné se produira au-dessus des ligaments tibio-péroniers inférieurs, avec fracture épiphysaire du tibia (fracture sus-malléolaire transversale par adduction).

2. *Dans l'abduction, avec renversement du pied en dehors.*

Le ligament latéral interne résiste en général, et arrache la malléole interne. Il y a divulsion péronéale par l'astragale qui n'est plus retenu en dedans, et alors :

a) Ou bien, divulsion simple, fracture du péroné à 6 ou 7 centimètres de la pointe de la malléole.

b) Ou bien, arrachement des ligaments péronéo-tibiaux inférieurs, écartement considérable des deux os de la jambe, et fractures par diastasis du péroné au tiers supérieur.

En résumé, au point de vue clinique, les fractures du péroné peuvent être divisées en :

1. *Fracture par arrachement.*

Isolée, ou accompagnée de fracture de la malléole tibiale, siégeant à 3 centimètres du sommet. Fracture par adduction.

2. *Fracture par divulsion.*

Le plus souvent bi-malléolaire par abduction.

3. *Variétés rares.*

a) *Fractures par diastasis.*

b) *Fractures verticales par arrachement de la partie antérieure de la malléole péronière* (Wagstaffe ; Lefort). Cette dernière variété, souvent con-

fondue avec l'entorse tibio-péronière inférieure est produite par la distension des ligaments péronéo-tibiaux inférieurs.

B. Fractures de l'extrémité supérieure.

Directes, ou indirectes (dans ce cas, par contraction brusque du biceps dans la demi-flexion de la jambe ; la force du biceps agissant ainsi perpendiculairement au péroné).

C. Fractures du corps.

a) *A la partie moyenne.* — C'est la fracture directe, succédant parfois à la fracture du tibia.

b) *A la partie supérieure.* — Fracture par diastasis.

c) *A la partie inférieure.* — Fracture par divulsion.

Symptômes.

Prendre comme division, et décrire séparément :

1. *Fracture par arrachement.*
2. *Fracture par divulsion.*
3. *Fracture par diastasis.*
4. *Fracture de l'extrémité supérieure.*

1. Fractures par arrachement. — (Adduction).

a) *A un premier degré, très léger.*

Symptômes de forte entorse, par arrachement simple de la pointe de la malléole.

Gonflement limité. Ecchymose.

Douleur légère.

Chercher le trait de fracture avec l'ongle.

b) *A un deuxième degré* : fracture classique de la malléole péronière, à 3 centimètres du sommet.

1. *Commémoratifs.*

Le pied « a tourné », douleur vive, impotence relative.

2. *Signes fonctionnels.*

Douleur spontanée, exagérée par les mou-

vements, et surtout par la pression à 3e cent. du sommet.

Impossibilité de marcher (variable).

3. *Signes physiques.*

Gonflement limité à la région externe du cou de pied.

Ecchymose nette, profonde.

Dépression transversale correspondant au trait de fracture.

La palpation permettra de sentir ce trait de fracture et de constater que certains mouvements, l'adduction forcée en particulier, exagèrent la solution de continuité. La crépitation est rare, et on ne doit pas insister dans sa recherche ; enfin, on a parfois du ballottement de l'astragale.

c) *A un troisième degré* (traumatisme intense).

La malléole interne est arrachée, d'où exagération des mouvements de latéralité ; ballottement astragalien très net.

2. Fracture par divulsion (abduction)

C'est la fracture bi-malléolaire par abduction, fracture dite de Dupuytren. Cette variété constitue, avec la fracture simple par adduction, les deux types les plus fréquemment rencontrés en clinique

1. *Commémoratifs.*

Chute avec déviation du pied en dehors, nécessitant un traumatisme sérieux, ou une chute, le pied pris dans une rainure, ou sous un corps quelconque.

Quelquefois sensation de brisement.

2. *Signes fonctionnels.*

Impossibilité de marcher.

Douleur.

3. *Signes physiques.*

Inspection.

Déformation caractéristique, coup de hache

de Dupuytren, constitué par une dépression sur le côté externe, à 5 ou 6 centimètres du sommet de la malléole, dépression surmontée par la saillie du fragment supérieur du péroné.

Déviation de l'axe du pied en dehors, l'axe de la jambe qui, prolongé, passe normalement par le 2e orteil, tombe maintenant sur le 1er ou en dedans du pied. Comme tout le pied a subi un mouvement de rotation, le talon est porté en dedans. Tout le pied, du reste, semble avoir subi une translation en dehors.

Ecartement des deux malléoles.

Dans le cas assez rare où la malléole interne n'est pas brisée, elle fait saillie en avant et en dedans.

Tuméfaction considérable. Ecchymose.

Palpation.

Douleur diffuse, avec maximum sur le trait de fracture.

Douleur par pression à distance. (En serrant le péroné contre le tibia au 1/3 supérieur, on éveille la douleur au niveau de la fracture (Larrey-Reclus).

Crépitation. Peut manquer.

Mobilité anormale. Appuyer sur l'extrémité de la malléole externe qui bascule et s'affaisse, tandis que l'extrémité supérieure du fragment inférieur s'élève).

Ballottement astragalien.

3. Fractures par diastasis.

a). *Signes du diastasis* : écartement malléolaire.

b). *Signes localisés de la fracture* (Douleur, crépitation).

4. Fractures de l'extrémité supérieure.

Dépression à la place normale de la tête du péroné qui se trouve remontée à la partie supérieure et externe du creux poplité.

Blessure constante du nerf sciatique poplité externe, d'où paralysie du groupe musculaire antéro-externe de la jambe ; anesthésie cutanée.

ÉVOLUTION.

Consolidation rapide. Bien traitées, les fractures du péroné sont de pronostic bénin. Les fractures bi-malléolaires par abduction sont plus sérieuses.

COMPLICATIONS.

a) *Immédiates.*

Surtout entorse tibio-péronière, et luxation de l'astragale.

Issue d'un fragment à travers la peau.

Plaies des vaisseaux et des nerfs.

b) *Primitives.*

Epanchements sanguins, arthrite, eschares.

c) *Consécutives.*

Raideur, pseudo-ankylose.

Diagnostic.

Le plus souvent évident.

Il n'y a guère que la fracture simple du péroné, à 3 cent. du sommet de la malléole, qui puisse être confondue avec l'entorse tibio-tarsienne ou tibio-péronière. Mais dans l'entorse, il n'y a pas de douleur par pression à distance, et très rarement une ecchymose.

La fracture marginale antérieure de la malléole externe (fracture de Wagstaffe-Lefort) passera souvent inaperçue, la marche étant douloureuse, mais pas impossible. L'ecchymose sus-malléolaire constante dès le lendemain, la douleur très localisée, ainsi que le gonflement, permettront seuls, avec une palpation attentive, le diagnostic.

Traitement.

a). FRACTURES ISOLÉES DU PÉRONÉ.

Tout appareil (surtout attelles ou gouttière plâtrée) maintenant le pied dans une bonne position, à angle droit sur la jambe.

Le laisser de 15 à 20 jours et massage.

b) Fractures bi-malléolaires.

Réduction immédiate, quelquefois sous le chloroforme.

Mettre d'abord le membre dans une gouttière ouatée ou mieux dans un appareil de Scultet. En 24 ou 48 heures, le gonflement diminuera un peu, et alors complétant la réduction, remettant le pied dans son axe normal, fléchi à angle droit, la face plantaire regardant un peu en dedans, on appliquera un appareil plâtré (gouttière de Hergott, ou attelles de Maisonneuve).

Au début, dans les cas de réduction difficile, avec déplacement étendu, l'appareil de Dupuytren avec attelle interne appliqué 24 heures, donne d'excellents résultats (Blum).

L'appareil définitif sera laissé en moyenne 5 à 6 semaines.

HÉMORRHAGIES ARTÉRIELLES

Les hémorrhagies artérielles ont pour cause les lésions traumatiques ou inflammatoires des artères : plaies, contusions, ulcérations.

Etiologie et physiologie pathologique.

A. Plaies pénétrantes.

1. *Incomplètes.*

Les piqûres sont en général insignifiantes, mais les plaies longitudinales et surtout transversales sont graves.

2. *Complètes.*

Moins graves souvent qu'une plaie incomplète étendue ; les deux bouts pouvant en effet se rétracter, se contracter et se rétrécir.

B. Contusions.

Au 3e degré, il y a rupture complète de l'artère par éclatement.

C. Ulcérations.

S'observent dans les néoplasmes et les foyers purulents (ulcération de la carotide interne dans les amygdalites suppurées, de la fémorale dans les bubons, des artères de l'avant-bras dans les phlegmons diffus, etc.).

Dans tous les cas, le sang peut s'écouler jusqu'à ce que la mort survienne ; l'arrêt de l'hémorrhagie peut cependant se faire sans intervention ; c'est l'hémostase spontanée qui se produira en deux temps :

1. Hémostase provisoire ; formation du caillot obturateur par contraction de l'artère, abaisse-

ment de la pression sanguine, et coagulation (caillot externe cruorique, soutenant un caillot interne fibrineux emprisonnant des globules blancs).

2. Hémostase définitive ; l'endothélium artériel, prolifère, envahit le caillot, qui se vascularisera, s'organisera et, en six semaines, donnera du tissu fibreux, cicatriciel.

Symptômes.

A. L'Hémorrhagie se fait a l'extérieur.

1. *Signes locaux.*

Hémorrhagie continue, mais saccadée ; jet de couleur rutilante lancé avec force à chaque systole cardiaque.

Ce jet peut manquer lorsque la plaie est profonde, le sang s'écoulera en nappe, mais toujours rutilant et en abondance.

Au-dessous du point où se produit l'hémorrhagie, sur un membre par exemple, où la grosse artère est lésée, on aura de la pâleur, de l'abaissement de la température ; la suppression des battements artériels (phénomènes en général momentanés, bien que la gangrène puisse survenir, rarement du reste).

2. *Signes généraux.*

En dehors des signes d'ordre moral (angoisse, pâleur, tachycardie), lorsque l'hémorrhagie sera abondante, il y aura des phénomènes généraux graves.

Sueurs abondantes, froides.

Pouls rapide, petit, bientôt imperceptible.

Vertige, nausées, vomissements, convulsions.

Syncope et mort.

Dans cette variété, le plus souvent l'hémorrhagie est primitive et immédiate. Elle peut être retardée, ou réapparaître après quelques jours ; ce sera alors l'hé-

morrhagie secondaire (d'emblée ou consécutive). C'est toujours dans ce cas, une hémorrhagie septique ; « un processus septique détruisant les parois artérielles et empêchant le processus réparateur de l'hémostase définitive de se produire », dit M. Pierre Delbet.

B. L'Hémorrhagie ne se fait pas a l'extérieur.

(Blessures profondes, par armes à feu en particulier ; contusions artérielles, ulcérations).

a) *L'hémorrhagie se fait dans une cavité viscérale ou dans une séreuse.*

On a les signes de « l'hémorrhagie interne », c'est-à-dire les signes généraux indiqués plus haut.

Insister sur les caractères du pouls, la syncope, l'abaissement brusque de température, remarquable, surtout dans certaines affections fébriles (fièvre typhoïde en particulier).

Dans certains cas, nous ne parlerons du reste que d'hémorrhagies abondantes, une hématémèse, une hémorrhagie intestinale, brusque, considérable avec du sang parfois rutilant, complèteront le tableau clinique.

Dans une séreuse, en particulier dans la plèvre (déchirure de l'artère intercostale dans une fracture de côte ou par un coup de couteau) ; dans le péricarde, dans une grande articulation, la production brusque d'un grand épanchement fera soupçonner l'hémorrhagie.

b) *L'hémorrhagie se fait dans le tissu cellulaire.*

Comme origine, une contusion ou une ulcération dans un phlegmon diffus, le plus fréquemment du moins.

Douleur, engourdissement, pâleur, refroidissement du membre.

Absence fréquente de pulsations artérielles au-dessous du point lésé.

Puis formation d'un hématome, tumeur fluctuante à accroissement rapide.

Gangrène consécutive du membre parfois.

Diagnostic.

Facile le plus souvent. Lorsqu'il existera une hémorrhagie artérielle en nappe, la compression du gros tronc artériel de la région au-dessus de la plaie amènera presqu'aussitôt la diminution de l'hémorrhagie. Dans le cas de lésion veineuse, c'est le contraire. Il ne faut pas cependant insister trop sur ce procédé, qui, dans certaines hémorrhagies artérielles (plaies artérielles de la main), et dans certaines hémorrhagies veineuses, pourra donner des résultats insuffisants.

Quant au diagnostic des hémorrhagies internes et des hémorrhagies se faisant dans le tissu cellulaire, il varie trop, suivant le cas et le siège, pour qu'on puisse l'étudier ici. Il suffit d'en connaître les signes positifs.

Pronostic.

Variabilité extrême selon l'artère lésée, la plaie (septique ou non), la quantité de sang perdue, le sujet (hémophiliques), enfin, et surtout, selon les moyens de traitement dont on dispose.

Traitement.

1. *On a affaire à une hémorrhagie par plaie artérielle ; le sang s'écoule au dehors.*

1. Moyens médicaux.

Réfrigérants, caustiques, etc., à ne pas employer en général.

Citer cependant les excellents résultats obtenus par Carnot, dans le cas de plaies d'artères de petit calibre, en versant dans la plaie des solutions aseptiques de gélatine.

2. Moyens chirurgicaux.

a) Compression.

1. *Compression indirecte, médiate (à distance).*

On comprime l'artère principale du membre

en un point où elle est facilement accessible, et surtout où elle repose sur un plan résistant.

C'est surtout un procédé d'urgence et qu'aujourd'hui on n'emploie que dans les hémorrhagies graves, en attendant une autre intervention.

Elle se pratique, soit avec les doigts, soit avec une bande ou un tube élastique, soit avec un lac, une corde, maintenant sur l'artère, une pelote, ou un tampon.

Quant aux instruments divers inventés dans ce but : garrots, compresseurs à tourniquet, à pression élastique, ils ont disparu de la pratique, et il ne reste plus dans les services hospitaliers que la bande d'Esmarck (cette dernière a du reste d'autres indications).

2. *Compression directe médiate.*

Excellent procédé, soit avec le doigt (momentané), soit avec un tamponnement antiseptique et pansement compressif, par dessus ; soit surtout par la forci-pressure.

La forci-pressure, se pratique avec les pinces dites hémostatiques (voir Chavasse), elle constitue, sauf pour les artérioles, un moyen d'hémostase provisoire, et sera remplacée par la ligature.

Dans des cas très spéciaux (hystérectomie vaginale), les pinces seront laissées à demeure jusqu'à hémostase définitive.

b) Ligature.

Tout fil aseptique est bon. Cependant, en pratique, on emploie le catgut, qui a l'avantage d'être résorbable, ou la soie. (Voir Manuel opératoire de Farabœuf, pour détails.)

C'est le vrai procédé d'hémostase, le plus parfait, puisqu'il est facile en général, sûr et définitif.

Parfois on liera, non l'artère lésée, mais son tronc d'origine (ligature à distance).

c) Torsion.

On tord avec une pince (pince à torsion ou simple pince hémostatique ordinaire) les tuniques de l'artère, jusqu'à ce que le bout pincé se détache. Vanté par M. Tillaux, ce procédé n'est guère employé actuellement que pour les artérioles.

C'est dans ce paragraphe qu'on peut ranger l'hémostase par écrasement, préconisée par M. Doyen et M. Tuffier, utile seulement dans des cas spéciaux (hystérectomie). Cet écrasement est obtenu à l'aide d'une pince écraseur (angiotribe).

d) Suture des artères.

Pratique dans des plaies incomplètes, peut-être ; procédé d'exception en tous cas.

2. *L'hémorrhagie artérielle se fait dans une cavité viscérale ou dans une séreuse.*

Toutes les fois que le diagnostic sera sûr; qu'on pourra arriver sur le vaisseau qui saigne, le chirurgien devra intervenir, aller à la recherche de l'artère lésée et la lier.

C'est ainsi que dans les blessures de l'artère intercostale, dans les cas d'ulcération d'une des branches du cercle artériel stomacal (ulcère simple), dans les cas d'hémorrhagies secondaires à la suite d'opérations abdominales, en particulier chez les opérées d'hystérectomie ; la recherche hâtive de l'artère qui saignait, sa ligature ou sa forci-pressure, ont sauvé un certain nombre de malades.

3. *L'hémorrhagie se fait dans le tissu cellullaire* (*hématome*).

Il faut inciser la poche, chercher les deux bouts de l'artère les lier.

Enfin, dans tous les cas, il faudra soutenir l'état général et surtout parer aux accidents produits par la perte du sang.

Dans toute hémorrhagie grave, en même temps que le chirurgien s'occupera de parer à la lésion locale, à l'hémorrhagie proprement dite, on devra pratiquer les injections d'eau salée, soit dans les veines, soit dans le tissu cellullaire. Le blessé sera réchauffé, on lui donnera des boissons chaudes alcoolisées, on fera des injections d'éther et de caféïne.

LE RECUEIL

DES

UESTIONS D'EXTERNAT

PAR

UN GROUPE D'INTERNES

DES HÔPITAUX DE PARIS

ɔrmera 40 fascicules in-8°, comprenant chacun cinq questions (Anatomie et ɪlogie.)

paraîtra un fascicule par semaine.

ɔus les fascicules seront vendus séparément : **cinquante centimes.**

SOMMAIRE DES SEIZE PREMIERS FASCICULES

---

ule I. — ANATOMIE : **I. Artère sous-rière. — II. Muscles pectoraux.** IOLOGIE : **I. Fractures de côtes et plications. — II. Signes du mal Pott. — III. Anesthésie chloroforue et ses accidents.**

ule II.— ANATOMIE : **I. Diaphragme. Espace intercostal. — III. Muscle ıs-iliaque.** PATHOLOGIE : **I. Ascite, ıcentèse de l'abdomen. — II. Inions hypodermiques.**

ule III.— ANATOMIE : **I. Os iliaque. Muscles de la paroi antéro-laté. de l'abdomen.** PATHOLOGIE : **I-ptômes et diagnostic des pérites aiguës. — II. Symptômes, nostic et complications de la ;eole. — III. Appareils plâtrés.**

ule IV. — ANATOMIE : **I. Extrémité ırieure du fémur. — II. Canal in-al. — III. Muscles pelvi-tro-ıtériens.** PATHOLOGIE : **I. Symptôc et diagnostic de la coxalgie. — ıxamen clinique des urines.**

Fascicule V.— ANATOMIE : **I. Ligaments de l'articulation coxo-fémorale. — II. Muscles fessiers.** PATHOLOGIE : **I. Etiologie, symptômes et diagnostic de la phlegmatia alba dolens. — II. Furoncle. — III. Anesthésie locale.**

Fascicule VI. — ANATOMIE : **I. Muscles adducteurs de la cuisse et leurs nerfs. II. Triangle de Scarpa.— III. Articulation du genou.** PATHOLOGIE : **I. Fractures de l'extrémité supérieure du fémur. — II. Epistaxis et traitement.**

Fascicule VII. — ANATOMIE : **I. Muscles de la patte d'oie. — II. Artère fémorale et ses branches.** PATHOLOGIE : **I. Fractures de la rotule. — II. Varices du membre inférieur et leurs complications. — III. Pansements antiseptiques.**

Fascicule VIII. — ANATOMIE : **I. Muscle quadriceps fémoral. — II. Veines superficielles du membre inférieur. — III. Nerf sciatique.** PATHOLOGIE : **I. Symptômes et diagnostic de la tumeur blanche du genou. — II. Signes de la syphilis.**

Fascicule IX. — ANATOMIE : **I. Artère poplitée. — II. Muscles péroniers latéraux.** PATHOLOGIE : **I. Entorse. — II. Brûlures. — III. Ponction exploratrice.**

Fascicule X. — ANATOMIE : **I. Articulation tibio-tarsienne. — II. Artères de la jambe. — III. Muscle triceps sural.** PATHOLOGIE : **I. Fractures du péroné. II. Hémorrhagies artérielles.**

Fascicule XI. — ANATOMIE : **I. Muscles de la région antérieure de la jambe. — II. Calcanéum et astragale.** PATHOLOGIE : **I. Sciatique. — II. Symptômes, diagnostic et complications du rhumatisme articulaire aigu, franc. — III. Examen des crachats.**

Fascicule XII. — ANATOMIE : **I. Artères du pied. — II. Vertèbres dorsales. — III. Veine cave inférieure.** PATHOLOGIE : **I. Signes des fractures en général. — II. Symptômes et diagnostic de la variole.**

Fascicule XIII. — ANATOMIE : **I. Os c pital. — II. Veines jugulaires.** P LOGIE : **I. Symptômes et diagn de la méningite tuberculeuse II. Signes, diagnostic et compl tions des oreillons. — III. Saign**

Fascicule XIV. — ANATOMIE : **I. Os f tal. — II. Muscle sterno-cléido-r toïdien. — III. Carotide exte** PATHOLOGIE : **I. Symptômes et gnostic de l'érysipèle de la fac II. Stomatite mercurielle.**

Fascicule XV. — ANATOMIE : **I. T de la base du crâne. — II. Art lation temporo-maxillaire.** PATH GIE : **I. Symptômes des fractures crâne. — II. Signes et diagnosti cancer de la langue. — III. Fract du maxillaire inférieur.**

Fascicule XVI. — ANATOM : **I. Fo nasales. — II. Muscles masticate — III. Glande parotide.** ANATO **I. Symptômes et diagnostic de l'an diphthérique. — II. Trachéotom**

SAINT-AMAND, CHER. — IMPRIMERIE SCIENTIFIQUE ET LITTÉRAIRE, BUSSIÈRE FRÈRES.

RECUEIL

DES

UESTIONS D'EXTERNAT

PAR

UN GROUPE D'INTERNES

DES HOPITAUX DE PARIS

FASCICULE 11

PRIX : CINQUANTE CENTIMES

I.	Anatomie. . .	**Muscles de la région antérieure de la jambe.**
II.	— . . .	**Calcanéum et astragale.**
I.	Pathologie . .	**Sciatique.**
II.	— . .	**Symptômes, diagnostic et complications du rhumatisme articulaire aigu, franc.**
III.	— . .	**Examen des crachats.**

PARIS
A. MALOINE, EDITEUR
23-25, rue de l'École-de-Médecine, 23-25

1899

SOUSCRIPTION

Pour recevoir régulièrement les fascicules du Recueil des **Questions d'Externat**, on peut souscrire aux conditions suivantes :

	Paris	Départements
Pour **20** fascicules	**10** fr. »»	**12** fr. »»
— **40** —	**18** fr. »»	**22** fr. »»

MUSCLES DE LA RÉGION ANTÉRIEURE DE LA JAMBE

Situation.

Ces muscles sont situés dans la loge antérieure de la jambe limitée par :

En dedans.

La face externe du tibia.

En dehors.

Le péroné et l'aponévrose intermusculaire externe.

En arrière.

Le ligament interosseux.

En avant.

L'aponévrose jambière.

Ces muscles sont au nombre de quatre :

Muscle jambier antérieur ; muscle extenseur commun des orteils ; muscle extenseur propre du premier orteil ; muscle péronier antérieur.

Description.

MUSCLE JAMBIER ANTÉRIEUR.

Situation.

Dans la partie la plus interne de la loge antérieure, appliqué immédiatement contre la face interne du tibia.

Forme.

Prismatique et quadrangulaire dans la partie supérieure, aplati et tendineux inférieurement.

S'étend depuis le tubercule de Gerdy jusqu'à l'extrémité postérieure du premier métatarsien.

Insertions.

Supérieures.

— Ligne rugueuse, partant de la tubérosité antérieure du tibia et se portant en haut et en dehors, limitant ainsi la tubérosité externe du tibia.

— Tubercule de Gerdy.

— Partie externe de la tubérosité antérieure.

— Tiers supérieur de la face externe du tibia.

— Face profonde de la partie supérieure de l'aponévrose jambière.

— Tiers supérieur de la moitié interne du ligament interosseux.

— Cloison aponévrotique le séparant de l'extenseur commun.

Inférieures.

— Face interne du premier cunéiforme près de l'angle antéro-inférieur.

— Partie inféro-interne de la base du premier métatarsien.

Corps charnu né des insertions supérieures est prismatique et quadrangulaire. Les fibres se jettent sur une lame aponévrotique dirigée dans le sens antéro-postérieur et qui bientôt se contourne sur elle-même ; se place dans le sens frontal, suit la direction de la surface osseuse tibiale qui d'interne devient antérieure, passe sous le ligament antérieur annulaire du tarse et aboutit à son insertion inférieure en s'inclinant vers le bord interne.

Rapports.

A la jambe.

En avant.

Aponévrose jambière à laquelle il s'insère en haut et dont il est séparé en bas par du tissu cellulaire.

En arrière.

Ligament interosseux.

En dedans.

Face interne du tibia.

En dehors.

— Muscle long extenseur commun.

— Muscle long extenseur propre du premier.

— Artère tibiale antérieure.

— Nerf tibial antérieur.

Au tarse.

En avant.

Ligament antérieur annulaire.

En arrière.

Tête de l'astragale, scaphoïde, premier cunéiforme.

En dedans.

Bord interne du pied.

En dehors.

Tendon de l'extenseur propre.

Irrigation.

Branches de l'artère tibiale antérieure naissant de cette artère à angle droit.

Innervation.

Filets du nerf tibial antérieur.

Action.

1. *Flexion du pied.*

Se passe dans l'articulation tibio-tarsienne.

2. *Torsion en dedans.*

— Pointe du pied se porte en dedans et bord interne du pied s'élève.

— Se passe dans les articulations : astragalo-scaphoïdienne, calcanéo-cuboïdienne, astragalo-calcanéenne.

3. Porte l'extrémité postérieure du premier métatarsien en haut et en dedans.

MUSCLE EXTENSEUR PROPRE DU PREMIER ORTEIL.

Situation.

S'étend de la partie moyenne du péroné à l'extrémité postérieure de la deuxième phalange du gros orteil ; est placé entre le jambier antérieur qui est en dedans et le long extenseur commun qui est en dehors.

Forme.

Allongé, mince.

Insertions.

Supérieures.

— Région moyenne de la face interne du péroné.

— 1/4 inférieur du ligament interosseux.

Inférieures.

— Partie supérieure de la base de la deuxième phalange.

Fibres charnues nées des insertions supérieures se dirigent en bas et en avant et forment un corps musculaire mince. Elles aboutissent à la face postérieure d'un tendon mince qui passe sous le ligament antérieur annulaire dans la même gaîne que les vaisseaux et nerfs tibiaux antérieurs. Puis il aboutit à l'insertion inférieure et donne fréquemment une expansion allant à la base de la première phalange.

Rapports.

A la jambe.

En dedans.

— Jambier antérieur.
— Face interne du tibia.
— Vaisseaux tibiaux antérieurs.
— Nerf tibial antérieur.

En dehors.

— Muscle extenseur commun.

Au tarse.

En dedans.

Tendon du jambier antérieur,

En dehors.

— Vaisseaux tibiaux antérieurs.
— Nerf tibial antérieur.
Qui ont passé sous le tendon du muscle et franchissent dans la même gaîne que lui le ligament antérieur annulaire.
— Muscle pédieux.

En avant.

— Aponévrose superficielle.

En arrière.

— Aponévrose profonde.
— Tête de l'astragale.
— Crête du premier cunéiforme.
— Premier métatarsien.
— Première phalange du pouce,

Irrigation.

Branches de l'artère tibiale antérieure.

Innervation.

Filets du nerf tibial antérieur.

Action.

1. Extension forte de la première phalange du gros orteil.
— Extension faible de la seconde phalange.
2. Extension et adduction du pied en collaboration avec le jambier antérieur.

MUSCLE EXTENSEUR COMMUN DES ORTEILS.

Situation.

En dehors des muscles jambier antérieur et extenseur propre. En dedans du muscle péronier antérieur.

Forme.

Allongé, charnu et aplati transversalement.

Insertions.

Supérieures.

— Tubérosité externe du tibia.

— Bord antérieur du péroné.

— Cloison intermusculaire qui le sépare du jambier antérieur.

— Partie externe du ligament interosseux.

— Cloison qui le sépare du long péronier latéral.

— Face profonde de la partie supérieure de l'aponévrose jambière.

Corps charnu parti de ces insertions a une disposition penniforme ; elles aboutissent à la face postérieure d'un tendon qui, d'abord unique, se divise bientôt en deux ; passe sous le ligament antérieur annulaire. Au niveau du bord inférieur de ce ligament. Chacun des tendons se divise à son tour en deux. De la subdivision du tendon primitif résulte donc un tendon pour chacun des quatre orteils externes.

Une fois parvenu à la face dorsale de la première phalange de l'orteil auquel il est destiné, chacun des tendons se divise en trois lamelles qui aboutissent aux insertions :

Inférieures.

Lamelle médiane ; partie supérieure et postérieure de la deuxième phalange.

2 lamelles latérales : partie supérieure et postérieure de la troisième phalange.

Ces tendons reçoivent latéralement les expansions de l'aponévrose plantaire et envoient aux phalanges des fibres qui contribuent à fixer le tendon de l'extenseur.

Rapports.

A la jambe.

En dedans.

— Muscle jambier antérieur.

— Plus bas : muscle extenseur propre.
— Vaisseaux et nerfs tibiaux antérieurs.

En dehors.

— Muscle long péronier latéral.
— Muscle péronier antérieur.
— Cloison intermusculaire externe.

En avant.

— Aponévrose jambière.

En arrière.

— Ligament interosseux.

Au pied.

En haut.

— Aponévrose dorsale.

En bas.

— Muscle pédieux.

Aux orteils.

En haut.

— Aponévrose.

En bas.

— Face dorsale des phalanges.

Irrigation.

Branches de l'artère tibiale antérieure.

Innervation.

Filets du nerf tibial antérieur.

Action.

1. Etend puissamment les premières phalanges. Reste sans action sur les deuxième et troisième.
2. Flexion du pied sur la jambe.
3. Tord légèrement le pied en dehors.

MUSCLE PÉRONIER ANTÉRIEUR.

Situation.

En dehors du muscle extenseur commun et souvent confondu en haut avec lui.

Forme.

Grêle, allongé, parfois absent.

Insertions.

Supérieures.

— Tiers inférieur de la face interne du péroné.

— Cloison intermusculaire externe.

— Partie la plus externe du ligament interosseux.

Inférieures.

— Face supérieure de la base du cinquième métatarsien.

— Quelquefois aussi sur la base du quatrième métatarsien.

Corps charnu est formé de fibres se dirigeant obliquement en bas et en avant, ayant une disposition penniforme et aboutissant à un tendon fin et grêle qui passe sous le ligament antérieur annulaire pour aller à son insertion inférieure.

Rapports.

A la jambe.

En dehors.

— Muscles péroniers latéraux.

En dedans.

— Muscle extenseur commun.

— Muscle extenseur propre.

En arrière.

— Péroné.

En avant.

— Aponévrose jambière.

Au pied.

Au-dessous.

— Face dorsale du pédieux.

Au-dessus.

— Aponévrose dorsale du pied.

Irrigation.

Branches de l'artère tibiale antérieure.

Innervation.

Filets du nerf tibial antérieur.

Action.

1. Flexion du pied.
2. Légère torsion en dehors.

CALCANÉUM ET ASTRAGALE

Définition.

Ce sont les deux os qui forment la première rangée ou rangée postérieure du tarse. Ils sont en même temps les plus volumineux des os du tarse.

Ils sont situés immédiatement au-dessous du squelette de la jambe. L'astragale surmonte le calcanéum et s'articule directement avec la mortaise tibio-péronière.

Description.

CALCANÉUM.

Situation.

A la partie postéro-inférieure du tarse. Sous-jacent à l'astragale et reposant directement sur le sol.

Forme.

Irrégulière, d'un cube allongé dans le sens antéro-postérieur.

Six faces.

Face supérieure.

a) 2/3 *antérieurs.*

1. Facette antéro-interne allongée et concave d'avant en arrière. Subdivisée quelquefois en deux facettes secondaires, s'articule avec la tête de l'astragale.

2. Facette postéro-externe plus grande que la précédente et convexe d'avant en arrière. S'articule avec une facette concave de la face inférieure du corps de l'astragale.

3. Entre les deux facettes, une gouttière qui, complétée par une gouttière semblable de l'astragale qui la recouvre en haut, forme le sinus du tarse.

En dehors cette gouttière devient très large, c'est le creux calcanéo-astragalien.

La gouttière donne insertion au ligament interosseux de l'articulation calcanéo-astragalienne.

4. En dehors et en avant; insertion du muscle pédieux.

b) *Tiers postérieur.*

Arrondi transversalement; concave d'avant en arrière; en rapport avec une masse cellulo-graisseuse; sous-jacente au tendon d'Achille.

Face inférieure.

Criblée d'orifices vasculaires dans toute son étendue.

En arrière.

Tubérosité interne : la plus volumineuse.
Insertion : muscle court fléchisseur plantaire.
Muscle abducteur du gros orteil.

Tubérosité externe.

Moins volumineuse.
Insertion : Muscle abducteur du gros orteil.

Au milieu.

Surface rugueuse à peu près plane, striée longitudinalement et criblée de trous vasculaires.

Insertion.

Grand ligament calcanéo-cuboïdien inférieur.

En avant.

Tubérosité antérieure.

Insertion.

Faisceaux profonds du grand ligament calcanéo-cuboïdien inférieur.

Face externe.

A l'union du tiers antérieur et des deux-tiers postérieurs.

Tubercule externe du calcanéum.

Au-dessus de lui.

— Gouttière du tendon du muscle court péronier latéral.

Au-dessous.

Gouttière du tendon du muscle long péronier.

En arrière.

— Tubercule d'insertion du faisceau moyen du ligament latéral externe de l'articulation tibio-tarsienne.

Face interne.

Large gouttière dirigée en bas et en avant :

Gouttière calcanéenne.

Passage de :

— Tendon du jambier postérieur.

— Tendon du fléchisseur commun.

— Tendon du fléchisseur propre du gros orteil.

— Vaisseaux et nerfs plantaires.

Insertion.

— Muscle accessoire du long fléchisseur ou chair carrée de Sylvius.

En arrière.

Saillie de la tubérosité interne vue à la face inférieure.

En avant.

Petite apophyse du calcanéum ou sus-

tentaculum tali qui se porte directement en dedans.

Sa face inférieure complète la gouttière calcanéenne et sur elle glissent les tendons des fléchisseurs.

A son sommet elle donne insertion au faisceau moyen du ligament latéral interne de l'articulation tibio-tarsienne.

La face supérieure présente la continuation de la facette antéro-interne vue à la face supérieure du calcanéum.

Face antérieure.

Facette d'articulation avec le cuboïde.

Concave de haut en bas; convexe transversalement.

Cette facette est supportée par une sorte de colonne osseuse à laquelle on a donné le nom de grande apophyse du calcanéum.

Face postérieure.

Plus large en bas qu'en haut.

Moitié inférieure.

Rugueuse.

Insertion.

Tendon d'Achille.

Moitié supérieure.

Lisse, séparée du tendon d'Achille par une bourse séreuse.

Ossification.

Deux points.

1. *Point primitif.*

A la partie moyenne de l'os.

2. *Point complémentaire.*

A la face postérieure, apparaît seulement à 5 ou 6 ans.

ASTRAGALE.

Situation.

A la partie postérieure du tarse, sous-jacent à la mortaise tibio-péronière, sus-jacent au calcanéum.

Forme.

Aplati de haut en bas et allongé d'avant en arrière.

On peut le diviser en trois parties :

— Une postérieure, *le corps*, qui représente les 3/4 de l'os.

— Une antérieure, *la tête*, arrondie.

— Une partie intermédiaire rétrécie, *le col.*

Dans son ensemble : cubique, six faces.

Face supérieure.

3/4 postérieurs.

Surface articulaire.

Convexe d'arrière en avant.

Concave transversalement :

Poulie astragalienne.

Entre en contact avec la paroi supérieure de la mortaise tibio-péronière.

La partie postérieure en est plus étroite que la partie antérieure ; deux bords latéraux, l'interne est mousse, l'externe est tranchant dans sa partie moyenne, taillé en biseau à ses extrémités.

L'angle antéro-externe de la poulie est assez saillant pour être considéré comme une véritable apophyse : *l'apophyse externe.*

1/4 antérieur.

Correspond au col rétréci.

Forme une gouttière qui reçoit le bord antérieur de l'extrémité inférieure du tibia dans la flexion du pied.

Rugosités d'insertion de la capsule articulaire tibio-tarsienne.

Face inférieure.

En arrière.

Facette postérieure et externe, articulation avec la facette du calcanéum correspondante.

Elle est conformée inversement : plane, dans le sens transversal, concave d'avant en arrière.

En avant.

Facette antérieure et interne.

Souvent étranglée au milieu.

S'articule avec la facette correspondante du calcanéum. Elle est convexe et quelquefois subdivisée en deux facettes.

Entre les deux facettes postéro-externe et antéro-interne, gouttière formant la paroi supérieure du sinus du tarse.

Face externe.

Facette d'articulation avec le péroné, triangulaire, à sommet inférieur.

— Base curviligne, correspond au bord externe de la poulie astragalienne.

— Sommet déjeté en dehors de telle sorte que la surface articulaire est concave de haut en bas.

— Sur les bords, insertion des faisceaux ligamenteux péronéo-astragaliens de l'articulation tibio-tarsienne.

En avant.

Partie rétrécie faisant partie du col.

Face interne.

— Surface d'articulation avec la face interne de la malléole tibiale.

— Allongée d'avant en arrière. Bord supérieur formé par le bord interne de la poulie astragalienne.

Au-dessous et en arrière.

Empreinte ovalaire d'insertion du faisceau

postérieur du ligament latéral interne de l'articulation tibio-tarsienne.

Face antérieure.

Tête de l'astragale.

Arrondie, allongée transversalement. Entre en contact — avec le scaphoïde ;

— Le calcanéum, par la facette antéro-interne déjà décrite à la face inférieure ;

— Et entre les deux, avec le ligament calcanéo-scaphoïdien inférieur qui complète la cupule scaphoïdienne trop petite.

Face postérieure.

Basse, étroite à cause de l'extension en arrière de la poulie astragalienne.

Gouttière dirigée en bas et en dedans par laquelle passe le tendon du long fléchisseur propre du gros orteil.

De chaque côté de la gouttière deux tubercules. L'externe, os trigone, est le plus fort et donne attache au faisceau postérieur de l'appareil ligamenteux externe du cou de pied.

Ossification.

Un seul point.

SCIATIQUE

Névralgie du nerf sciatique depuis son origine, c'est-à dire depuis le plexus sacré jusqu'à sa terminaison, y compris ses branches. Elle se caractérise par des douleurs continues et paroxystiques suivant le trajet du nerf et accessoirement par des troubles de sensibilité, de motilité, et de nutrition dans son domaine.

Il y a du reste, dans cette affection, plus qu'une névralgie banale, et Lasègue, Landouzy ont les premiers défendu l'idée, admise aujourd'hui, que, dans nombre de cas, il existe des altérations réelles du nerf, qu'à côté de la névralgie simple, il y a la névrite.

Etiologie.

Maladie fréquente, avec maxima, à l'âge mûr et chez l'homme.

1. Causes prédisposantes.

Rhumatisme ; goutte ; diabète ; hystérie.

2. Causes déterminantes.

a) Générales.

— *Intoxications* (plomb ; alcool).

— *Infections* (grippe ; paludisme ; blennorrhagie et surtout syphilis, tuberculose).

b) Locales.

— *Refroidissement* (coucher sur le sol humide, bains froids).

— *Traumatismes divers* (n'atteignant parfois qu'une des branches du nerf).

— *Surmenage des membres inférieurs.*

— *Compressions* (le plus souvent par un intestin rempli de matières, ou par des tumeurs, déviations utérines, salpingites ; toutes les tumeurs du petit bassin, anévrysmes, cancer, adénopathies, enfin la grossesse, peuvent lui donner naissance).

— *Stases veineuses dans le système cave inférieur.*

Nombreuses causes. Citer seulement la sciatique variqueuse (Quénu).

Les dilatations variqueuses que l'on retrouve dans le nerf, un peu de congestion et d'infiltration, parfois de la sclérose interstitielle, constituent les seules lésions anatomo-pathologiques rencontrées.

Symptômes.

Début par douleur, débutant à la partie la plus supérieure de la cuisse ; s'accompagnant rapidement de troubles de la marche, raideur, claudication.

A. Étude des différents symptomes.

Troubles de la sensibilité.

a) *Douleur.*

1. *Continue.*

Sourde, légère, mais agaçante par sa continuité, augmentée par la marche, les mouvements, la pression, les variations atmosphériques.

Elle a pour caractères d'être augmentée par la traction ou la pression du nerf.

— *Par la traction.* — *Signe de Lasègue* permettant de confondre les simulateurs. — La flexion de la cuisse sur le bassin est plus douloureuse, impossible même lorsque la jambe est en extension sur la cuisse, et que par conséquent tout le tronc du sciatique est tendu au maximum.

Elle est au contraire plus facile, peu douloureuse, si la flexion de la jambe sur la cuisse a relâché le sciatique.

— *Par la pression*, qui permet de constater les points douloureux qui ont été bien déterminés par Valleix.

Il en existe 14 ; ne citer que les plus importants.

Point lombaire.

Points fessiers et trochantérien, (ce dernier, important, situé entre l'ischion et le trochanter).

Points fémoraux, le long du nerf.

Points poplité et péronier.

Point malléolaire externe.

La connaissance exacte de l'anatomie du nerf permet du reste de les déduire.

2. *Paroxystique.*

Accès de fréquence variable, toujours très pénibles, en coups de poignard, fer rouge, etc.

b) *Troubles de la sensibilité cutanée.*

Zones d'anesthésie et plus rarement d'hyperesthésie.

Dans les sciatiques graves, larges plaques d'anesthésie.

Sensations de froid, de fourmillements.

2. Troubles de la motilité.

En dehors de la raideur, de la gène de la marche dues à la douleur, le plus souvent les troubles de la motilité n'existent guère que dans les formes graves :

Contractions fibrillaires.

Crampes ; contractures.

Le malade peut marcher le haut du corps porté

en avant, fléchi sur le bassin (mouvements de salutation).

Citer ici la déviation de la colonne vertébrale qu'amènent les sciatiques prolongées (Scoliose croisée).

3. Troubles vaso-moteurs, sécrétoires et trophiques.

Existent dans la sciatique névrite.

Au premier rang : *l'atrophie musculaire* précoce, masquée souvent par l'adipose du tissu cellulaire sous-cutané.

Puis : de l'épaississement et de la sécheresse de la peau, du développement exagéré des poils, des éruptions diverses (érythème, acné, zona).

B. Formes.

a) *Forme bénigne.* (*sciatique névralgie*).

Caractérisée non pas par la faible intensité des douleurs qui sont au contraire très aiguës, mais par sa faible durée, sa disparition subite, avec possibilité de récidives, et l'absence de troubles trophiques.

b) *Forme grave. Sciatique névrite*).

Marche lente avec tableau symptomatique complet.

c) *Formes diverses.*

— Localisée ou généralisée.

— Formes étiologiques diverses.

— Sciatique spasmodique de Brissaud, avec exagération du réflexe rotulien et phénomène du pied.

— Sciatique double.

Soit dans le diabète, soit dans une affection méningo-médullaire le plus souvent.

La marche et le pronostic varieront donc et avec la cause, et avec la forme.

Diagnostic.

Le diagnostic différentiel est aisé.

Il sera à faire avec :

— *Sacro-coxalgie.*
— *Coxalgie* au début ; et toutes *les arthrites coxo-fémorales.*
— *Arthrite sèche coxo-fémorale.*
— *Rhumatisme musculaire.*
— *Psoïtis.*

Ce sera surtout le diagnostic étiologique qui sera intéressant. En dehors en effet de son importance au point de vue du pronostic, il a la plus grande utilité thérapeutique.

Donc, rechercher la diathèse, l'infection, l'agent de compression, et, en leur absence, conclure à la sciatique variqueuse ou à la sciatique a frigore.

Traitement.

1. De la cause.

Variable par conséquent ; c'est ainsi que l'iodure de potassium et le traitement mercuriel seront employés chez un syphilitique, la quinine chez un paludéen, etc.

2. De l'affection locale.

On obtient de bons résultats, mais très inégaux, en donnant à l'intérieur l'antipyrine, la phénacétine, la quinine à doses assez fortes ; le salicylate de soude chez les arthritiques. En dernier lieu, l'opium, l'aconitine.

Le traitement local aura du reste une certaine importance. On emploie les douches, bains de vapeur ; la révulsion énergique (vésicatoires, pointes de feu), l'électricité. Les siphonnages de chlorure de méthyle, sur tout le trajet du nerf, constituent actuellement un des meilleurs traitements de la sciatique bénigne.

SYMPTOMES, DIAGNOSTIC ET COMPLICATIONS DU RHUMATISME ARTICULAIRE AIGU, FRANC

Affection fréquente, frappant surtout l'adolescent et l'homme jeune, favorisée par le froid humide, le surmenage.

1. Symptômes.

Décrire le type moyen.

A. Début.

— Fatigue musculaire ; malaise général avec fièvre légère. Douleurs articulaires vagues aux extrémités.

— *Angine rhumatismale.* — Fréquente.

Bien étudiée par Lasègue et Fernet. C'est surtout une angine érythémateuse, localisée à l'isthme du gosier et à la paroi postérieure du pharynx. Caractérisée par une rougeur diffuse du pharynx avec douleur intense à la déglutition. Quelquefois il existe un exsudat blanchâtre.

En général, on doit la chercher, le malade s'en plaignant fort peu.

B. État.

1. Symptomes locaux. Arthrite.

La période d'état se caractérise par l'apparition des deux grands symptômes : Arthrite et fièvre.

a) *Siège.*

L'arthrite, en général, atteint d'abord les grandes articulations des membres inférieurs

(cous-de-pied ; genoux), puis elle envahit les épaules, les coudes, les poignets.

Dans les attaques légères, deux ou trois grandes articulations seules seront prises ; dans les attaques aiguës et intenses, les petites articulations des pieds et des mains, des vertèbres, du maxillaire inférieur se prendront également.

b) *Caractères.*

1. *Douleur.*

Signe de début. Vive, atroce, constante, diminuant par l'immobilité absolue, augmentant la nuit, exagérée par le moindre mouvement, la pression, l'effleurement même des couvertures.

Le malade est dans le décubitus dorsal, les membres demi-fléchis, en relâchement, cherchant instinctivement à détendre ses ligaments et capsules articulaires qui sont les parties les plus atteintes. Lasègue a montré en effet que la douleur était surtout extra-articulaire.

Depuis l'emploi du salicylate de soude, la douleur ne tient pas, comme jadis, le premier plan dans la symptomatologie ; on ne voit plus dans les services, ces rhumatisants tourmentés par d'atroces douleurs, criant sous le simple poids des couvertures et à qui « l'approche du médecin, dont ils redoutaient l'exploration, causait de profondes angoisses ».

2. *Chaleur.*

Élévation thermique locale de 1°.

3. *Rougeur.*

Teinte rosée, surtout du côté de l'extension.

4. *Tuméfaction.*

Téguments tendus, luisants ; œdème fluxionnaire léger.

Epanchement articulaire minime et constant ; mais qu'on ne pourra constater qu'au niveau du genou.

c) *Evolution.*

Les articulations sont rarement prises simultanément, mais le plus souvent par groupes. L'arthrite est mobile, c'est un de ses caractères essentiels. A chaque articulation prise, la phase aiguë dure 4 à 6 jours, et l'évolution totale de l'affection peut durer 2 à 4 semaines. Enfin il peut y avoir des récidives.

2. Symptomes généraux.

Fièvre.

En rapport avec le nombre et la gravité des fluxions articulaires, ou le développement des complications viscérales.

Pas de type spécial, très variable au contraire ; en général, la courbe monte progressivement pour atteindre 39°-5 — 40, s'y maintient deux ou 3 jours, baisse, puis remonte lorsqu'une nouvelle articulation est prise. En somme, température élevée, mais avec chutes nombreuses, et le plus souvent défervescence rapide sous l'influence de la médication salicylée.

Pouls.

Rapide, ample, dicrote.

Sueurs.

Abondantes, précoces, à odeur forte, aigre, spéciale, irritant la peau et causant probablement les éruptions miliaires et les sudamina qui existent fréquemment.

Troubles gastro-intestinaux légers : anorexie, constipation.

Urines.

Rares, colorées, acides, chargées d'urates ; albuminurie passagère.

Terminer en disant un mot de :

L'anémie rhumatismale, avec déglobulisation rapide (Hayem).

L'atrophie de divers groupes musculaires, voisins des jointures malades.

La conservation de l'énergie et de l'intelligence.

C. Terminaison.

Convalescence après chute de température et disparition des douleurs. Les articulations prises resteront cependant quelque temps encore raides, tuméfiées, endolories. Rechutes possibles, et surtout récidives.

Le pronostic immédiat est bénin ; mais des complications nombreuses viennent l'assombrir, surtout pour l'avenir.

2. Complications.

A. Sur l'appareil cardio-vasculaire.

Le rhumatisme est un des principaux facteurs des affections cardiaques.

Citer les lois de Bouillaud :

1. Dans le rhumatisme articulaire aigu, violent, généralisé, la coïncidence d'une endocardite, d'une péricardite ou d'une endo-péricardite est la règle, la loi ; la non-coïncidence, l'exception.

2. C'est le contraire dans le rhumatisme aigu, léger, partiel.

La 1re loi est restée inattaquable ; la 2e, depuis la distinction des pseudo-rhumatismes infectieux, n'est plus vraie. La fréquence de l'endocardite est extrême dans le rhumatisme aigu, d'où la règle d'examiner toujours le cœur des rhumatisants.

a) *Endocardite* (surtout sur la mitrale ou les sigmoïdes aortiques).

Evolution insidieuse ; assourdissement des bruits normaux ; puis ils reprennent leur timbre, après avoir présenté une dureté spéciale ; et plus tard seulement s'installent les bruits de souffle.

D'autres fois, signes d'endocardite aiguë, avec troubles fonctionnels cardiaques : arythmie ; cœur tumultueux ; cyanose ; œdème pulmonaire.

b) *Péricardite.*

Rarement isolée ; le plus souvent endo-péricardite.

c) *Phlébite rhumatismale.*

B. Sur l'appareil fleuro-pulmonaire.

Assez fréquentes.

a) *Forme de catarrhe suffocant.*

A évolution foudroyante ; asphyxie par liquide séreux qui envahit les bronches et est rejeté sous forme d'écume sanglante.

b) *Forme de congestion pulmonaire.*

c) *Pleurésie rhumatismale.*

Signes classiques, mais évolution spéciale : formation rapide d'un épanchement abondant qui décroîtra au bout de 4 à 8 jours.

C. Sur le système nerveux.

a) *Rhumatisme cérébral.*

Complication heureusement rare ; dont l'apparition est favorisée par l'hérédité nerveuse, le surmenage intellectuel.

— Prodromes : Hyperthermie ; accélération du pouls ; insommie ; délire ; état intellectuel spécial avec pressentiments sinistres ; céphalalgie continue.

— Formes évolutives diverses :

a) Rhumatisme ataxique suraigu avec mort en quelques heures.

b) Forme aiguë avec disparition des douleurs articulaires T° à 41°, délire ; soubresauts des membres ; cyanose, coma.

c) Forme subaiguë.

De pronostic très grave, à baser surtout sur la

température ; une thérapeutique active, immédiate (bains froids, chloral, morphine) peut seule sauver le malade.

b) *Rhumatisme spinal* (phénomènes myélitiques).

c) *Névralgies diverses.*

Nous venons d'indiquer les grandes complications du rhumatisme ; citons encore quelques autres moins fréquentes et surtout moins graves.

— *Manifestations sensorielles.* Iritis.

— *Manifestations rénales.* Albuminurie, hémoglobinurie.

— *Manifestations cutanées.* Sudamina, éruptions, miliaires, purpura, urticaire, nodosités sous-cutanées, adénites.

— *Rhumatisme musculaire.*

3. Diagnostic.

En général, facile dans la forme franche.

On ne confondra pas avec :

a) *Au début.*

Grippé ; typhoïde ; angines diverses.

b) *A la période d'état.*

Ostéo-myélite juxta-épiphysaire de l'enfant.

Mais fièvre plus élevée, état typhoïde ; tuméfaction et fluctuation profonde au niveau des points douloureux. Douleur présentant son maximum sur l'os.

Arthropathies diverses des maladies infectieuses.

En particulier, arthrites succédant à des angines à streptocoques, ou diphthériques ; arthrite blennorrhagique. C'est en somme le diagnostic différentiel à faire avec tous les pseudo-rhumatismes infectieux. Ces derniers présentent les caractères suivants :

1. Localisation limitée en général à une ou deux articulations.

2. Evolution plus lente ; suppuration assez fréquente.

3. On trouve souvent une cause évidente (blennorrhagie).

4. Le salicylate de soude agit parfois, quoique moins bien, dans les pseudo-rhumatismes infectieux ; en tous cas, lorsqu'il n'agira pas, on peut affirmer que ce n'est pas du rhumatisme franc aigu.

Néammoins, le diagnostic est parfois fort difficile, et, seule, l'évolution vient trancher la difficulté.

Attaque de goutte articulaire aiguë.
Arthralgies hystériques.

Ni température, ni gonflement articulaire.

c) *Enfin chez l'enfant*, où le rhumatisme atteint assez fréquemment les articulations cervicales, il ne faudra pas le confondre avec le mal de Pott sous-occipital.

EXAMEN DES CRACHATS

On nomme crachats, toutes les matières provenant des voies respiratoires et qui sont expulsées par la bouche.

Leur examen donne dans les affections pulmonaires d'utiles renseignements. Les malades devront donc mettre de côté le produit de leur expectoration (crachoirs) et éviter d'y mélanger, comme ils le font souvent, des corps ou des liquides étrangers.

L'examen des caractères physiques de l'expectoration, examen clinique à proprement parler, doit, dans un certain nombre de cas, être complété par l'examen microscopique.

Ce dernier est indispensable et facile, dans ses gros traits tout au moins ; tout médecin doit à l'heure actuelle pouvoir le pratiquer ; aussi, sans trop s'écarter de la clinique, peut-on diviser la question en deux chapitres :

1. Examen physique.
2. Examen microscopique.

et terminer par un aperçu de la valeur diagnostique et pronostique de ces examens.

Dire avant de sortir de ces considérations générales que l'expectoration manque :

a) *Le plus souvent chez l'enfant qui déglutit ses crachats* (sauf dans la coqueluche).

b) *Fréquemment chez les vieillards et les cachectiques qui n'ont plus la force d'expectorer.*

1. Examen physique des crachats.

On devra successivement rechercher et considérer les caractères suivants.

a) *Quantité.*

De quelques grammes à 500 et plus.

En effet, dans les cas de cavernes pulmonaires,

de tuberculose avec ramollissement étendu et surtout de dilatation bronchique, la quantité peut être considérable.

Dans un cas spécial, elle peut être énorme ; c'est la vomique. Cette dernière est due au rejet brusque à flot, comme vomi, d'un produit purulent, provenant de l'appareil respiratoire, ou ayant emprunté les voies respiratoires. Causée le plus souvent par la rupture dans une bronche d'une collection purulente de la plèvre, ou d'un abcès du poumon, elle mérite une description trop longue, trop spéciale pour trouver place ici.

b) *Couleur.*

Très variable ; le plus souvent : incolore, blanchâtre, grise, jaune, brun noirâtre (particules de charbon) teintée parfois par du pus, du sang, des pigments biliaires.

c) *Odeur.*

Nulle, ou fade, ou fétide (dilatation des bronches, et surtout gangrène pulmonaire).

Médicamenteuse (créosote).

d) *Aspect et forme.*

Les crachats sont fluides, ou épais, ou visqueux (adhérent au fond du crachoir, pneumonie). D'autres fois, spumeux (congestion, emphysème) ; nummulaires nageant dans du liquide clair (crachats tuberculeux à la période cavitaire). Ils peuvent déposer en plusieurs couches.

C'est ainsi que dans la gangrène pulmonaire, les crachats abandonnés dans un verre à expérience forment 3 couches.

1. Supérieure : Spumeuse avec couche muco-purulente et prolongements floconneux.

2. Moyenne : séro-albumineuse, presque transparente.

3. Inférieure : couche purulente fluide, gris-verdâtre, infecte, avec parfois des débris de tissu pulmonaire.

Dans la dilatation des bronches, on a égale-

ment cette division, mais les crachats n'ont pas la même fétidité, et l'évolution de la maladie est différente.

e) *Saveur.*

Le malade, dans certains cas, pourra se plaindre de la saveur amère, salée, sucrée, fétide, de son expectoration.

Ces caractères généraux reconnus, on devra s'enquérir auprès du malade ou des assistants, des *conditions de l'expectoration*, savoir si elle se fait à intervalles, ou continue, le jour ou la nuit ; si elle est plus abondante le matin (bronchite chronique) ; si elle se fait presque en une fois le matin, ou tout au moins si, le matin, le malade expectore presque tout le contenu du crachoir (dilatation des bronches ; cavernes tuberculeuses).

Enfin on devra vérifier si le crachoir ne renferme pas de la salive ; des matières vomies, ou des corps étrangers quelconques.

D'après ces caractères généraux, on a établi une *classification des crachats* dont voici les principaux types :

a) *Séreux.*

Sorte de tisane gommeuse, renfermant peu d'éléments histologiques. Type : expectoration de l'œdème pulmonaire.

b) *Muqueux.*

En vieux verre de Venise ; presque incolores, adhérents.

Type : crachats de la 1re période de la bronchite aiguë.

c) *Muco-purulents.*

Jaunes ou verts, avec nombreux leucocytes. Type : crachats de la 2e période de la bronchite aiguë, période dite de coction.

d) *Purulents.*

En purée épaisse ; jaunes verts.

Type : broncho-pneumonies ; abcès du poumon.

e) *Sanglants. Hémoptoïques.*

Tantôt avec filets de sang, tantôt du sang presque pur (hémoptoïques), rouge ou noir.

Type : hémoptysie tuberculeuse ; hémorrhagie pulmonaire des cardiaques.

f) *Contenant divers produits spéciaux.*

— Fausses membranes (diphthérie).
— Coagulations fibrineuses (pneumonie).
— Concrétions calcaires.
— Débris de kystes hydatiques ou d'autres tumeurs.

2. Examen microscopique.

A. A UN FAIBLE GROSSISSEMENT (soit sans coloration, soit avec coloration simple).

On rencontre en général :

— Cellules épithéliales (bouche, pharynx, larynx).
— Cellules cylindriques vibratiles (fosses nasales, larynx, bronches).
— Cellules à mucus, caliciformes.
— Cellules à endothélium plat (acini).
— Leucocytes.
— Globules rouges.
— Débris de fibres élastiques et conjonctives.
— Exsudats fibrineux.

B. A UN FORT GROSSISSEMENT (recherche des micro-organismes).

Ici il faut insister plus.

1. On prendra du bout d'un fil de platine stérilisé une parcelle du crachat à examiner, et on la déposera sur une lamelle de verre.

On étalera soit avec le fil de platine, soit en appliquant sur la première lamelle une deuxième et en écrasant.

On fixera par insufflation et passage 3 fois dans la flamme d'un bec Bunsen.

2. Il faut alors colorer.

Si on recherche le staphylocoque, le streptocoque, ou le pneumocoque, on fera agir quelques secondes sur la préparation, un des colorants habituels (violet de gentiane aniliné, ou bleu phéniqué de Kühne),

On lavera ; comme les micro-organismes précités résistent à l'épreuve dite du Gram, pour mieux les différencier, on fera agir alors le liquide de Gram ; enfin, colorant ou non le fond de la préparation à l'éosine, on le montera sur lame de verre, et on l'examinera avec l'objectif à immersion.

Les staphylocoques apparaîtront sous forme de points réunis en grappe, les streptocoques en chaînettes ; les pneumocoques seront sous la forme de diplocoques, avec légère auréole périphérique (la capsule).

Tout ceci, il faut se hâter de le dire, est surtout théorique. En pratique, la recherche du pneumocoque, seule, peut donner des renseignements utiles, et le plus souvent il sera bon de vérifier par inoculation à la souris.

Mais au point du vue bactériologique, il est une recherche du plus haut intérêt, que tous doivent connaître, c'est la recherche du bacille de Koch ; bacille tuberculeux.

Recherche du bacille de Koch.

Plusieurs procédés, n'indiquer que le plus habituellement employé. Pour l'examen des crachats il est du reste excellent.

a) La préparation est faite et fixée sur lamelle.

b) On verse dans une capsule de porcelaine un peu de liquide de Ziehl (c'est une solution hydro-alcoolique de Fuschine et d'acide phénique). La lamelle est plongée dans le liquide et y est laissée 24 à 48 heures. C'est le meilleur procédé ; cependant si le temps presse, on chauffe environ 15 minutes le liquide de Ziehl, en faisant en sorte de ne pas l'amener à ébullition.

Dans les deux cas, tous les éléments de la préparation sont colorés.

c) On décolore la préparation en faisant agir avec précaution de l'acide azotique au 1/3. Tous les éléments, sauf le bacille de Koch sont décolorés.

d) On monte sur lame ; il est bon de recolorer le fond de la préparation au bleu et on examine.

Le bacille tuberculeux apparaît alors sous forme de bâtonnets allongés, très légèrement incurvés et à extrémités arrondies. Ce qui le caractérise absolument, c'est qu'il est resté coloré en rouge sombre, alors que tout le reste est décoloré ou coloré en bleu (fibres élastiques, cellules diverses, autres micro-organismes).

Cet examen est donc facile ; toute la difficulté de la préparation résidant dans l'arrêt exact de la décoloration.

C. Anormalement on peut rencontrer enfin a l'examen microscopique.

— Des filaments d'actinomyces.
— Des crochets d'échinocoques.
— Des spirales de Curchmann (asthme).
— Des cristaux d'hématoïdine, de cholestérine, d'acides gras, etc.

3. Valeur de l'examen des crachats au point de vue du diagnostic et du pronostic.

Des considérations qui précèdent on peut déduire l'utilité, la nécessité de s'enquérir auprès de tout malade, s'il crache, et d'examiner le produit de l'expectoration.

Dans la pratique courante, le microscope servira à déceler la présence du bacille de Koch.

Dans toute bronchite suspecte, d'allure prolongée, traînante, cette recherche devra être faite.

En dehors de cet examen, on devra surtout s'attacher aux caractères physiques de l'expectoration.

Dans nombre de cas, ces caractères n'auront rien de pathognomonique, et viendront seulement s'ajouter à l'ensemble des signes fonctionnels et physiques, qui permettent de diagnostiquer une affection de l'appareil respiratoire.

Dans quelques cas cependant, l'expectoration aura des caractères tellement spéciaux, que d'emblée on inclinera vers un diagnostic déterminé, que l'examen complet du malade viendra vérifier.

Citer ici :

— L'expectoration fétide, se séparant en trois couches, de la gangrène pulmonaire.

— Les crachats visqueux, non aérés, adhérents, de couleur brique pilée, puis rouillée, sucre d'orge de la pneumonie franche.

— Les crachats gelée de groseille du cancer du poumon.

— Les crachats perlés (blanc grisâtre) expectorés à la fin d'une crise d'asthme.

— L'expectoration sanglante, qui est le plus souvent sous la dépendance de la tuberculose pulmonaire, ou d'une affection cardiaque.

— Les crachats nummulaires, purulents, de la tuberculose pulmonaire avancée.

— L'expectoration albumineuse, filante, qui se produit à la fin des quintes de coqueluche.

Du reste, toutes les fois, qu'après des quintes de toux, un enfant, âgé de moins de sept ans, crache, on est en droit de penser à la coqueluche.

LE RECUEIL

DES

UESTIONS D'EXTERNAT

PAR

UN GROUPE D'INTERNES

DES HÔPITAUX DE PARIS

ormera 40 fascicules in-8°, comprenant chacun cinq questions (Anatomie et ologie.)

l **paraîtra un fascicule par semaine.**

ous les fascicules seront vendus séparément : **cinquante centimes.**

SOMMAIRE DES SEIZE PREMIERS FASCICULES

---

ule I. — ANATOMIE : **I. Artère sous-rière. — II. Muscles pectoraux.** IOLOGIE : **I. Fractures de côtes et plications. — II. Signes du mal Pott. — III. Anesthésie chloroforue et ses accidents.**

ule II.— ANATOMIE : **I. Diaphragme. Espace intercostal. — III. Muscle as-iliaque.** PATHOLOGIE : **I. Ascite, acentèse de l'abdomen. — II. Inions hypodermiques.**

ule III.— ANATOMIE : **I. Os iliaque. Muscles de la paroi antéro-laté. de l'abdomen.** PATHOLOGIE : **I. ptômes et diagnostic des pérites aiguës. — II. Symptômes, nostic et complications de la ceole. — III. Appareils plâtrés.**

ule IV. — ANATOMIE : **I. Extrémité rieure du fémur. — II. Canal inal. — III. Muscles pelvi-trotériens.** PATHOLOGIE : **I. Symptôet diagnostic de la coxalgie. — xamen clinique des urines.**

Fascicule V.— ANATOMIE : **I. Ligaments de l'articulation coxo-fémorale. — II. Muscles fessiers.** PATHOLOGIE : **I. Etiologie, symptômes et diagnostic de la phlegmatia alba dolens. — II. Furoncle. — III. Anesthésie locale.**

Fascicule VI. — ANATOMIE : **I. Muscles adducteurs de la cuisse et leurs nerfs. II. Triangle de Scarpa.— III. Articulation du genou.** PATHOLOGIE : **I. Fractures de l'extrémité supérieure du fémur. — II. Epistaxis et traitement.**

Fascicule VII. — ANATOMIE : **I. Muscles de la patte d'oie. — II. Artère fémorale et ses branches.** PATHOLOGIE : **I. Fractures de la rotule. — II. Varices du membre inférieur et leurs complications. — III. Pansements antiseptiques.**

Fascicule VIII. — ANATOMIE : **I. Muscle quadriceps fémoral. — II. Veines superficielles du membre inférieur. — III. Nerf sciatique.** PATHOLOGIE : **I. Symptômes et diagnostic de la tumeur blanche du genou. — II. Signes de la syphilis.**

Fascicule IX. — ANATOMIE : **I. Artère poplitée. — II. Muscles péroniers latéraux.** PATHOLOGIE : **I. Entorse. — II. Brûlures. — III. Ponction exploratrice.**

Fascicule X. — ANATOMIE : **I. Articulation tibio-tarsienne. — II. Artères de la jambe. — III. Muscle triceps sural.** PATHOLOGIE : **I. Fractures du péroné. II. Hémorrhagies artérielles.**

Fascicule XI. — ANATOMIE : **I. Muscles de la région antérieure de la jambe. — II. Calcanéum et astragale.** PATHOLOGIE : **I. Sciatique. — II. Symptômes, diagnostic et complications du rhumatisme articulaire aigu, franc. — III. Examen des crachats.**

Fascicule XII. — ANATOMIE : **I. Artères du pied. — II. Vertèbres dorsales. — III. Veine cave inférieure.** PATHOLOGIE : **I. Signes des fractures en général. — II. Symptômes et diagnostic de la variole.**

Fascicule XIII. — ANATOMIE : **I. Os o pital. — II. Veines jugulaires.** PA LOGIE : **I. Symptômes et diagno de la méningite tuberculeuse. II. Signes, diagnostic et compli tions des oreillons. — III. Saigné**

Fascicule XIV. — ANATOMIE : **I. Os fr tal. — II. Muscle sterno-cléido-m toïdien. — III. Carotide exter** PATHOLOGIE : **I. Symptômes et d gnostic de l'érysipèle de la face II. Stomatite mercurielle.**

Fascicule XV. — ANATOMIE : **I. Tr de la base du crâne. — II. Arti lation temporo-maxillaire.** PATHO GIE : **I. Symptômes des fractures crâne. — II. Signes et diagnostic cancer de la langue. — III. Fractu du maxillaire inférieur.**

Fascicule XVI. — ANATOMIE : **I. Fo nasales. — II. Muscles masticate — III. Glande parotide.** ANATOM **I. Symptômes et diagnostic de l'an diphthérique. — II. Trachéotomi**

SAINT-AMAND, CHER. — IMPRIMERIE SCIENTIFIQUE ET LITTÉRAIRE, BUSSIÈRE FRÈS.

RECUEIL

DES

ESTIONS D'EXTERNAT

PAR

UN GROUPE D'INTERNES

DES HOPITAUX DE PARIS

FASCICULE 12

PRIX : CINQUANTE CENTIMES

I.	ANATOMIE. . .	**Artères du pied.**
II.	— . . .	**Vertèbres dorsales.**
III.	— . . .	**Veine cave inférieure.**
I.	PATHOLOGIE . .	**Signes des fractures en général.**
II.	— . .	**Symptômes et diagnostic de la variole.**

PARIS
A. MALOINE, EDITEUR
23-25, RUE DE L'ÉCOLE-DE-MÉDECINE, 23-25

1899

SOUSCRIPTION

Pour recevoir régulièrement les fascicules du Recueil des **Questions d'Externat**, on peut souscrire aux conditions suivantes :

	Paris	Départements
Pour 20 fascicules	10 fr. »»	12 fr. »»
— 40 —	18 fr. »»	22 fr. »»

ARTÈRES DU PIED

Division.

Les artères du pied sont les unes dorsales, les autres plantaires.

Les artères dorsales sont la pédieuse et ses branches.

Les artères plantaires sont les deux artères plantaire interne et plantaire externe.

Description.

Face dorsale.

ARTÈRE PÉDIEUSE.

Origine.

Bord inférieur du ligament antérieur annulaire du tarse, où elle continue l'artère tibiale antérieure sans changement de calibre.

Trajet.

Sur la face dorsale du pied, en se dirigeant en avant, en bas et en dedans.

Terminaison.

Extrémité postérieure du premier espace interosseux où elle plonge pour gagner la face plantaire et se continuer avec la terminaison de l'artère plantaire externe.

Rapports.

Au-dessus.

— Peau, tissu cellulaire sous-cutané.
— Origine de la veine saphène interne.
— Branches terminales du nerf musculocutané.

— Aponévrose dorsale superficielle.
— Aponévrose et chef interne du pédieux.

Au-dessous.

— Os du tarse :
— Tête de l'astragale, scaphoïde.
— Deuxième cunéiforme.
— Ligaments qui les unissent.

En dedans.

Tendon de l'extenseur propre du gros orteil.

Branches collatérales.

α) *Artère dorsale du tarse.*

Origine.

— Partie externe de l'artère pédieuse, au-dessus du scaphoïde.

Trajet.

En avant et en dehors, en cheminant sous le pédieux.

Terminaison.

— Au niveau du bord externe du pied par anastomose avec l'artère dorsale du métatarse, ou avec une branche de l'artère plantaire externe.

Rameaux collatéraux.

Se distribuant à :
— Os sous-jacents.
— Muscle pédieux.
— Tendons des extenseurs.
— Téguments.

Anastomoses.

Avec :
— Artère péronière antérieure.
— Artère malléolaire externe.
— Artère dorsale du métatarse.
— Artère plantaire externe.

β) *Artère dorsale du métatarse.*

Origine.

Au niveau de l'articulation métatarso-cunéenne.

Trajet.

En avant et en dehors, au-dessus de l'extrémité postérieure des métatarsiens, au-devant du pédieux.

Terminaison.

Au niveau de l'extrémité postérieure du cinquième métatarsien, par anastomose avec une branche de l'artère dorsale du tarse avec laquelle elle forme *l'arcade dorsale du tarse.*

Rameaux collatéraux.

En arrière.

Aux os du tarse.
Aux articulations.
Au pédieux.

En avant.

Artères interosseuses dorsales des deuxième, troisième, quatrième espace qui cheminent à la face dorsale de l'espace, arrivent jusqu'à l'extrémité antérieure de l'espace un peu en avant de l'articulation métatarso-phalangienne. A ce niveau, l'artère interosseuse se divise en deux branches qui sont les *collatérales dorsales interne et externe* des orteils correspondants. L'artère interosseuse s'anastomose à la partie postérieure de l'espace avec l'artère plantaire externe par une branche : *artère perforante postérieure,* et à la partie antérieure de l'espace avec l'artère interrosseuse plantaire par

une branche : *artère perforante antérieure.*

γ) *Artère interosseuse dorsale du premier espace.*

Origine.

— Partie terminale de l'artère pédieuse, au point où elle s'enfonce dans la partie postérieure de l'espace interosseux.

Trajet.

D'arrière en avant sur la face dorsale du premier interosseux.

Terminaison.

Au niveau de l'articulation métatarso-phalangienne par sa division en :

1. *Tronc commun des collatérales dorsales du gros orteil.*

2. *Collatérale dorsale interne du second orteil.*

3. Une branche que l'on peut considérer comme la continuation du tronc même de l'interosseuse, qui se dirige vers la plante en perforant la partie antérieure de l'espace interosseux constituant ainsi l'*artère perforante antérieure du premier espace*; puis se divise en deux branches :

a) *Tronc commun des collatérales plantaires du gros orteil.*

b) *Collatérale plantaire du second orteil.*

Et reçoit au niveau de cette dernière bifurcation l'artère interosseuse plantaire du premier espace.

Face plantaire.

ARTÈRE PLANTAIRE INTERNE.

Origine.

Dans la gouttière calcanéenne par bifurcation

de l'*artère tibiale postérieure*, dont la seconde branche est l'artère plantaire externe.

Trajet.

D'arrière en avant, entre l'abducteur du gros orteil et le tendon fléchisseur propre.

Terminaison.

Variable.

a) Par anastomose avec le tronc commun des collatérales du premier orteil, avec l'artère première interosseuse plantaire, avec l'artère collatérale interne du second orteil.

b) Peut fournir l'artère collatérale interne du gros orteil.

Branches collatérales.

— Artères de l'abducteur du gros orteil.
— Artères du court fléchisseur.
— Artères des téguments du bord interne du pied.
— Artères des articulations tarsiennes internes.
— Une artère émergeant au-dessus du muscle abducteur du gros orteil et suivant son bord interne.

ARTÈRE PLANTAIRE EXTERNE.

Origine.

Bifurcation de l'artère tibiale postérieure dans la gouttière calcanéenne.

Trajet.

1. D'abord en avant et en dehors vers l'extrémité postérieure du cinquième métatarsien.

2. Transversalement en dedans, au-dessous de l'extrémité postérieure des métatarsiens. Dans son ensemble, courbe à concavité regardant en dedans et en arrière.

La première portion forme de plus une courbe à concavité supérieure, et la deuxième portion transversale avec courbe à concavité inférieure.

Terminaison.

Au niveau de la partie postérieure du premier espace interosseux.

Rapports.

— *Dans la portion oblique.*

1. *Dans la loge externe de la plante.*

En bas.

Muscle abducteur du gros orteil.

En haut.

Chef interne de l'accessoire du long fléchisseur.

2. *Dans la loge moyenne.*

En bas.

— Muscle court fléchisseur plantaire.

— Fibres obliques externes de l'aponévrose plantaire moyenne.

En haut.

Chair carrée.

— *Dans la portion transversale elle est très profonde.*

En haut.

Origine des muscles interosseux plantaires à l'extrémité postérieure des métatarsiens.

En bas.

Muscle adducteur oblique.

— Dans tout son trajet l'artère est accompagnée de deux veines plantaires externes et du nerf plantaire externe qui est à son côté interne. Quand l'artère devient profonde, c'est le rameau profond qui l'accompagne.

Branches collatérales.

Dans la portion oblique.

α) *Rameaux inférieurs.*

— Muscle abducteur du gros orteil.
— Muscle court fléchisseur commun.
— Muscle abducteur du petit orteil.
— Téguments.

β) *Rameaux supérieurs.*

— Muscle accessoire du long fléchisseur.
— Os et articulations du tarse.

Dans la portion transversale.

γ) *Branches supérieures.*

Artères perforantes postérieures.

Nombre 3.

Trajet.

— A travers l'extrémité postérieure des trois espaces interosseux les plus externes.

Terminaison.

Se jettent dans les artères interosseuses dorsales et quelquefois les fournissent.

δ) *Branches inférieures.*

Muscle adducteur oblique.

ε) *Branches postérieures.*

Articulations tarso-métatarsiennes et gaîne fibreuse du long péronier latéral.

ζ) *Branches antérieures.*

1. *Artère collatérale plantaire externe du petit orteil.*

Origine.

A la jonction des deux portions de l'artère plantaire externe.

Trajet.

En avant. — Le long du bord interne de l'abducteur

du cinquième, puis au côté externe de l'orteil.

2. *Artères interosseuses plantaires.*

a) *Interosseuses des deuxième, troisième et quatrième espaces.*

Origine.

Portion transversale de l'artère plantaire externe.

Trajet.

En avant directement.

Rapports.

En haut. — Muscle interosseux.

— Ligament transverse intermétatarsien.

En bas. — Tendons fléchisseurs.

— Muscles lombricaux.

— Troncs des nerfs collatéraux des orteils.

Terminaison.

Au niveau des articulations métatarso-phalangiennes par bifurcation en *deux collatérales plantaires des orteils*:

Deuxième interosseuse. { Collatérale plantaire externe du second orteil. Collatérale plantaire interne du troisième orteil.

Troisième interosseuse. { Collatérale plantaire externe du troisième orteil. Collatérale plantaire interne du quatrième orteil.

Quatrième interosseuse. { Collatérale plantaire externe du quatrième orteil.
Collatérale plantaire interne du cinquième orteil.

Tout près de leur bifurcation les interosseuses reçoivent les *artères perforantes antérieures.*

b) *Artère interosseuse plantaire du premier espace.*

Origine.

Terminaison de la plantaire externe.

Trajet.

Directement en avant.

Terminaison.

Sous la face inférieure du premier métatarsien par division en deux branches.

— L'une emerge entre les deux chefs du court fléchisseur du premier orteil et se jette dans la collatérale plantaire interne de cet orteil.

— L'autre, branche externe, se jette dans la partie terminale de la première interosseuse dorsale au niveau de sa bifurcation.

VERTÈBRES DORSALES

Définition.

On désigne sous le nom de vertèbres dorsales, les vertèbres constituant la région dorsale de la colonne vertébrale. Les vertèbres sont au nombre de douze, se rapprochant les unes des autres par des caractères communs qui donnent aux vertèbres de cette région un aspect particulier qui les différencient nettement des vertèbres cervicales ou lombaires.

Description.

Il faut prendre comme type, pour la description, une des vertèbres occupant le milieu de la région dorsale. Celle-ci en effet présente l'ensemble parfait de tous les caractères propres aux vertèbres dorsales. Celles des extrémités supérieure ou inférieure présentent, surajoutées au type général des vertèbres dorsales, quelques modifications qui les font ressembler, par certains points, aux vertèbres des régions voisines, cervicale ou lombaire.

La vertèbre dorsale est construite sur le type général de toute vertèbre. Elle présente, en avant, une masse, le corps vertébral, en arrière, un arc postérieur formé par les lames vertébrales qui convergent l'une vers l'autre et qui, à leur point d'union, donne naissance à une longue apophyse se dirigeant en arrière : l'apophyse épineuse.

L'arc postérieur est uni au corps vertébral par les pédicules. A l'union des lames et des pédicules se détachent :

Se dirigeant transversalement en dehors : les apophyses transverses.

Se dirigeant verticalement en haut : les apophyses articulaires supérieures.

Se dirigeant verticalement en bas : les apophyses articulaires inférieures.

A. Corps vertébral.

Forme.

Triangulaire à angles arrondis.

Présente :

— Une face supérieure.
— Une face inférieure.
— Une surface circonférentielle.
— Trois angles.

Face supérieure.

Rugueuse dans la partie centrale.

Plus lisse à la périphérie.

S'articule avec la vertèbre sus-jacente grâce au disque intervertébral.

Face inférieure.

Identique à la face supérieure.

Surface circonférentielle.

Excavée en gouttière transversale logeant l'artère intercostale et les veines intercostales.

La gouttière transversale est d'autant plus haute que l'on a affaire à une vertèbre plus inférieure.

— Sur les portes latérales deux petites facettes. L'une près du bord supérieur, l'autre près du bord inférieur. Chacune d'elles est demi-circulaire. La facette supérieure regarde en haut et en dehors. Elle forme avec la facette inférieure de la vertèbre sus-jacente un angle dièdre dont le sommet correspond au disque intervertébral. Dans cet angle vient s'articuler la surface articulaire de la tête de la côte. Cette facette est concave dans le sens antéro-postérieur, convexe ou plane dans le sens vertical. Elle se prolonge un peu sur la face externe du pédicule et la face supérieure du corps vertébral. Elle est limitée par un bourrelet osseux très saillant surtout en bas et en avant.

La facette inférieure regarde en dehors et en bas. Elle forme avec la facette supérieure de la côte sous-jacente un angle dièdre identique au précédent et ayant le même rôle. Elle est supportée par un tubercule très saillant : le tubercule latéral. Elle est plane ou légèrement convexe et se continue souvent avec la face inférieure du corps.

Dans sa partie postérieure, la surface circonférentielle est aplatie et forme la paroi antérieure du canal vertébral. Elle est creusée de trous vasculaires.

Angles.

L'angle antérieur n'existe pas à proprement parler, car il est très arrondi. C'est par lui que se continuent les parties droites et gauches de la surface circonférentielle.

Les angles postérieurs donnent insertion aux pédicules.

B. Pédicules.

Forme.

Aplatis dans le sens transversal.

Bord supérieur.

Concave en haut, formant le plancher du canal de conjugaison sus-jacent où passent les racines rachidiennes et les vaisseaux allant ou revenant de la moelle.

Bord inférieur.

Plus fortemement excavé que le bord supérieur, forme le toit du canal de conjugaison sous-jacent.

Face interne.

Contribue à former la paroi latérale du canal vertébral.

Face externe.

Est en rapport avec la face externe du col de la côte.

Extrémité antérieure.

Se soude à l'angle postérieur du corps.

Extrémité postérieure.

Se continue avec la lame vertébrale correspondante.

C. Lames.

Forme.

Epaisses, quadrilatères. Convergent en arrière et en bas, pour former l'apophyse épineuse.

Face antérieure.

Forme la paroi postérieure du canal vertébral. Lisse en haut, rugueuse dans sa partie inférieure où elle donne insertion aux ligaments jaunes.

Face postérieure.

Forme le fond des gouttières vertébrales où sont logés les muscles long dorsal et sacro-lombaire.

Bord supérieur.

Obliquement descendants, se réunissent en forme de V prolongé en haut par les bords internes des apophyses articulaires supérieures.

Insertion des ligaments jaunes.

Bord inférieur.

Libre, sans insertion ligamenteuse.

Extrémité antérieure.

Se continue avec le pédicule.

Extrémité postérieure.

S'unit à l'extrémité postérieure de la lame du côté opposé pour donner naissance à l'apophyse épineuse.

D. Apophyse épineuse.

Forme.

Prismatique, triangulaire, dirigée en arrière et très oblique en bas.

Bord supérieur.

Tranchant.

Bord inférieur.

Excavé en gouttière et recouvrant le bord supérieur de la vertèbre sous-jacente dans l'extension de la colonne vertébrale.

Faces.

Rugueuses, d'autant plus étroites que l'on se rapproche du sommet.

Sommet.

Tubercule donnant insertion au ligament surépineux eu aux muscles de la masse commune.

Base.

Correspond à l'union des lames entre elles.

E. Apophyses transverses.

Forme.

Aplatis d'avant en arrière. Dirigées obliquement en dehors et légèrement en arrière.

Face antérieure.

Se continue en dedans avec la face externe des pédicules, est en rapport avec la face postérieure du col des côtes.

Face postérieure.

Rugueuse, tuberculeuse. Insertion des muscles des gouttières vertébrales.

Bord supérieur.

Epais. rugueux. Insertion des muscles intertransversaires.

Bord inférieur.

Moitié externe.

Insertion des muscles intertransversaires.

Moitié interne.

Gouttières ; passage des branches spinales des artères intercostales.

Sommet.

Facette articulaire concave entourée d'un bourrelet rugueux, entrant en contact avec la facette de la tubérosité costale.

Sur les vertèbres supérieures ces surfaces regardent en avant et en dehors ; sur les vertèbres inférieures, en avant et en haut.

Base.

Implantée à l'union des lames et des pédicules.

F. Apophyses articulaires.

1. *Supérieures.*

Situation.

En avant et au-dessus des apophyses transverses, implantées à l'union des pédicules et des lames.

Forme.

Aplatie d'avant en arrière.

Face postérieure.

Surface articulaire regardant en arrière, en dedans et en haut. S'articule avec la surface articulaire de l'apophyse inférieure de la vertèbre sus-jacente.

Face antérieure.

Contribue à former le canal de conjugaison.

2. *Inférieures.*

Ce sont de véritables facettes articulaires, saillantes à la partie externe de la face antérieure des lames. Regardent en avant et légèrement en bas et en dedans.

G. Canal vertébral.

Forme.

Circulaire.

Circonscrit par :

En avant.

— Face postérieure du corps vertébral.

Latéralement.

— Face interne des pédicules.

En arrière.

— Face antérieure des lames.

MODIFICATIONS DES VERTÈBRES EXTRÊMES DE LA RÉGION DORSALE.

A l'extrémité supérieure.

Vertèbres se rapprochant des vertèbres cervicales.

Première vertèbre dorsale.

Corps allongé dans le sens transversal.

Face supérieure.

— Apophyses semi-lunaires.

Surface circonférentielle.

— Une surface articulaire complète pour la tête de la première côte.

A l'extrémité inférieure.

Vertèbres se rapprochant des vertèbres lombaires.

Dixième vertèbre dorsale.

Une seule facette costale ; la facette inférieure manque. Apophyse épineuse dirigée moins obliquement en bas et en arrière.

Onzième vertèbre dorsale.

Corps.

Une seule facette costale pour la onzième côte.

Cette facette envahit la face externe du pédicule.

Apophyse épineuse.

Presque horizontale.

Apophyses transverses.

Courtes et hérissées de tubercules.

Apophyses articulaires inférieures.

Commencent à tourner en dehors leur face cartilagineuse.

Douzième vertèbre dorsale.

Corps.

Facette articulaire pour la douzième côte. Située en partie sur la face externe du pédicule.

Apophyses transverses.

Courtes, tuberculeuses. Pas de facette articulaire costale.

Apophyses articulaires inférieures.

Convexes transversalement, regardent en dehors et en avant comme celles des vertèbres lombaires.

VEINE CAVE INFÉRIEURE

Définition.

Gros tronc veineux correspondant à la partie sous-diaphragmatique de l'aorte, ramenant au cœur le sang des membres inférieurs, des parois et des viscères de la cavité abdominale.

Origine.

Réunion des deux veines iliaques primitives au niveau du disque qui unit la 4e à la 5e vertèbre lombaire sur le flanc droit de la colonne vertébrale.

Terminaison.

Oreillette droite (partie postérieure et inférieure), au niveau de la 9e vertèbre dorsale. Cette partie de l'oreillette représente le vertige du sinus reunien veineux de His existant chez l'embryon.

Valvule d'Eustachi.

Dimensions.

Longueur en moyenne 22 centimètres.
Calibre de 20 à 22 millimètres.
Deux accroissements subits de calibre.

a) Au niveau des veines rénales.

b) Au niveau des veines sus-hépatiques.

Un léger rétrécissement dans l'anneau du diaphragme.

Trajet.

1. Vertical, légèrement oblique en haut et à droite.

2. Franchement oblique en haut et à droite au niveau de la 1re vertèbre lombaire, pour gagner le hile du foie.

3. De droite à gauche, et d'arrière en avant dans la portion thoracique.

Rapports.

Portion abdominale.

En avant.

— Péritoine.
Bord adhérent du mésentère.
— 3e portion du duodénum.
— Pancréas (tête).
— Tronc de la veine porte.
— Bord postérieur du foie (gouttière ou canal).

En arrière.

— Colonne vertébrale.
— Muscle psoas iliaque droit.
— Artères lombaires droites.
— Artère rénale droite.
— Pilier droit du diaphragme.

A droite.

— Bord interne du psoas.
— Bord interne du rein droit (Hile).
— Lobe droit du foie.

A gauche.

— Aorte.
Entre veine cave et aorte, ganglions lymphatique, plexus nerveux du grand sympathique.
— Pilier droit du diaphragme.
— Lobule de Spiegel.

Veine cave traverse le diaphragme par un orifice à contour fibreux, situé à l'union de la foliole droite et de la foliole moyenne du centre phrénique. Orifice quadrilatère à angles arrondis.

PORTION THORACIQUE.

Partie inférieure, extra-péricardique.

En avant.

Péricarde.

En arrière.

Poumon droit, plèvre médiastine droite.

Entre veine cave et poumon, quelques ganglions lymphatiques.

A droite.

Tractus fibreux issu du pourtour de l'orifice diaphragmatique.

Ligament phréno-péricardique droit de Teutleben.

Partie supérieure, péricardique.

Péricarde recouvre la veine dans les 3/4 de la circonférence antérieure.

Structure.

Pas de valvule sauf celle d'Eustachi.

Portion abdominale.

Une couche musculaire externe longitudinale.

Une couche musculaire interne circulaire.

Portion thoracique.

Pas de tunique musculaire.

Renforcée par faisceaux fibreux issus du centre phrénique.

Branches collatérales.

A. VEINES PARIÉTALES.

α. Veines lombaires.

Origine.

a) *Branche abdominale.*

b) *Branche dorsale.*

Rameau musculo-cutané ; rameau spinal.

Trajet.

Dans la gouttière transversale des corps vertébraux.

β. *Veines diaphragmatiques inférieures.*

B. Veines viscérales.

α. *Veines rénales.*

Origine.

Hile du rein par 3 à 5 branches.

Trajet.

Horizontal en dedans, au-devant de la deuxième vertèbre lombaire.

En avant de l'artère rénale.

β. *Veines capsulaires moyennes.*

γ. *Veines spermatiques* (Homme).

Origine.

Testicule.

Trajet.

Cordon spermatique.

Canal inguinal (plexus pampiniforme).

Au-devant du psoas, dirigées en dedans et en haut.

Terminaison.

A droite.

Dans veine cave inférieure.

A gauche.

Dans veine rénale.

Veines ovariennes (Femme).

Origine.

Hile de l'ovaire (plexus sous-ovarique).

Trajet.

Partie supérieure du ligament large (plexus pampiniforme).

Au-devant du psoas, comme chez l'homme.

Terminaison.

Comme chez l'homme.

δ. *Veines ombilicales* (chez le fœtus).

Origine.

Placenta.

Trajet.

Cordon ombilical.

Ombilic.

Sillon longitudinal du foie.

Terminaison.

1. Dans la veine cave, par le canal d'Aranzi,
2. Branche gauche de la veine porte.

ε. *Veine porte.*

Origine.

Confluence des veines grande et petite mésaraïques et veine splénique.

Trajet.

En haut et à droite.

Au-devant de la veine cave.

Terminaison.

Ramification dans le foie.

La veine porte est anastomosée avec e système de la veine cave en différents points.

1. Par les veines œsophagiennes :
2. Par les veines rectales.
3. Par les veinules sous-péritonéales ou système de Retzius.
4. Autour de l'ombilic par les veines portes accessoires de Sappey.

ζ. *Veines sus-hépatiques.*

Origine.

Substance hépatique.

Vénule centrale des lobules.

Trajet.

A travers le foie, vers le milieu de son bord postérieur.

Réunion en deux gros troncs.

Terminaison.

Veine cave, un peu au-dessous de l'orifice diaphragmatique.

Ces veines rapportent au système cave le sang apporté au foie par la veine porte.

Outre les deux gros troncs, ou grandes veines sus-hépatiques, il existe de *petites veines sus-hépatiques*, au nombre d'une vingtaine irrégulièrement disséminées tout le long de la gouttière.

Au-dessus de l'abouchement des veines sus-hépatiques, la veine cave est le siège d'une dilatation ou ampoule. C'est là le point le plus chaud de l'économie.

Physiologie.

Le sang circule dans la veine cave, grâce à la vis à tergo, la pression des organes intra-abdominaux, et l'aspiration thoracique pendant l'inspiration.

Elle ramène, vers le cœur, le sang venu des membres inférieurs et de la cavité abdominale.

Embryologie.

La veine cave inférieure se développe :

— Pour une moitié supérieure par un bourgeon né du sinus reunien de His, auprès du cœur, et se dirigeant vers la veine cardinale droite avec laquelle il vient se continuer.

— Pour sa moitié inférieure, par la partie inférieure de cette veine cardinale droite, dans laquelle viennent à un moment se jeter les veines iliaques primitives.

SIGNES DES FRACTURES

On nomme fracture, toute solution de continuité des os produite brusquement et avec violence.

Les fractures présentent des variétés nombreuses ; il faut prendre comme type de description la fracture la plus fréquente, la fracture fermée, et, en particulier, celle de la diaphyse d'un os long. Dans un 2e chapitre on passera en revue les diverses variétés et les modifications de symptômes qu'elles amènent.

I. Signes des fractures fermées (fractures simples).

En présence d'un blessé qu'on suppose atteint de fracture on doit rechercher 3 ordres de signes :

1. Signes commémoratifs.

a) Histoire du traumatisme raconté par le malade ou les assistants. Important parfois, c'est ainsi que la chute sur la paume de la main, la torsion brusque du pied feront aussitôt penser à la possibilité d'une fracture de l'extrémité inférieure du radius, ou, dans le second cas, d'une fracture des malléoles.

Dans d'autres cas, pas de traumatisme, mais souvenir d'un mouvement brusque, d'une violente contraction musculaire.

b) Craquement perçu par le malade ou les assistants (manque fréquemment).

2. Signes fonctionnels.

a) *Douleur*.

Variable, mais en général perçue en premier lieu (manque parfois chez les alcooliques, mais en

général est plutôt exagérée chez d'autres, chez les nerveux).

Spontanée, mais surtout provoquée par les mouvements et la palpation.

Elle n'est un bon signe que lorsqu'elle est intense et très limitée à un point du squelette (trait de fracture).

b) *Impuissance du membre.*

Variable également. Se rencontre fréquemment mais :

1. Elle peut manquer (fractures incomplètes ; sous-périostées, fractures avec enfoncement et engrènement des fragments : fractures isolées du péroné ou du cubitus).

2. Elle peut exister dans les contusions simples, les luxations.

Chez l'enfant, elle a plus de valeur.

3. Signes physiques.

Les deux ordres de signes précités ne donnent donc que des présomptions. Ils autorisent à penser à une fracture ; il faut maintenant la rechercher et en déceler les signes physiques, signes de certitude.

La région traumatisée est largement mise à nu ; il sera excellent de faire également mettre à nu la région symétrique saine, dont l'inspection et la mensuration donneront d'utiles renseignements.

A. Inspection.

On constate :

a) *Déformation de la région.*

Tout d'abord, par changement de rapports de longueur des os, et perte de leurs fonctions.

Citer certaines déformations presque pathognomoniques : Poignet en dos de fourchette dans la fracture inférieure du radius ; coup de hache à la partie externe de la jambe, dans les fractures de Dupuytren, etc.

Cette déformation augmentera, ou parfois ne se

produira que secondairement, par phénomènes inflammatoires. Ce gonflement œdémateux secondaire sera gênant pour certains diagnostics tardifs, et pour l'application d'appareils.

b) *Ecchymoses.*

Les unes primitives, sans valeur, les autres survenant 24 à 48 heures après, marchant de la profondeur à la superficie (ecchymoses dans les fractures de jambe ; ecchymose sous-conjonctivale et sous-palpébrale dans les fractures du crâne).

c) *Phlyctènes.*

Dans les fractures du tibia surtout, on recherchera en même temps s'il n'existe pas certaines attitudes vicieuses (rotation en dehors prononcée dans les fractures du col du fémur ; torsion et subluxation en arrière du pied dans les fractures bimalléolaires, etc.).

Enfin, on pratiquera, dans certains cas, la mensuration du membre blessé et du membre sain.

B. Palpation.

La palpation complètera et vérifiera tout d'abord certains renseignements donnés par l'inspection. C'est ainsi que la palpation des os, lorsqu'ils ne seront point enfouis sous d'épaisses masses charnues, permettra de vérifier la déformation ; de constater une coudure brusque anormale, parfois une solution de continuité (large : rotule ; ou étroite, rainure perçue par l'ongle : péroné). Dans quelques cas, la pénétration d'un des fragments par l'autre.

Mais d'une manière générale, elle servira surtout à constater l'existence de 3 signes d'une importance extrême :

— Localisation exacte de la douleur.
— Mobilité anormale.
— Crépitation.

Ce sont ces trois signes, qui, avec la recherche de la déformation, dominent la symptomatologie des fractures.

1. *Localisation exacte de la douleur.*

Point maxima au trait de fracture (facile par conséquent à rechercher dans certaines fractures classiques, péroné, radius, etc.).

Dans quelques cas, la rechercher, en exerçant à distance une pression qui se transmettra au point fracturé (percussion du talon dans les fractures du col du fémur.

2. *Mobilité anormale.*

Obtenue en fixant les deux fragments du membre et en leur imprimant des mouvements en sens inverse.

Facile par conséquent à obtenir, sauf au voisinage des articulations, et pathognomonique. Malheureusement, elle manque dans les fractures avec engrènement, ou sous-périostées dans les fractures des os courts ou plats.

3. *Crépitation.*

Bruit, ou plutôt craquement perçu plus par le toucher que par l'oreille, et que produisent les surfaces osseuses en frottant l'une contre l'autre.

S'obtient de la même manière que la mobilité anormale, mais l'un des fragments est maintenu immobile.

Elle peut manquer, et, d'autre part, il ne faudra pas la confondre avec la crépitation sanguine ou emphysémateuse.

Sa recherche, de même que celle de la mobilité anormale, devra se faire avec la plus grande douceur, et on ne devra jamais la rechercher avec insistance. Toutes les fois que le diagnostic sera aisé, on devra même éviter de la chercher.

D'une manière générale, il résulte de l'exposé de ces signes que, le plus souvent, le diagnostic d'une fracture est facile. Dans quelques cas cependant, il est impossible, et même l'examen sous le chloroforme ne suffira pas. Nous

possédons depuis peu un excellent procédé diagnostique dans l'examen radiographique de la région blessée, qui permettra, soit sur l'écran, soit sur le cliché, de montrer s'il y a ou non solution de continuité de l'os.

2. Signes propres à certaines variétés de fractures.

(N'indiquer que certaines variétés d'ordre général, et ne citer aucune variété d'après le siège).

A. Variétés de fractures fermées.

1. *Fractures articulaires fermées.*

Ce diagnostic très difficile, nécessitant le plus souvent du chloroforme, et actuellement la radiographie.

La mobilité anormale et la crépitation ont peu de valeur. La déformation est produite par l'hémarthrose le plus souvent.

Impotence fonctionnelle variable.

2. *Décollement traumatique des épiphyses.*

Surtout chez l'adolescent ; ressemblant comme signes aux fractures ordinaires ; crépitation moins nette, plus sourde.

B. Fractures exposées (fractures compliquées).

Celles dont le foyer communique avec l'extérieur par une plaie des téguments.

Signes des fractures fermées en général ; souvent même les fragments sont à nu et font saillie à l'extérieur ; écoulement sanguin, noirâtre, abondant.

Elles diffèrent des fractures fermées, surtout par leur évolution, la fréquence et la gravité de l'infection de la plaie.

Les fractures par armes à feu en constituent une variété ; il faudra, en plus de la recherche des signes classiques de fracture, examiner avec attention l'orifice de sortie de la balle (blessures par armes à feu de guerre. Delorme). S'il y a fracture, il y aura une déchirure énorme, déchiquetée, avec des esquilles.

SYMPTOMES ET DIAGNOSTIC DE LA VARIOLE

On range la variole parmi les fièvres éruptives. C'est une maladie aiguë, fébrile, infectieuse, épidémique, contagieuse, inoculable.

Elle est caractérisée principalement par une éruption vésiculo-pustuleuse de la peau et de certaines muqueuses, éruption laissant des cicatrices indélébiles caractéristiques.

Fréquente autrefois, depuis la généralisation de la vaccination, la variole tend à disparaître. En France, actuellement, on n'en constate guère que des cas isolés.

Symptômes.

Formes nombreuses. Décrire complètement la forme la plus fréquente, variole discrète.

A. Type clinique ordinaire. Variole discrète.

La période d'incubation varie entre 8 et 15 jours, caractérisée parfois par un léger malaise général.

On divise l'évolution de la maladie en quatre périodes.

1. Invasion.
2. Eruption.
3. Suppuration.
4. Dessiccation et desquamation.

1. Invasion.

A début brusque par frissons, élévation thermique, rachialgie, vomissements.

a) *Fièvre.*

Débute par frisson violent, unique, avec claquement des dents.

La température monte à 40° et s'y maintiendra jusqu'à l'éruption ; pouls rapide, suit la température.

b) *Rachialgie.*

Signe de valeur ; apparaît après le frisson et dure 1 à 2 jours.

Violentes douleurs lombaires, spontanées, exagérées par la pression épineuse, irradiées dans les membres inférieurs et dans l'abdomen, et dues probablement à de la congestion méningo-médullaire.

c) *Vomissements.*

Alimentaires, bilieux, pénibles.

d) *Et accessoirement ; signes variables du reste.*

Troubles digestifs (langue saburrale, sèche ; anorexie, constipation).

Dyspnée.

Catarrhe des muqueuses nasale, pharyngée, laryngée.

Céphalalgie, névralgies, convulsions, délire (surtout chez alcooliques), insomnie.

Hémorrhagies diverses (surtout épistaxis et métrorrhagies).

Enfin, mais d'une manière inconstante, variant surtout avec les épidémies ; des éruptions cutanées peuvent apparaître, compliquant souvent le diagnostic ; c'est ce que l'on a décrit sous le nom de rash.

Rash.

Les rash peuvent revêtir diverses formes ; ils apparaisent en général le 2e ou 3e jour de l'invasion, ils sont en général localisés et présentent ce caractère spécial, que l'exanthème variolique se montrera rarement aux endroits où il y aura eu du rash.

a) Rash scarlatiniforme, pointillé rouge en placards, siégeant surtout sur l'abdomen, les membres inférieurs, et de préférence aux plis de flexion.

b) Rash morbilliforme, surtout aux thorax et bras.

c) Et plus rarement des rash ortiés, érysipélateux, hémorrhagiques.

2. Éruption.

La période d'invasion dure 3 jours, souvent plus ; la 2e période commence alors, et durera environ 5 jours.

a) *Exanthème.*

Eruption apparaissant d'abord à la face (front) gagnant le cou, puis 24 heures après, le tronc, et 48 heures, les membres.

1er jour : macules arrondies, rouges, disparaissant sous la pression, isolées par intervalles de peau saine.

2e jour : les macules deviennent saillantes, se transforment en papules arrondies, légèrement acuminées et entourées d'une auréole.

3e ou 4e jour : formation d'une vésicule sur la saillie papuleuse.

4e ou 5e jour : la vésicule s'aggrandit, s'élargit, s'ombilique à son centre, ou reste plate.

5e ou 6e jour : le liquide des vésicules devient louche, la suppuration va commencer, s'accompagnant de gonflement œdémateux, et rendant parfois le malade méconnaissable.

b) *Enanthème.*

Apparaît simultanément sur les muqueuses.

Constitué par des saillies papuleuses donnant vite naissance à des ulcérations. Siégeant principalement sur la muqueuse de la bouche et du pharynx (salivation, dysphagie), plus rarement dans le larynx, les voies respiratoires (dysphonie, dyspnée), la conjonctive, la muqueuse des organes génitaux.

c) *Symptômes généraux.*

S'atténuant dès l'éruption ; la rachialgie dispa-

raît ; la température baisse, mais va remonter à la période de suppuration.

3. Suppuration.

Période grave, à complications fréquentes, durant 3 à 4 jours, caractérisée par :

a) *Phénomènes généraux.*

Fièvre intense, 40°, troubles digestifs, adynamie.

b) *Phénomènes locaux.*

Le liquide des vésicules est franchement purulent ; un cercle inflammatoire les entoure. Des pustules voisines peuvent se réunir, formant des nappes purulentes. Puis la résorption commence, la vésicule s'affaisse (ombilication secondaire), souvent ulcérations, avec croûtes épaisses, à odeur fétide.

4. Dessication et desquamation. Cicatrisation.

a) *Phénomènes généraux.*

Disparaissent peu à peu.

b) *Phénomènes locaux.*

La dessication évolue comme l'éruption et la suppuration ; elle commence à la face.

Croûtes jaunes, puis noirâtres, tombant en entraînant l'épiderme, laissant des taches rouges, puis brunes, qui, après plusieurs mois, deviendront blanchâtres. Ces taches blanchâtres, déprimées (ponctuées ou cupuliformes) sont indélébiles et pathognomoniques.

La cicatrisation est complète en général au 30e jour de la maladie.

Voici l'évolution et les symptômes de la variole discrète. Des complications peuvent venir l'aggraver ; plus fréquentes dans les formes graves, elles se rencontrent cependant dans toutes les formes.

N'en citer que les plus fréquentes :

— Laryngites œdémateuses, périchondrite.

— Broncho-pneumonies.
— Péricardite, et surtout myocardite.
— Phlegmons rétro-pharyngiens, parotidites.
— Albuminurie.
— Et surtout les complications du côté du système nerveux (délire, paraplégie, méningites).
— Arthropathies, périostites, abcès sous-cutanés, gangrènes.

Toutes complications aggravant le pronostic.

B. Formes diverses de la variole.

1. Variétés de variole discrète.

Lorsque l'éruption est suffisamment abondante pour que les vésicules de la face ne soient pas séparées par des intervalles sains, ayant au moins le diamètre des vésicules, on a :

La variole en corymbes.
La variole cohérente.

et inversement il existe :

La variole atténuée.

2. Variole confluente.

Représente une forme grave, caractérisée par l'abondance extrême de l'éruption et la gravité des phénomènes généraux.

— Invasion brusque avec hyperthermie, état typhoïde.

— Eruption confluente formant des plaques et de vastes ampoules (en ampoules de vésicatoire).

Œnanthème intense ; toutes les muqueuses envahies, œdématiées, d'où troubles mécaniques terribles (dyspnée, asphyxie).

— Suppuration avec tuméfaction intense ; aspect hideux.

— Mort fréquente par complications pulmonaires ou laryngées, sinon à la période de dessication par albuminurie, pyohémie, endocardite.

3. Variole hémorrhagique.

Forme également grave (variole noire), d'autant plus grave que les hémorrhagies sont plus précoces.

a) *Variole hémorrhagique primitive (d'emblée).*

Presque toujours mortelle ; elle a pour caractère d'avoir une éruption avortée qui n'arrive jamais à la suppuration.

Tantôt foudroyante en 48 heures.

Tantôt avec rash lie-de-vin, généralisé, bosses sanguines sous-cutanées, hémorrhagies buccales, hématurie, métrorrhagie.

Ecchymoses sous-cutanées et sous-muqueuses.

Mort dans le coma, ou par syncope.

b) *Variole hémorrhagique tardive ou secondaire.*

Au moment de l'éruption ou de la suppuration.

4. Varioles modifiées.

a) *Varioloïde.*

Forme très légère de la variole, caractérisée surtout par la durée courte, l'atténuation des principaux symptômes, en particulier de l'exanthème et de la fièvre de suppuration.

b) *Variole fruste.*

Sans éruption.

c) *Variole inoculée.*

Employée autrefois comme moyen préventif, elle évolue discrètement comme la varioloïde.

d) *Variole chez la femme enceinte.*

Avortement le plus souvent.

e) *Variole fœtale.*

Le fœtus peut naître vivant, portant une éruption variolique.

Diagnostic.

Facile seulement en temps d'épidémie. Sinon on doit, pour se prononcer, attendre l'éruption.

Le début, en effet, peut aussi bien faire penser à de la grippe, méningite, scarlatine, fièvre typhoïde. La rachialgie est un bon signe, mais se rencontre aussi dans la grippe.

a) Le rash peut être confondu avec l'exanthème de la rougeole ou de la scarlatine, ou avec un autre érythème infectieux.

b) L'exanthème pourra être confondu aussi avec l'urticaire, certaines éruptions vaccinales, l'acné varioliforme, les syphilides varioliformes.

LE RECUEIL

DES

QUESTIONS D'EXTERNAT

PAR

UN GROUPE D'INTERNES

DES HÔPITAUX DE PARIS

Formera 40 fascicules in-8°, comprenant chacun cinq questions (Anatomie et ıologie.)

Il paraîtra un fascicule par semaine.

Tous les fascicules seront vendus séparément : **cinquante centimes.**

SOMMAIRE DES SEIZE PREMIERS FASCICULES

---

cule I. — ANATOMIE : **I. Artère sous-vière. — II. Muscles pectoraux.** THOLOGIE : **I. Fractures de côtes et mplications. — II. Signes du mal Pott. — III. Anesthésie chloroforque et ses accidents.**

cule II.— ANATOMIE : **I. Diaphragme. I. Espace intercostal. — III. Muscle bas-iliaque.** PATHOLOGIE : **I. Ascite, racentèse de l'abdomen. — II. Intions hypodermiques.**

cule III.— ANATOMIE : **I. Os iliaque. I. Muscles de la paroi antéro-laté. e de l'abdomen.** PATHOLOGIE : **I nptômes et diagnostic des périites aiguës. — II. Symptômes, gnostic et complications de la geole. — III. Appareils plâtrés.**

cule IV. — ANATOMIE : **I. Extrémité nérieure du fémur. — II. Canal innal. — III. Muscles pelvi-trointérieurs.** PATHOLOGIE : **I. Symptôes et diagnostic de la coxalgie. — Examen clinique des urines.**

Fascicule V.— ANATOMIE : **I. Ligaments de l'articulation coxo-fémorale. — II. Muscles fessiers.** PATHOLOGIE : **I. Etiologie, symptômes et diagnostic de la phlegmatia alba dolens. — II. Furoncle. — III. Anesthésie locale.**

Fascicule VI. — ANATOMIE : **I. Muscles adducteurs de la cuisse et leurs nerfs. II. Triangle de Scarpa.— III. Articulation du genou.** PATHOLOGIE : **I. Fractures de l'extrémité supérieure du fémur. — II. Epistaxis et traitement.**

Fascicule VII. — ANATOMIE : **I. Muscles de la patte d'oie. — II. Artère fémorale et ses branches.** PATHOLOGIE : **I. Fractures de la rotule. — II. Varices du membre inférieur et leurs complications. — III. Pansements antiseptiques.**

Fascicule VIII. — ANATOMIE : **I. Muscle quadriceps fémoral. — II. Veines superficielles du membre inférieur. — III. Nerf sciatique.** PATHOLOGIE : **I. Symptômes et diagnostic de la tumeur blanche du genou.— II. Signes de la syphilis.**

Fascicule IX. — ANATOMIE : **I. Artère poplitée. — II. Muscles péroniers latéraux.** PATHOLOGIE : **I. Entorse. — II. Brûlures. — III. Ponction exploratrice.**

Fascicule X. — ANATOMIE : **I. Articulation tibio-tarsienne. — II. Artères de la jambe. — III. Muscle triceps sural.** PATHOLOGIE : **I. Fractures du péroné. II. Hémorrhagies artérielles.**

Fascicule XI. — ANATOMIE : **I. Muscles de la région antérieure de la jambe. — II. Calcanéum et astragale.** PATHOLOGIE : **I. Sciatique. — II. Symptômes, diagnostic et complications du rhumatisme articulaire aigu, franc. — III. Examen des crachats.**

Fascicule XII. — ANATOMIE : **I. Artères du pied. — II. Vertèbres dorsales. — III. Veine cave inférieure.** PATHOLOGIE : **I. Signes des fractures en général. — II. Symptômes et diagnostic de la variole.**

Fascicule XIII. — ANATOMIE : **I. Os occipital. — II. Veines jugulaires.** PATHOLOGIE : **I. Symptômes et diagnostic de la méningite tuberculeuse. — II. Signes, diagnostic et complications des oreillons. — III. Saignée.**

Fascicule XIV. — ANATOMIE : **I. Os frontal. — II. Muscle sterno-cléido-mastoïdien. — III. Carotide externe.** PATHOLOGIE : **I. Symptômes et diagnostic de l'érysipèle de la face. — II. Stomatite mercurielle.**

Fascicule XV. — ANATOMIE : **I. Trou de la base du crâne. — II. Articulation temporo-maxillaire.** PATHOLOGIE : **I. Symptômes des fractures du crâne. — II. Signes et diagnostic du cancer de la langue. — III. Fracture du maxillaire inférieur.**

Fascicule XVI. — ANATOMIE : **I. Fosses nasales. — II. Muscles masticateurs. — III. Glande parotide.** ANATOMIE : **I. Symptômes et diagnostic de l'angine diphthérique. — II. Trachéotomie.**

SAINT AMAND, CHER. — IMPRIMERIE SCIENTIFIQUE ET LITTÉRAIRE, BUSSIÈRE FRÈRES.

RECUEIL

DES

UESTIONS D'EXTERNAT

PAR

UN GROUPE D'INTERNES

DES HOPITAUX DE PARIS

FASCICULE 13

PRIX : CINQUANTE CENTIMES

I.	Anatomie. . .	**Os occipital.**
II.	— . . .	**Veines jugulaires.**
III.	— . . .	**Symptômes et diagnostic de la méningite tuberculeuse.**
I.	Pathologie . .	**Symptômes et diagnostic des oreillons.**
II.	— . .	**Saignée.**

PARIS

A. MALOINE, EDITEUR

23-25, rue de l'École-de-Médecine, 23-25

1899

SOUSCRIPTION

Pour recevoir régulièrement les fascicules du Recueil des Questions d'Externat, on peut souscrire aux conditions suivantes :

	Paris	Départements
Pour 20 fascicules	10 fr. »»	12 fr. »»
— 40 —	18 fr. »»	22 fr. »»

OS OCCIPITAL

Définition.

Os impair médian symétrique, formant la partie postéro-inférieure de la boîte crânienne.

Forme.

1. Partie antérieure, épaisse, étroite, cubique : corps de l'occipital ou apophyse basilaire.

2. Partie postérieure aplatie, losangique, mince : écaille de l'occipital.

3. Deux parties intermédiaires aux deux précédentes, identiques l'une à l'autre, situées l'une à droite, l'autre à gauche, d'un vaste orifice limité d'autre part par les deux parties précédentes. Ces parties intermédiaires sont les masses latérales.

4. L'orifice ainsi circonscrit : trou occipital.

Description.

A. Corps de l'occipital.

Forme.

Continue la série des corps vertébraux ; cubique ; six faces ; dirigé d'avant en arrière, de haut en bas ; plus épais au niveau de sa partie antérieure que de sa partie postérieure qui devient un véritable bord.

a) *Face endo-crânienne.*

Gouttière concave transversalement : *gouttière basilaire*, qui répond à la partie supérieure du bulbe et à la protubérance,

au tronc artériel basilaire, aux veines qui l'accompagnent, au liquide céphalo-rachidien, aux méninges.

De chaque côté de la gouttière médiane, près des bords, deux petites rigoles qui se complètent par deux rigoles semblables creusées sur le rocher reçoivent *les sinus pétreux inférieurs*, et aboutissent à la partie antérieure du trou déchiré postérieur.

b) *Face exo-crânienne.*

Rugueuse, convexe transversalement.

Tubercule pharyngien.

Attache du faisceau antérieur du *ligament occipito-atloïdien antérieur.*

En avant du tubercule pharyngien.

Fossette pharyngienne.

— *De chaque côté et d'arrière en avant.*

1. Fossette précondylienne.

2. Crête musculaire ; insertion du *muscle petit droit antérieur de la tête.*

3. Fossette ; insertion du *grand droit.*

4. Crête synostosique répond à la séparation du corps de l'occipital en deux pièces : basi-otique et basi-occipital.

c) *Face supérieure.*

Juxtaposée à la face inférieure du sphénoïde, unie à lui par du cartilage chez le jeune. Chez l'adulte, ces deux

os sont complètement soudés par du tissu osseux.

d) *Face inférieure.*

Mince, véritable bord ; forme le contour antérieur du *trou occipital.*

e) *Faces latérales.*

Dans le tiers supérieur, elles sont taillées en biseau aux dépens de la face endo-crânienne. Dans les deux tiers inférieurs, taillées en biseau aux dépens de la face exo-crânienne. Ces deux parties s'unissent pour former un angle dièdre saillant reçu dans un angle dièdre rentrant du sommet du rocher.

B. Ecaille de l'occipital.

Forme.

Aplatie, mince, losangique, concave en avant et en haut ; 6 faces ; 4 bords ; 4 angles.

a) *Face endo-crânienne.*

Divisée en 4 parties égales par une ligne cruciale dont la branche supérieure verticale et excavée loge le *sinus longitudinal supérieur de la dure-mère.*

— Les branches latérales sont excavées également et logent les *sinus latéraux.*

— La branche inférieure est une crête saillante donnant insertion à la *faux du cervelet,* et se bifurquant en arrivant au voisinage du trou occipital : *crête occipitale interne.*

A l'union de ces 4 branches une saillie : *protubérance occipitale interne.*

Un peu au-dessus, une dépression à l'union des gouttières supérieures et

latérales : *pressoir d'Hérophile*, confluent des sinus longitudinal supérieur et latéraux.

Circonscrits par les 4 branches de la croix quatre espaces qui sont :

En haut.

Deux *fossés cérébrales* logeant les lobes occipitaux du cerveau.
— Empreintes digitales.
— Eminences mamillaires.

En bas.

Deux *fosses cérébelleuses* logeant les lobes du cervelet.

b) *Face exo-crânienne.*

Divisée en deux parties par une ligne transversale : *ligne courbe ou demi-circulaire supérieure*, composée elle-même de deux moitiés symétriques, l'une droite, l'autre gauche, qui se rencontrent au niveau d'une saillie médiane : *protubérance occipitale externe*, insertion du ligament cervical postérieur.

Des deux parties séparées par la ligne courbe supérieure.

α) L'une supérieure est lisse et répond à la face profonde du muscle occipital qui y glisse et à l'aponévrose épi-crânienne.

β) L'autre inférieure est très irrégulière. Présente : une ligne allant de la protubérance occipitale externe jusqu'au trou occipital : *crête occipitale externe*. Cette crête divise la moitié inférieure de la face exo-crânienne en deux nouvelles parties, l'une droite et l'autre gauche.

Chacune de ces parties est parcourue par une crête transversale :

ligne demi-circulaire inférieure, parallèle à la ligne demi-circulaire supérieure.

De plus, il existe sur cette moitié inférieure de l'occipital de nombreuses surfaces d'insertion.

— Sur la lèvre supérieure de la ligne courbe supérieure.

— *En dehors.*

Muscle occipital.

— Sur l'interstice.

— *En dehors.*

Muscle sterno-cléido-mastoïdien.

— *En dedans.*

Muscle trapèze.

— Sur la lèvre inférieure.

— *En dehors.*

Muscle splénius.

— Entre les deux lignes demi-circulaires.

En dedans.

Muscle grand complexus.

— Sur la lèvre supérieure de la ligne demi-circulaire inférieure.

— *En dehors.*

Muscle petit oblique.

— Sur la lèvre inférieure.

— *En dehors.*

Muscle grand droit postérieur.

— Au-dessous de la ligne demi-circulaire inférieure.

— *En dedans.*

Muscle petit droit postérieur.

— *En dehors.*

Muscle droit latéral.

c) *Bords.*

Deux bords supérieurs qui divergent et descendent en dehors ; dentelés, engrenés avec les pariétaux.

Deux bords inférieurs qui convergent et se dirigent en dedans et en avant ; rengrénés avec les bords postérieurs des apophyses mastoïdes des temporaux.

d) *Angles.*

Angle supérieur.

A la jonction des deux bords supérieurs, reçu dans l'échancrure formée par les deux pariétaux. Quelquefois à ce niveau, osselet indépendant : *os épactal.*

Angles latéraux.

A la jonction d'un bord supérieur avec un bord inférieur.

Il en part une fissure qui se dirige en dedans et intéresse la face postérieure de l'occipital. C'est un vestige de la soudure de l'os inter-pariétal avec l'occipital supérieur.

C. Masses latérales.

Situation.

Deux pièces osseuses symétriques.

L'une est à droite, l'autre à gauche du trou occipital qu'elles contribuent à délimiter, elles unissent le corps et l'écaille de l'occipital.

Forme.

Cubique, allongée, 6 faces.

a) *Face endo-crânienne.*

— *Tubercule de l'occipital.*

Correspondant à la soudure des masses latérales avec le corps.

En arrière du tubercule.

Gouttière transversale.

Passage des nerfs glosso-pharyngien, pneumogastrique, spinal.

En arrière et au-dessous.

Orifice interne du *canal condylien antérieur* (Nerf hypoglosse).

En dehors.

Gouttière.

Terminaison du *sinus latéral* qui embrasse dans sa concavité l'apophyse jugulaire et aboutit au trou déchiré postérieur.

b) *Face exo-crânienne.*

— *Condyle de l'occipital.*

Qui présente une facette lisse, convexe, allongée, qui s'articule avec les cavités glénoïdes de l'atlas.

Grand axe dirigé d'arrière en avant et de dehors en dedans.

En dehors.

Fosse condylienne antérieure avec *l'orifice externe du canal de l'hypoglosse ;* loge le confluent veineux condylien antérieur.

En arrière.

Fosse condylienne postérieure avec l'orifice du canal condylien postérieur.

Inconstant, passage d'une veine.

c) *Face antérieure.*

Unie au corps de l'occipital.

d) *Face postérieure.*

Unie à l'écaille de l'occipital.

e) *Face interne.*

Limite le trou occipital.

Empreinte d'insertion du *ligament occipito-odontoïdien latéral.*

f) *Face externe.*

En arrière.

Rugueuse, dentelée, s'engrène avec l'apophyse mastoïde du temporal.

Au milieu.

Apophyse jugulaire.

Se courbe en haut et en avant, s'articule par une large surface rugueuse avec une surface semblable du temporal.

En avant.

Echancrure qui délimite avec une échancrure semblable du rocher un orifice : *trou déchiré postérieur.*

Cette échancrure est divisée en trois compartiments par deux épines osseuses qui vont à la rencontre d'épines semblables du temporal.

L'épine antérieure s'appelle : *épine jugulaire,* elle est la plus constante. Les trois compartiments livrent passage :

α) *Antérieur.*

Sinus pétreux inférieur.

β) *Moyen.*

— Nerf pneumogastrique.
— Nerf spinal.
— Nerf glosso-pharyngien.
— Une petite artère méningée.

γ) *Postérieur.*

— Veine jugulaire qui naît à ce niveau par une dilatation : *golfe de la jugulaire.*

D. Trou occipital.

Forme.

Ovalaire, à grosse extrémité postérieure.

Bords taillés en biseau, font qu'il est plus évasé en dedans qu'en dehors. Moitié antérieure rétrécie dans le sens transversal par la saillie des condyles.

Organes contenus.

— Extrémité inférieure du bulbe.
— Méninges et liquide céphalo-rachidien.
— Artère vertébrale de chaque côté et veines les accompagnant.
— Nerf spinal.
— Tissu cellulo-graisseux.

Ossification.

Écaille présente deux parties.

α) *Supérieure.*

Qui ne dépend pas du cartilage et s'ossifie dans la membrane du crâne embryonnaire.

Deux points d'ossification : un pour chaque fosse cérébrale, qui apparaissent au second mois de la vie intra-utérine.

β) *Inférieure.*

S'ossifie aux dépens du cartilage primordial, un point pour chaque fosse cérébelleuse, visible dès la septième semaine.

L'angle supérieur est formé par deux points complémentaires qui se soudent d'abord ensemble formant *l'os épactal* qui se soude lui-même plus tard au reste de l'occipital et qui quelquefois reste indépendant.

Entre l'écaille et les deux masses latérales est un autre point d'ossification formant l'*osselet de Kerkringe* qui quelquefois reste indépendant.

Masses latérales.

Chacune un point ; apparaissant à la huitième semaine.

Corps de l'occipital.

Un point en arrière : basi-occipital.
Un autre en avant : basi-otique.

VEINES JUGULAIRES

Définition.

Les veines jugulaires sont au nombre de quatre : la veine jugulaire interne, jugulaire externe, jugulaire antérieure, jugulaire postérieure.

La veine jugulaire interne est de toutes la plus importante par son volume : la jugulaire externe est importante par son rôle chez l'embryon ; la jugulaire antérieure n'est guère qu'une voie anastomotique. Toutes trois appartiennent à la région antérieure du cou, c'est-à-dire sont situées en avant de la colonne vertébrale. La veine jugulaire postérieure appartient à la région postérieure du cou qui comprend la colonne vertébrale et les muscles rachidiens. C'est une veine du système rachidien.

Description.

A. Veine jugulaire interne.

Situation.

Sur la partie latérale de la région cervicale, satellite de l'artère carotide. Elle représente l'artère carotide primitive, l'artère carotide interne et la partie inférieure de l'artère carotide externe, aussi certains auteurs lui donnent-ils le nom de veine carotide (Sebileau).

S'étend depuis le trou déchiré postérieur jusque derrière l'extrémité interne de la clavicule, endroit où elle s'unit à la veine sous-clavière.

Dimensions.

Longueur : 12 à 15 centimètres.
Calibre : 9 millimètres en haut.
12 — en bas.

— Souvent différents à droite et à gauche.

— Pendant le trajet plusieurs dilatations :

α) En haut, à son origine, dans le trou déchiré : *golfe de la veine jugulaire.*

Apparaît vers l'âge de 5 ans et s'accroît avec l'âge.

Souvent beaucoup plus marquée à droite qu'à gauche.

β) Un peu au-dessous de la base du crâne.

— Deuxième dilatation ovoïde longue de 2 centimètres.

γ) Troisième dilatation au niveau du corps thyroïde par la réception du tronc thyro-linguo-facial.

δ) Au niveau de l'union avec la veine sous-clavière : *sinus de la veine jugulaire.* Haut de 1 à 2 centimètres, plus marqué à droite qu'à gauche.

Origine.

Dans le compartiment postérieur du trou déchiré postérieur : *fosse jugulaire* où elle fait suite au sinus latéral de la dure-mère.

Trajet.

En bas et légèrement en dedans. Les deux veines jugulaires convergent légèrement l'une vers l'autre.

Terminaison.

Union avec la veine sous-clavière derrière l'extrémité interne de la clavicule pour former le tronc veineux brachio-céphalique. Ce point porte le nom d'angle veineux de Pirogoff. Il vient y converger encore la veine jugulaire externe, la veine jugulaire antérieure, la veine vertébrale, le canal thoracique à gauche, la grande veine lymphatique à droite.

Rapports.

1. *Portion supérieure.*

Etendue de la base du crâne à l'angle du

maxillaire inférieur, dans l'espace maxillo-pharyngien.

En arrière.

Apophyses transverses des veines cervicales.

En avant.

— Apophyse styloïde.
— Branche externe du nerf spinal.
— Muscles styliens.
— Muscle digastrique.
— Artère occipitale.
— Artère auriculaire postérieure.

En dehors.

— Glande parotide.

En dedans.

— Artère carotide interne.
— Nerf pneumogastrique.
— Nerf glosso-pharyngien.
— Paroi du pharynx.
— Nerf grand hypoglosse.

2. *Portion moyenne.*

Etendue entre l'angle du maxillaire et le muscle omo-hyoïdien.

En arrière.

Apophyses transverses des vertèbres cervicales.

En dehors.

— Muscle sterno-mastoïdien et sa gaîne formée par un dédoublement de l'aponévrose cervicale superficielle, et qui adhère intimement à la gaîne celluleuse de la veine.
— Artère carotide externe.

En dedans.

— Nerf pneumogastrique situé entre l'artère carotide et la veine, et dans l'angle délimité en arrière d'elles par la rencontre de leurs parois.

En avant.

— Anse du nerf hypoglosse.

3. *Portion inférieure.*

Etendue entre le muscle omo-hyoïdien et la terminaison de la veine.

En avant.

Interstice qui sépare les deux chefs du sterno-mastoïdien.

En arrière.

— Bord interne du scalène antérieur.
— Artère sous-clavière.
— Veine vertébrale.
— Artère thyroïdienne inférieure.
— En dehors : nerf phénique.
— En dedans : nerf pneumogastrique.

En dehors.

— Jugulaire est libre et fait quand elle est volumineuse, saillie dans le creux sus-claviculaire.

En dedans.

— Artère carotide primitive.

Branches collatérales.

— Sinus pétreux inférieur.
— Veine condylienne antérieure.
— Veines pharyngiennes.
— Tronc veineux thyro-linguo-facial, à peu près constant, résultant de la confluence des veines faciale, thyroïdienne supérieure, linguale, et aboutissant dans la jugulaire au niveau de l'os hyoïde.

B. Veine jugulaire externe.

Situation.

A la partie latérale du cou.

Etendue depuis l'articulation temporo-maxillaire jusqu'à la partie interne de la clavicule.

Volume.

En haut : 5 à 6 millimètres de diamètre, varie suivant le volume des jugulaires interne et antérieure.

Embryologie.

Ramène chez l'embryon tout le sang intra-crânien vers la circulation générale. Communique avec le sinus latéral de la dure-mère par la veine de Krause-Luschka à travers le trou temporal. Perd de cette importance peu à peu et au moment de la naissance est complètement remplacée dans ses fonctions par la veine jugulaire interne.

Elle reste la veine principale du cou dans la série animale.

Origine.

Immédiatement au-dessous de l'oreille, derrière le col du condyle par convergence des veines temporale superficielle et maxillaire interne.

Trajet.

Dans sa partie supérieure verticale, à travers la glande parotide parallèlement au bord postérieur du maxillaire inférieur.

Dans sa partie inférieure au-dessous de l'angle du maxillaire, elle est oblique en bas et en arrière, pour aboutir derrière le milieu de la clavicule.

Dans la partie tout à fait terminale, elle est horizontale, d'arrière en avant vers le confluent veineux de Pirogoff.

Terminaison.

— Dans la veine sous-clavière, un peu en dehors de la terminaison de la veine jugulaire interne.

Rapports.

1. *Dans la partie supérieure.*

Appartenant à la région parotidienne.

Entourée de toutes parts par la glande parotide où elle rencontre :

— Filets du nerf facial.

— Nerf auriculo-temporal.
— Ganglions lymphatiques.
— Artère carotide externe qui est en dedans d'elle.

2. *Portion moyenne.*

Face superficielle.

— Muscle peaucier.
— Peau.

Face profonde.

— Face externe du sterno-mastoïdien et aponévrose cervicale superficielle qui engaîne ce muscle.

— Région sus-claviculaire recouverte par l'aponévrose cervicale superficielle et présentant à ce niveau le muscle scalène antérieur, le muscle omo-hyoïdien.

— Les nerfs du plexus brachial.

3. *Portion terminale.*

Perfore les aponévroses cervicales superficielle et moyenne.

L'aponévrose superficielle présente à ce niveau le *repli falciforme de Dittel.*

Chemine à un centimètre derrière le sterno-mastoïdien.

Branches d'origine.

— *Veine temporale superficielle.*

Ramène le sang des téguments du crâne.

— *Veine maxillaire interne.*

Ramenant le sang des veines méningées moyennes et des plexus ptérygoïdiens.

Branches collatérales.

— Veine auriculaire postérieure.
— Veine occipitale profonde.
— Veines parotidiennes.
— Veine du sterno-mastoïdien.
— Veines scapulaires supérieures et postérieures.

Branches d'anastomoses.

1. Avec les veines intracrâniennes par les veines émissaires de Santorini : l'émissaire mastoïdienne, les émissaires de la base.

2. Avec les veines rachidiennes par la veine occipitale profonde.

3. Avec la veine jugulaire interne par la veine communicante intra-parotidienne.

4. Avec la veine jugulaire antérieure.

5. Avec la veine céphalique du bras.

C. Veine jugulaire antérieure.

Situation.

A la partie antérieure et superficielle du cou.

Diamètre.

Quatre millimètres, en raison inverse de celui de la veine jugulaire externe.

Origine.

Au niveau de l'os hyoïde, par réunion des veines superficielles du menton et de la région sus-hyoïdiennes ; parmi elles : veines sous-mentales superficielles.

Trajet.

1. Verticale en bas, près de la ligne médiane, jusqu'au niveau du bord interne du sterno-mastoïdien.

2. Horizontal derrière le sterno-mastoïdien jusqu'à la veine sous-clavière.

Terminaison.

Dans la veine sous-clavière auprès de la veine jugulaire interne et de la veine jugulaire externe.

Rapports.

— Au niveau des origines : veine est située entre le peaucier et la peau.

— Au-dessous de l'os hyoïde : veine est engaînée par l'aponévrose cervicale superficielle.

— Au-dessus du sternum : veine située dans l'espace sus-sternal entre l'aponévrose superficielle et l'aponévrose moyenne.

— Dans sa portion horizontale :

En avant.

Insertion du sterno-mastoïdien.

En arrière.

Muscles sterno et thyro-hyoïdiens.

Extrémité inférieure de la veine jugulaire interne.

Branches collatérales.

Veinules sous-cutanées de la région médiane.

Branches anastomotiques.

1. Avec la jugulaire antérieure du côté opposé par une branche transversale située au niveau du coude des veines jugulaires antérieures : *arcade des jugulaires, communicante inférieure.*
2. Avec la veine faciale.
3. Avec la veine jugulaire externe.
4. Avec la veine jugulaire interne.
5. Avec les veines thyroïdiennes.

D. Veine jugulaire postérieure.

Situation.

A la région postérieure du cou et dans la profondeur de cette région.

Volume.

En raison inverse de celui de la veine vertébrale à laquelle elle sert de voie collatérale.

Origine.

Entre l'occipital et l'atlas, sur les côtés de l'espace occipito-atloïdien.

Trajet.

— Oblique en bas et en dedans jusqu'au niveau de l'axis, point où elle envoie une branche anastomotique allant à son homonyme du côté opposé.

— Puis oblique en bas et en dehors.

— Passe entre l'apophyse transverse de la septième vertèbre et la première côte.

Terminaison.

Dans le tronc veineux brachio-céphalique à quelques millimètres au-dessous du confluent de la veine jugulaire interne ou la veine sous-clavière.

Rapports.

En avant.

— Muscle transversaire épineux.

En arrière.

— Muscle grand complexus.

Branches d'origine.

Plexus sous-occipital.

Branches collatérales.

Veines musculaires du transversaire épineux et du grand complexus.

Branches anastomotiques.

1. Avec la veine jugulaire postérieure du côté opposé, par une branche transversale passant sous l'apophyse épineuse de l'axis.
2. Avec les veines condyliennes postérieures.
3. Veines vertébrales.

— Vaisseaux plexiformes du trou de conjugaison.

Structure.

Veine jugulaire interne.

Pas de tunique musculaire dans sa partie terminale.

Une seule paire valvulaire complète, à l'extrémité inférieure, souvent insuffisante.

Veine jugulaire externe.

Deux paires valvulaires insuffisantes, l'une à son embouchure, l'autre au milieu du cou.

SYMPTOMES ET DIAGNOSTIC DE LA MÉNINGITE TUBERCULEUSE

Forme anatomo-pathologique et clinique la plus fréquente de l'infection des méninges par le bacille de Koch : survenant à tout âge, mais exceptionnellement au-dessous de 2 ans et au-dessus de 30, avec maxima entre 2 et 7 ans.

Elle est le plus souvent secondaire, succédant par conséquent a une autre localisation tuberculeuse, en général à de la tuberculose ganglionnaire (adénopathies du médiastin), pulmonaire ou articulaire (coxalgie).

Les mauvaises conditions hygiéniques, l'alimentation insuffisante, l'air confiné jouent un rôle important dans sa production.

Symptômes.

Prendre, comme type de description, le cas le plus fréquent, la méningite de l'enfant de 4 à 6 ans, et admettre la division classique en 4 périodes :

1. *Période prodromique.*
2. *Période d'excitation.*
3. *Période d'oscillation.*
4. *Période de paralysie.*

1. Période prodromique.

Dure de quelques jours à quelques mois, généralement assez longue.

Symptômes d'ordres divers.

— Perte progressive de l'appétit, des forces, de l'embonpoint.

— Modification de l'état mental (tristesse, dépression, irascibilité, tendance à l'isolement, l'enfant devient taciturne et ne joue plus).

— Sommeil agité, interrompu.
— Troubles digestifs, vomissements.
— Céphalalgie.

2. Période d'excitation.

Le début de cette période, période d'état, est annoncé par l'apparition de la fièvre et la constatation de symptômes importants, qui constituent ce que depuis fort longtemps on appelle *le trépied méningitique : céphalalgie, vomissements, constipation.*

a) *Fièvre et pouls.*

Il faut dès maintenant, et avant d'entrer dans la description des symptômes, donner une idée générale de la marche de la température et de l'état du pouls durant toute l'affection.

La *fièvre* est tout d'abord peu élevée ; rémittente, à exacerbations vespérales, elle oscille entre 38 et 39. A la période suivante, elle s'abaissse, la température peut redevenir normale. Lorsqu'elle remontera, atteignant 40-41, on est à la dernière période, et bien proche de la mort.

Le *Pouls* et la *Température* restent en général parallèles ; toute perturbation à cet ordre doit faire présager une complication (sauf à la 3e période). Pendant la période d'excitation, il est accéléré (100-120) et régulier. Puis à la phase d'oscillation, il se ralentit, (50-60), mais devient inégal, irrégulier. Enfin, à la période préagonique, il se relève et s'accélère à l'extrême (140-160).

b) *Trépied méningitique.*

1. *Céphalalgie.*

Intense, lancinante, avec paroxysmes. Les malades gémissent, portent les mains à leur front, ne peuvent supporter la lumière, les caresses, le bruit.

2. *Vomissements.*

N'existent que les premiers jours, faciles, indolores, non-nauséeux, bilieux, porracés.

3. *Constipation.*

Précoce, constante, opiniâtre, avec rétraction du ventre en bateau.

c) *Autres signes de valeur.*

A côté de ces trois premiers signes, il en existe d'autres dont la constatation suffit pour faire penser à la méningite.

1. *L'aspect général du malade.*

Le malade est couché sur le côté, *en chien de fusil*, tournant le dos à la lumière (*photophobie*), le visage contracté avec quelques convulsions passagères, et ayant une expression étonnée, hostile.

2. *La raideur de la nuque.*
3. *L'inégalité pupillaire.*
4. *Des convulsions, paralysies, etc.*

Au point de vue analytique du reste, maintenant que les signes les plus saillants ont été indiqués, il est préférable de suivre une classification et de séparer tous ces symptômes en :

1. *Troubles de la motricité.*

Convulsions, contractures (de la nuque en particulier), pouvant déterminer le strabisme, la diplopie, le trismus, paralysies.

2. *Troubles de la sensibilité.*

Hyperesthésie cutanée, photophobie, horreur du bruit, etc.

3. *Troubles intellectuels.*

Délire (le plus souvent marmottement tranquille).

Cri hydrencéphalique.

3. Période d'oscillation.

Succède à la précédente au 8e ou 15e jour de la période d'état.

Elle présente, sans aucun ordre, sans surtout aucune constance, une partie des phénomènes de la période d'excitation.

Il y a plutôt atténuation des principaux symptômes, la température s'abaisse, les vomissements cessent, la céphalalgie s'atténue, le sommeil revient. Et cependant, la torpeur intellectuelle persiste, ainsi que la raideur de la nuque ; les désordres de l'innervation vaso-motrice s'accentuent (*raie méningitique*).

4. Période de paralysie.

Annoncée par l'élévation thermique, les mouvements convulsifs, le délire, l'accélération extrême du pouls, elle présente principalement deux symptômes :

a) *Perte progressive de toute sensibilité. Coma.*

b) *Paralysies diverses, fugitives ou permanentes*, portant sur les muscles de l'œil, sur les membres, etc.

Enfin la respiration devient de plus en plus troublée, présentant parfois le rythme de Cheyne-Stokes; les sphincters se relâchent, le visage et les extrémités se cyanosent; la température atteint 41-41,5, la mort arrive au milieu de convulsions.

La maladie, depuis la période d'excitation, a évolué en général en 2 à 4 semaines, parfois moins, souvent plus, de longues rémissions ayant pu se produire.

Formes cliniques.

1. *Méningite de la deuxième enfance.*

Type classique. Vient d'être décrit.

2. *Méningite de la première enfance.*

— Rare ; pas de prodromes ; évolution rapide.

— Prédominance des convulsions ; chaleur du crâne ; battements expansifs de la grande fontanelle.

3. *Méningite de l'adulte.*

Revêt des variétés nombreuses, selon le siège des lésions et selon le terrain (alcoolisme ; névropathie).

En général, de diagnostic difficile ; latente le plus souvent et se traduisant par des paralysies, un ictus apoplectique.

Elle n'est quelquefois qu'une simple localisation dans la granulie aiguë et ses signes propres s'ajouteront à l'état typhoïde que cause cette dernière.

Elle est surtout presque toujours secondaire, survenant dans les tuberculoses pleuro-pulmonaires et génito-urinaires ; lorsqu'elle débute, il y a cessation ou atténuation notable des symptômes de la lésion primitive.

4. *Méningite des vieillards.*

Latente ; somnolence, fièvre, délire.

5. *Formes selon le siège.*

a) *Méningite de la base.*

Type classique et fréquent.

b) *Méningite de la convexité.*

Convulsions épileptiformes ; paralysies précoces de divers groupes musculaires.

c) *Méningites partielles.*

Caractérisées par l'ensemble des phénomènes généraux commandés par l'affection et l'apparition de phénomènes locaux commandés par le siège de la lésion.

Ainsi :

— Localisation à la zone rolandique = épilepsie partielle.

— Localisation au pli courbe = ptosis.

— Localisation à la circonvolution de Broca = aphasie, etc.

De cette étude clinique ressort l'extrême gravité de l'affection ; il existe des cas fort rares de guérison, et encore sont-ils discutés. Pronostic donc fort grave, à réserver tou-

jours au début ; le diagnostic étant difficile, et certains cas de syphilis cérébrale, de méningisme hystérique pouvant toujours être confondus avec elle.

Diagnostic différentiel.

1° On a affaire à une méningite aiguë et non à diverses affections amenant des accidents pseudo-méningitiques.

Différentier avec :

a) Chez le nouveau-né.

— *Hémorrhagie méningée.*

Etiologie obstétricale le plus souvent.

— *Rachitisme.*

— *Helminthiase.*

— *Dentition laborieuse.*

b) Chez l'enfant.

— *Accidents cérébraux accompagnant fréquemment le début des fièvres éruptives et des affections aiguës.*

Insister sur la pseudo-méningite accompagnant ou masquant quelquefois la pneumonie.

— *Syphilis héréditaire.*

— *Hystérie.*

C'est le *méningisme.* L'apyrexie ; l'examen complet, la présence de manifestations anormales aideront au diagnostic, souvent impossible.

c) Chez l'adulte.

Fort difficile, à faire avec les accidents cérébraux de toutes les maladies aiguës, en particulier avec la grippe ; et avec *les formes cérébrales ou nerveuses* de :

— *La fièvre typhoïde.*

— *Le rhumatisme articulaire aigu.*

— *L'impaludisme.*

— *L'urémie.*

Différentier enfin de :

— *Intoxications diverses.*
— *Délirium tremens.*
— *Tumeurs de l'encéphale.*

d) Chez le vieillard.

De certaines formes de pneumonie.

2. La méningite aiguë est reconnue ; est-elle tuberculeuse ?

Se baser sur l'allure un peu moins rapide de la tuberculose méningée ; sur les antécédents personnels et héréditaires ; sur l'absence de causes ayant pu amener une méningite d'autre nature (pneumonie, otites, etc.).

Dans certains cas, l'ophtalmoscope permettra de constater l'existence de granulations tuberculeuses de la choroïde, ce qui tranchera nettement la question.

SYMPTOMES ET DIAGNOSTIC DES OREILLONS

Définition.

Maladie spécifique, infectieuse, générale, aiguë, contagieuse, généralement épidémique, se localisant avec prédilection sur les glandes salivaires, et principalement sur les parotides, mais pouvant accessoirement intéresser d'autres glandes de l'économie, les testicules en particulier.

De fréquence considérable, elle sévit surtout sous forme d'épidémies, frappant les collectivités de jeunes sujets (écoles, pensions, collèges, casernes). C'est une maladie des écoliers et des soldats (Comby).

MM. Laveran et Catrin croient avoir retrouvé le microbe pathogène ; ce n'est pas encore très démontré (Hutinel).

Symptômes.

On ne décrivait, il y a quelques années, sous ce titre, que les phénomènes généraux et la localisation aux glandes salivaires; considérant toutes les autres localisations comme des complications.

Il vaut mieux, avec les auteurs actuels, ne plus les considérer ainsi, et en faire des localisations plus rares, plus graves du germe pathogène.

Donc :

1. *Etude clinique d'un cas banal d'oreillons ; avec localisation salivaire seulement.*
Son évolution locale et générale.

2. *Autres localisations. Leur pronostic. Les modifications d'évolution qu'elles amènent.*

1. Cas banal d'oreillons, avec localisation salivaire seulement.

A. *Incubation.*

De 8 à 25 et même 30 jours.

Pas de prodromes en général. On a signalé seulement quelques troubles gastriques, et, au moment où l'affection va débuter, du malaise, des frissons, des douleurs auriculaires.

B. *Début.*

Fièvre. — Souvent inaperçue.

Douleurs dans la région parotidienne, apparaissant d'abord à la mastication.

Angine légère.

C. *Etat.*

Signes locaux.

a) *Douleur.*

Spontanée et provoquée (mastication, déglutition), s'exagérant jusqu'à ce que la tuméfaction ait acquis son maximum.

Elle est localisée surtout :

1. Au niveau de l'articulation temporo-maxillaire.

2. En avant de la parotide.

3. Au niveau de l'apophyse mastoïde.

b) *Tuméfaction parotidienne.*

Parfois peu apparente (oreillons frustes), en général très visible, donnant à la face un aspect grotesque, pouvant envahir même le cou, le front.

Le degré de la tuméfaction n'a du reste aucun rapport avec la gravité de l'affection.

Presque toujours les deux parotides sont prises, à un jour ou deux d'intervalle, parfois les glandes sous-maxillaires, et, plus rarement, les sublinguales sont également tuméfiées.

En même temps, peau chaude, rouge, luisante.

c) *Lésions de la bouche.*

Fréquentes. En premier lieu, c'est l'angine (angine ourlienne), angine rouge, parfois pultacée. Puis c'est la sécheresse de la bouche, un léger degré de stomatite.

Ces lésions locales ont une durée de 6 à 10 jours.

Le maximum du gonflement se produit du troisième au quatrième.

Signes généraux.

Fièvre : légère, dure 48 heures.

Troubles gastriques ; anorexie surtout.

Etat général excellent, bien que parfois il puisse exister un véritable état typhoïde ; mais le plus souvent alors, c'est qu'il existe une autre localisation ourlienne.

D. *Terminaison.*

Résolution brusque. Disparition des phénomènes locaux ; convalescence rapide.

2. Autres localisations glandulaires de l'infection ourlienne.

La localisation extra-salivaire la plus fréquente, et en même temps la plus grave, est la localisation sur l'appareil génital et ses annexes.

a) *Localisation testiculaire. Orchite ourlienne.*

Apparaissant surtout chez l'adulte, entre le quatrième et le huitième jour.

— Débutant au milieu de phénomènes généraux intenses et effrayants.

Véritable état typhoïde. Prostration, facies grippé, vomissements, frissons, température s'élevant à 40-41.

— Un testicule, rarement les deux, triple ou quadruple de volume, la peau du scrotum est rouge, tendue. L'épididyme est toujours atteint.

Deux ou trois jours après le début, les signes généraux disparaissent ; au bout d'une semaine, le testicule reprend son volume normal.

— Mais, et c'est là que réside toute la gravité de l'affection, l'atrophie testiculaire succède une fois sur trois au moins à l'orchite ourlienne.

Atrophie lente, mais totale.

b) *Autres localisations sexuelles.*

Fort rares : ovarite, prostatite ? mastite.

c) *Localisations glandulaires exceptionnelles.*

Portant sur le corps thyroïde, la glande lacrymale, le pancréas.

Complications.

a) *Complications rénales* : néphrite ourlienne.

b) *Complications cardiaques* : endo-péricardite passagère.

c) *Complications articulaires ; rhumatisme ourlien.*

Allures ordinaires des pseudo-rhumatismes infectieux.

d) *Complications cutanées* : érythèmes divers.

e) *Complications nerveuses* : délire, paralysies toxiques.

Enfin, signaler la suppuration, extrêmement rare du reste, des parotides, et quelques cas de surdité.

Diagnostic.

Facile en temps d'épidémie.

1. Diagnostic différentiel à faire avec :

a) *Au début.*

— *Embarras gastrique.*

— *Angines.*

— *Adénite cervicale aiguë.*

b) *A la période de fluxion de la parotide.*

— *Adénite préauriculaire.*

— *Adénopathies angulo-maxillaires* (dans certaines angines).

— *Certains cas de fièvre ganglionnaire.*

— *Parotidites diverses.*

Ce sera surtout dans les cas où il y aura des localisations anormales (sous-maxillaire ou sub-linguale), et lorsque la localisation parotidienne sera peu nette, que des erreurs de diagnostic seront commises (avec la grenouillette ; le phlegmon de la bouche, etc).

2. Diagnostic des complications.

De l'orchite ourlienne en particulier, surtout lorsqu'elle succèdera à des oreillons frustes.

SAIGNÉE

On appelle saignée, toute émission de sang faite dans un but thérapeutique.

De plus, ce mot a acquis par l'usage une signification plus précise ; on comprend, par ce terme, l'opération qui consiste à soustraire rapidement une masse considérable de sang, en incisant une veine d'un certain volume. C'est la saignée générale veineuse, la phlébotomie, par opposition à la saignée artérielle, qui, du reste, sauf chez les Arabes, n'eut jamais grande faveur, et par opposition également à la saignée locale qui agit sur des vaisseaux capillaires et enlève une faible quantité de sang au niveau de la région malade.

Indications.

La saignée, jusqu'il y a trente ans encore, était une opération courante. Employée avec excès dans les siècles derniers, panacée universelle, constituant un des préceptes importants de l'hygiène individuelle, et confiée aux barbiers, elle était encore la base de toute thérapeutique.

Les vicissitudes des doctrines médicales la firent abandonner, et elle devint une méthode d'exception.

Ces dernières années, son emploi raisonné, basé sur la physiologie pathologique, a montré que l'abandon dans lequel on la tenait était exagéré ; chez les urémiques, chez certains cardiaques, dans certains cas d'inflammation pulmonaire avec tendances conjestives, on en a retiré d'excellents résultats, et, il y a quelques mois, M. Albert Robin, à l'Académie de Médecine, a tenté sa réhabilitation officielle.

Voici ses conclusions, approuvées par M. Huchard.

a) *La saignée amène de la suractivité des échanges généraux et respiratoires.*

b) *La saignée diminue la tension sanguine*, d'où son importance dans quelques cas d'asystolie, d'œdème pulmonaire, dans l'hémorrhagie cérébrale.

c) *La saignée est favorable dans les états infectieux et dans quelques intoxications.*

Enlever du sang en effet, c'est enlever une certaine quantité de poison.

On peut, de là, déduire les cas où elle sera utile.

En pratique, on l'emploie actuellement :

1. Chez les urémiques. Lorsqu'il y a de l'urémie aiguë à localisation pulmonaire ou cérébrale, elle constitue une médication d'urgence.

2. Dans tous les cas d'œdème pulmonaire (complication fréquente des brightiques, des aortiques et du rhumatisme aigu).

3. Dans les cas d'inflammations pulmonaires avec congestion intense (pneumonie franche des adultes).

4. Dans les grandes infections, les intoxications (par l'oxyde de carbone en particulier).

Dans ce cas, il sera utile, immédiatement après la saignée, d'injecter soit dans une veine, soit plutôt dans le tissu cellulaire sous-cutané, une quantité double ou triple de sérum artificiel.

5. Enfin, chez les asystoliques avec congestion pulmonaire, œdèmes, cyanose ; et dans quelques cas d'apoplexie cérébrale avec éréthisme circulatoire généralisé.

Quantité de sang à enlever.

De 200 à 500 grammes. Autrefois, on allait jusqu'à 800 et 1000. Aujourd'hui, on est avec raison plus modéré, et, de plus, on évite de répéter trop de fortes saignées.

Lieu de la saignée.

La saignée a été, et peut du reste, être pratiquée en tout lieu (préparate, temporale, ranine, pli du coude, saphènes, jugulaire).

Actuellement, on se guide, pour ce choix, uniquement sur des considérations anatomiques ; on choisit la veine la plus facile à atteindre, et dans le voisinage de laquelle se trouvent le moins d'organes importants.

C'est pourquoi, en dehors de cas fort rares où on incise une saphène, la saignée se fait toujours sur une veine du bras, et en particulier au pli du coude, sur la médiane céphalique.

Nous ne voulons pas ici nous étendre sur les très classiques considérations anatomiques qui font préférer la céphalique. Du reste la saignée, lorsque la céphalique aura un trajet anormal, ou sera peu sallante, se pratiquera tout aussi bien sur une des grosses veines qui sillonnent la face antérieure de l'avant-bras, ou sur les veines du dos de la main, ou la céphalique du pouce.

On devra seulement se rappeler ses connaissances anatomiques ; éviter le trajet des grosses artères.

De plus, la saignée pratiquée avec précaution, la saignée en deux temps, au bistouri, ne peut pas donner lieu à des accidents.

Manuel opératoire.

Pour faciliter la description, nous prendrons la saignée classique, au pli du coude, sur la branche externe de l'M. veineux, et nous l'étudierons seule.

Nous serons brefs, du reste, sur le manuel opératoire, qu'on trouvera décrit avec des détails extrêmes dans les manuels de petite chirurgie.

A. Préparatifs.

a) *Des instruments et accessoires.*

Il faut :

1. Lancette à grain d'orge, ou un bistouri dont la pointe est en bon état.

2. Bande à ligature. On coupera 1 mètre 50 d'une bande en toile un peu usée.

3. Vase destiné à recevoir le sang, gradué autant que possible et destiné à remplacer l'antique palette. Dans les hôpitaux, il existe

un plat d'étain à graduation circulaire assez commode.

4. Des tampons trempés dans une solution antiseptique ; des compresses ; une alèze qui évitera de tacher le lit du malade.

Les instruments seront stérilisés.

b) *L'opérateur s'aseptise les mains.*

c) *Préparation du malade.*

Il est à demi-couché, le bras largement découvert (de préférence le bras droit).

Lavage et antisepsie du pli du coude.

On applique alors le bandage ; à 3 centimètres au-dessus du point à saigner, on fait un circulaire qu'on fixe par un nœud à rosette sur la partie externe du bras. Ce bandage sert uniquement à arrêter le cours du sang dans les veines superficielles, les rendre plus turgescentes, et faciliter l'écoulement du sang au dehors.

B. SAIGNÉE PROPREMENT DITE.

Les veines sont turgescentes, la médiane céphalique se voit nettement ; les mouvements de la main (faire rouler un objet dans la main) augmenteront encore le volume des veines.

La saignée peut alors être pratiquée selon deux procédés.

1. *Saignée classique à la lancette.*

Le bras droit saisi sous l'aisselle droite de l'opérateur ; la main gauche embrassant en dessous le bras du malade (le pouce fixe la veine, au-dessous du point à ouvrir).

1. *Ponction.* — Enfoncer la lancette obliquement dans le vaisseau. Ne pas aller perforer sa paroi postérieure.

2. *Incision.* — Se fait en retirant à soi la lancette.

L'incision totale ne doit pas avoir plus de 3 à 4 millimètres.

2. *Saignée au bistouri.*

Le bistouri tenu comme une plume à écrire :

1. Petite incision superficielle de 3 à 4 millimètres, qui fait apparaître la veine.

2. Ponctionner cette veine d'un coup de pointe.

Ce procédé, presque aussi rapide que le premier, lui est préférable toutes les fois qu'on ne sera pas absolument sûr qu'aucune artère, aucun nerf ne se trouve dans le voisinage immédiat de la veine.

Alors, lâcher le pouce qui comprime la céphalique, le sang jaillit. On dirige ce jet dans le bassin spécial.

C. Arrêt de la saignée.

On estime que la saignée est suffisante : Il suffit de défaire le bandage, de détruire le parallélisme de la plaie veineuse et de la plaie cutanée, d'appliquer en même temps un tampon sur la plaie ; en quelques minutes, l'hémorrhagie s'arrête. On pratique alors un léger pansement antiseptique compressif, en ayant soin de commencer à rouler la bande au-dessous du point lésé. La guérison est obtenue en 2 à 3 jours.

Difficultés de la saignée.

Elles peuvent tenir à :

— L'indocilité du malade (enfants).
— Les veines très mobiles.
— L'abondance du tissu graisseux sous-cutané.

Accidents et complications.

1. Accidents immédiats.

a) *Le sang ne jaillit pas.*

C'est que la veine a été manquée (saignée blanche), ou que la ligature est trop serrée (compression artérielle), ou trop lâche (non compression veineuse).

b) *Le sang jaillit, puis coule en bavant et s'arrête.*

L'ouverture de la veine est trop étroite ; ou le parallélisme des plaies cutanée et veineuse est détruit ; ou bien un lobule adipeux obture l'orifice.

c) *Syncope.*

Peu grave.

Enfin, comme accidents exceptionnels :

L'ouverture de l'artère humérale ou la blessure d'un nerf.

2. Accidents consécutifs.

a) *Ecchymose ; thrombus.*

b) *Inflammation de la plaie,* qui sera ainsi le point de départ *d'une lymphangite, d'un phlegmon.*

c) *Phlébite.*

Ces accidents sont rares ; l'observation d'une asepsie exacte durant l'opération ; un pansement antiseptique compressif bien fait en mettront toujours à l'abri.

LE RECUEIL

DES

QUESTIONS D'EXTERNAT

PAR

UN GROUPE D'INTERNES

DES HÔPITAUX DE PARIS

Formera 40 fascicules in-8°, comprenant chacun cinq questions (Anatomie et ıologie.)

Il paraîtra un fascicule par semaine.

Tous les fascicules seront vendus séparément : **cinquante centimes.**

SOMMAIRE DES SEIZE PREMIERS FASCICULES

Fascicule I. — ANATOMIE : **I. Artère sous-vière. — II. Muscles pectoraux.** PATHOLOGIE : **I. Fractures de côtes et complications. — II. Signes du mal de Pott. — III. Anesthésie chloroformique et ses accidents.**

Fascicule II.— ANATOMIE : **I. Diaphragme. — II. Espace intercostal. — III. Muscle psoas-iliaque.** PATHOLOGIE : **I. Ascite, paracentèse de l'abdomen. — II. Injections hypodermiques.**

Fascicule III.— ANATOMIE : **I. Os iliaque. — II. Muscles de la paroi antéro-latérale de l'abdomen.** PATHOLOGIE : **I. Symptômes et diagnostic des péritonites aiguës. — II. Symptômes, diagnostic et complications de la rougeole. — III. Appareils plâtrés.**

Fascicule IV. — ANATOMIE : **I. Extrémité supérieure du fémur. — II. Canal inguinal. — III. Muscles pelvi-trochantériens.** PATHOLOGIE : **I. Symptômes et diagnostic de la coxalgie. — II. Examen clinique des urines.**

Fascicule V.— ANATOMIE : **I. Ligaments de l'articulation coxo-fémorale. — II. Muscles fessiers.** PATHOLOGIE : **I. Etiologie, symptômes et diagnostic de la phlegmatia alba dolens. — II. Furoncle. — III. Anesthésie locale.**

Fascicule VI. — ANATOMIE : **I. Muscles adducteurs de la cuisse et leurs nerfs. II. Triangle de Scarpa.— III. Articulation du genou.** PATHOLOGIE : **I. Fractures de l'extrémité supérieure du fémur. — II. Epistaxis et traitement.**

Fascicule VII. — ANATOMIE : **I. Muscles de la patte d'oie. — II. Artère fémorale et ses branches.** PATHOLOGIE : **I. Fractures de la rotule. — II. Varices du membre inférieur et leurs complications. — III. Pansements antiseptiques.**

Fascicule VIII. — ANATOMIE : **I. Muscle quadriceps fémoral. — II. Veines superficielles du membre inférieur. — III. Nerf sciatique.** PATHOLOGIE : **I. Symptômes et diagnostic de la tumeur blanche du genou. — II. Signes de la syphilis.**

Fascicule IX. — ANATOMIE : I. Artère poplitée. — II. Muscles péroniers latéraux. PATHOLOGIE : I. Entorse. — II. Brûlures. — III. Ponction exploratrice.

Fascicule X. — ANATOMIE : I. Articulation tibio-tarsienne. — II. Artères de la jambe. — III. Muscle triceps sural. PATHOLOGIE : I. Fractures du péroné. II. Hémorrhagies artérielles.

Fascicule XI. — ANATOMIE : I. Muscles de la région antérieure de la jambe. — II. Calcanéum et astragale. PATHOLOGIE : I. Sciatique. — II. Symptômes, diagnostic et complications du rhumatisme articulaire aigu, franc. — III. Examen des crachats.

Fascicule XII. — ANATOMIE : I. Artères du pied. — II. Vertèbres dorsales. — III. Veine cave inférieure. PATHOLOGIE : I. Signes des fractures en général. — II. Symptômes et diagnostic de la variole.

Fascicule XIII. — ANATOMIE : I. Os occipital. — II. Veines jugulaires. PATHOLOGIE : I. Symptômes et diagnostic de la méningite tuberculeuse. — II. Signes, diagnostic et complications des oreillons. — III. Saignée.

Fascicule XIV. — ANATOMIE : I. Os frontal. — II. Muscle sterno-cléido-mastoïdien. — III. Carotide externe. PATHOLOGIE : I. Symptômes et diagnostic de l'érysipèle de la face. — II. Stomatite mercurielle.

Fascicule XV. — ANATOMIE : I. Trous de la base du crâne. — II. Articulation temporo-maxillaire. PATHOLOGIE : I. Symptômes des fractures du crâne. — II. Signes et diagnostic du cancer de la langue. — III. Fractures du maxillaire inférieur.

Fascicule XVI. — ANATOMIE : I. Fosses nasales. — II. Muscles masticateurs. — III. Glande parotide. ANATOMIE : I. Symptômes et diagnostic de l'angine diphthérique. — II. Trachéotomie.

Fascicule XVII. — ANATOMIE : I. Cavit orbitaire. — II. Carotide intern PATHOLOGIE : I. Symptômes, diagnosti et complications de la scarlatine. II. Signes de l'hémorrhagie céré brale. — III. Vaccine et vaccinatio

Fascicule XVIII. — ANATOMIE : I. Régic sus-claviculaire. — II. Articulatio de la clavicule. — III. Muscles sc pulo-huméraux. PATHOLOGIE : I. Fra tures de la clavicule. — II. Phlegmo diffus.

Fascicule XIX. — ANATOMIE : I. Om plate. — II. Creux axillaire. PATH LOGIE : I. Complications des fracture II. Signes des luxations de l'épaul III. Signes, diagnostic et compl cations de la coqueluche.

Fascicule XX. — ANATOMIE : I. Huméru — II. Articulation de l'épaule. III. Muscles de la région antérieu du bras. PATHOLOGIE : I. Anthrax. II. Lavage du sang.

Fascicule XXI. — ANATOMIE : I. Artè humérale. — II. Muscle triceps br chiales. PATHOLOGIE : I. Signes d fractures de l'humérus. — II. Hyda throse. — III. Cathétérisme de l'œs phage et lavage de l'estomac.

Fascicule XXII. — ANATOMIE : I. Vein superficielles du membre supérieu II. Nerf médian. — III. Muscles e tenseurs des doigts. PATHOLOGIE I. Fractures de l'extrémité inférieu du radius. — II. Paralysie radiale.

Fascicule XXIII. — ANATOMIE : I. Artèi de l'avant-bras. — II. Nerf cubit PATHOLOGIE : I. Panaris. — II. Sign du diabète. — III. Ventouses.

Fascicule XXIV. — ANATOMIE : I. Artic lation radio-carpienne. — II. Muscl fléchisseurs des doigts. — III. Pli coude. PATHOLOGIE : I. Plaies de main. — II. Signes et diagnostic l'urèthrite blennorrhagique ch l'homme.

SAINT AMAND, CHER. — IMPRIMERIE SCIENTIFIQUE ET LITTÉRAIRE, BUSSIÈRE FRÈRES

RECUEIL

DES

UESTIONS D'EXTERNAT

PAR

UN GROUPE D'INTERNES

DES HOPITAUX DE PARIS

FASCICULE 14

PRIX : CINQUANTE CENTIMES

I.	ANATOMIE. . .	**Os frontal.**
II.	— . . .	**Muscles sterno-cléido-mastoïdien.**
III.	— . . .	**Artère carotide externe.**
I.	PATHOLOGIE . .	**Symptômes et diagnostic de l'érysipèle de la face.**
II.	— . .	**Stomatite mercurielle.**

PARIS

A. MALOINE, EDITEUR

23-25, RUE DE L'ÉCOLE-DE-MÉDECINE, 23-25

1899

SOUSCRIPTION

Pour recevoir régulièrement les fascicules du Recueil des **Questions d'Externat**, on peut souscrire aux conditions suivantes :

	Paris	Départements
Pour **20** fascicules	**10** fr. »»	**12** fr. »»
— **40** —	**18** fr. »»	**22** fr. »»

OS FRONTAL

Définition — Situation.

Forme la partie antérieure du crâne. Il surmonte le squelette de la face, les cavités orbitaires et nasales, et s'articule en arrière avec les pariétaux et le sphénoïde.

Forme.

Comparé à une coquille ou à un segment de sphère aplati dans sa moitié inférieure.

Deux faces :

— Face endocrânienne.

— Face exocrânienne divisée en deux parties :

L'une antérieure : frontale proprement dite.

L'autre inférieure : orbito-nasale.

Un bord circonférentiel.

Description.

Face endocrânienne.

Concave dans son ensemble.

Elle présente de haut en bas.

Sur la ligne médiane.

1. *Gouttière* du sinus longitudinal supérieur large en haut, va en bas en se rétrécissant et fait place à :

2. *Crête frontale* où s'attache le repli de la dure-mère, appelé *grande faux du cerveau*, qui sépare l'un de l'autre les hémisphères cérébraux.

3. *Trou borgne ou fronto-ethmoïdal* où

passe la *veine fronto-ethmoïdale* de Sabatier et Blandin.

4. De chaque côté du trou borgne, sont deux petites surfaces rugueuses où viennent s'articuler les ailettes de l'*apophyse crista-galli* de l'ethmoïde.

— *Sur les parties latérales.*

1. *Fosse frontale.*

Peu marquée, répond à la bosse frontale visible sur la face exocrânienne.

2. *Bosses orbitaires.*

A la partie inférieure de cette face endocrânienne.

3. Tout près de la gouttière médiane : empreinte des granulations de Pacchioni.

4. Tout à fait en dehors : sillons traversés par les branches antérieures de l'artère méningée moyenne.

5. Sur toute cette surface : *éminences mamillaires et impressions digitales*, traces des circonvolutions cérébrales ; plus marquées au niveau des bosses orbitaires.

Face exocrânienne.

Les deux parties qui la composent sont séparées l'une de l'autre par la *crête transversale.*

Crête transversale.

Découpée en trois arcades.

Au milieu.

Echancrure nasale.

Dans la concavité de laquelle s'articulent les *os propres du nez* et l'*apophyse montante du maxillaire supérieur.*

Au milieu est *l'épine nasale*, dirigée en bas et en avant, s'articulant par sa face supérieure avec les os propres du nez et sur sa face infé-

rieure présentant deux gouttières qui forment une partie de la voûte des fosses nasales.

Sur les côtés.

Arcades orbitaires.

Limitées en dedans par un bord mousse et arrondi : *apophyse orbitaire interne*, et en dehors par un bord tranchant très saillant : *apophyse orbitaire externe* qui s'articule avec l'os malaire. Vers le tiers interne, légère échancrure : *échancrure sus-orbitaire*, quelquefois transformée en trou par un pont osseux, livre passage aux vaisseaux sus-orbitaires et au nerf frontal externe.

Quelquefois en dedans de cette échancrure, léger sillon où passe l'artère frontale interne.

A) *Portion antérieure frontale proprement dite* monte d'abord verticalement en haut, puis s'incline de plus en plus fortement en haut et en arrière pour aller s'engrener avec les pariétaux. Elle est convexe et lisse.

Elle présente de bas en haut :

— *Sur la ligne médiane.*

1. Glabelle, saillie mousse, transversale, surmontant l'échancrure nasale résultant de la rencontre sur la ligne médiane des arcades sourcillières.

2. Traces de la suture métopique, nettement visibles tout à fait au voisinage de la glabelle, beaucoup moins nettes plus haut.

La suture métopique sépare chez l'embryon et chez l'enfant le frontal en deux moitiés distinctes et absolument symétriques l'une à l'autre. Cette suture peut persister chez l'adulte dans 8 à 10 pour cent des individus. En général, elle disparaît par soudure des deux

passe la *veine fronto-ethmoïdale* de Sabatier et Blandin.

4. De chaque côté du trou borgne, sont deux petites surfaces rugueuses où viennent s'articuler les ailettes de l'*apophyse crista-galli* de l'ethmoïde.

— *Sur les parties latérales.*

1. *Fosse frontale.*

Peu marquée, répond à la bosse frontale visible sur la face exocrânienne.

2. *Bosses orbitaires.*

A la partie inférieure de cette face endocrânienne.

3. Tout près de la gouttière médiane : empreinte des granulations de Pacchioni.

4. Tout à fait en dehors : sillons traversés par les branches antérieures de l'artère méningée moyenne.

5. Sur toute cette surface : *éminences mamillaires et impressions digitales*, traces des circonvolutions cérébrales; plus marquées au niveau des bosses orbitaires.

Face exocrânienne.

Les deux parties qui la composent sont séparées l'une de l'autre par la *crête transversale.*

Crête transversale.

Découpée en trois arcades.

Au milieu.

Echancrure nasale.

Dans la concavité de laquelle s'articulent les *os propres du nez* et l'*apophyse montante du maxillaire supérieur.*

Au milieu est *l'épine nasale*, dirigée en bas et en avant, s'articulant par sa face supérieure avec les os propres du nez et sur sa face infé-

rieure présentant deux gouttières qui forment une partie de la voûte des fosses nasales.

Sur les côtés.

Arcades orbitaires.

Limitées en dedans par un bord mousse et arrondi : *apophyse orbitaire interne*, et en dehors par un bord tranchant très saillant : *apophyse orbitaire externe* qui s'articule avec l'os malaire. Vers le tiers interne, légère échancrure : *échancrure sus-orbitaire*, quelquefois transformée en trou par un pont osseux, livre passage aux vaisseaux sus-orbitaires et au nerf frontal externe.

Quelquefois en dedans de cette échancrure, léger sillon où passe l'artère frontale interne.

A) *Portion antérieure frontale proprement dite* monte d'abord verticalement en haut, puis s'incline de plus en plus fortement en haut et en arrière pour aller s'engrener avec les pariétaux. Elle est convexe et lisse.

Elle présente de bas en haut :

— *Sur la ligne médiane.*

1. Glabelle, saillie mousse, transversale, surmontant l'échancrure nasale résultant de la rencontre sur la ligne médiane des arcades sourcillières.

2. Traces de la suture métopique, nettement visibles tout à fait au voisinage de la glabelle, beaucoup moins nettes plus haut.

La suture métopique sépare chez l'embryon et chez l'enfant le frontal en deux moitiés distinctes et absolument symétriques l'une à l'autre. Cette suture peut persister chez l'adulte dans 8 à 10 pour cent des individus. En général, elle disparaît par soudure des deux

moitiés du frontal dans les mois qui suivent la naissance.

— *Sur les parties latérales.*

1. *Arcades sourcillières.*

A un centimètre environ au-dessus de l'arcade orbitaire.

2. *Bosses frontales.*

Plus marquées chez la femme et l'enfant que chez l'homme, situées à un travers de doigt au-dessus de l'arcade sourcillière et un peu en dehors d'elle.

3. *En dehors des bosses frontales.*

Gouttière creusée par une branche profonde de l'*artère sus-orbitaire.*

4. *Tout à fait en dehors.*

Crête curviligne.

Se continuant par une crête semblable sur les pariétaux pour former par leur ensemble la *crête temporale.*

Délimite sur le frontal une petite surface triangulaire tout à fait externe qui fait partie de la *fosse temporale* et donne insertion au *muscle temporal.*

B) *Portion orbito-nasale.*

C'est la partie inférieure de la face exo-crânienne : divisée en 3 parties.

a) *Partie médiane : échancrure ethmoïdale* où vient se loger la face supérieure de l'ethmoïde.

Son contour est en forme d'U à ouverture postérieure, la branche transversale est l'*échancrure nasale* déjà étudiée. Ses branches latérales sont creusées de cavités.

L'une de ces cavités est antérieure, c'est l'entrée du *sinus frontal.* Les autres postérieures sont des demi-cellules osseuses recou-

vrant des cellules semblables, creusées à la face supérieure de l'ethmoïde.

Les cloisons qui séparent ces cavités sont creusées de deux gouttières qui font, avec des gouttières semblables creusées sur l'ethmoïde, des canaux : *canaux ethmoïdaux* livrant passage :

α) *Canal ethmoïdal antérieur* à :

— Filet ethmoïdal du rameau nasal de la branche ophthalmique de Willis.

— Artère ethmoïdale antérieure.

β) *Canal ethmoïdal postérieur* à :

— Artère ethmoïdale postérieure.

— Filet nerveux méningien du nerf oculo-moteur commun.

b) *Parties latérales* : *fosses orbitaires.*

Concaves, triangulaires à base antérieure, à sommet tronqué postérieur.

Base répond à l'arcade orbitaire.

— *Sommet.*

S'articule avec le bord antérieur des petites ailes du sphénoïde.

— *A l'angle antérieur et interne.*

Est une petite épine : empreint et rochléaire où se réfléchit le tendon du muscle grand oblique de l'œil.

— *A l'angle externe.*

Fosse lacrymale profondément excavée logeant la glande lacrymale.

— *Bord interne.*

Est le bord externe de l'échancrure ethmoïdale, s'articule d'avant en arrière avec : unguis, lame papyracée de l'ethmoïde.

— *Bord externe.*

S'articule avec la grande aile du sphénoïde.

Bord circonférentiel.

Partie supérieure.

Demi-circulaire, dentelures s'engrénant avec les pariétaux. Cette suture est la suture lambdoïde. Chez l'embryon ou l'enfant, elle présente au point où elle s'unit en arrière à la suture interpariétale et en avant à la suture métopique séparant les deux moitiés du frontal, un élargissement qui est la *fontanelle antérieure* ou *grande fontanelle.*

Par sa partie inférieure.

— Ferme en avant la fente sphénoïdale.

— S'articule avec la petite aile du sphénoïde.

— Est interrompu dans sa partie médiane par l'échancrure ethmoïdale.

Architecture.

Deux tables d'os compacts : l'une interne, l'autre externe. Entre les deux : tissus spongieux, diploé. Au-dessus des arcades orbitaires, de chaque côté, une grande cavité : *sinus frontaux*, communiquant en bas à travers l'orifice déjà décrit et l'ethmoïde avec le méat moyen des fosses nasales.

Ossification.

Un point principal pour chaque moitié du frontal, au niveau des arcades orbitaires.

Trois points complémentaires également pour chaque moitié du frontal.

1. Epine nasale.
2. Apophyse orbitaire externe.
2. Poulie de réflexion du muscle grand oblique.

MUSCLE STERNO-CLEIDO-MASTOIDIEN

Définition. — Situation.

Muscle large, aplati, allongé, situé dans la partie latérale du cou. Etendu depuis l'extrémité interne de la clavicule et la partie supérieure du sternum, jusqu'à l'apophyse mastoïde et à l'occipital.

Il est formé de deux couches musculaires de direction différente.

Constitution.

Trois faisceaux distincts.

1. Faisceau sterno-mastoïdien.
2. Faisceau cléido-occipital ou claviculaire superficiel.
3. Faisceau cléido-mastoïdien ou claviculaire profonde.

Insertions.

1. *Faisceau sterno-mastoïdien.*

S'insère :

En bas :

Face antérieure de la première pièce du sternum à 2 centimètres au-dessous de la fourchette, au-dessous et en dedans de l'encoche claviculaire, par un tendon de forme arrondie dont les fibres les plus internes vont s'entrecroiser sur la ligne médiane du sternum avec les fibres homologues du tendon opposé.

En haut.

— *Base de l'apophyse mastoïde.*

— *Portion externe de la ligne courbe supérieure de l'occipital.*

Corps musculaire, étroit en bas, va peu à peu en s'élargissant vers son insertion supérieure qui se fait par une aponévrose étalée.

2. *Faisceau cléido-occipital.*

S'insère :

En bas.

— *Face supérieure de la clavicule* sur une longueur de 2 à 4 centimètres *près du bord antérieur* par des fibres tendineuses entrecroisées de fibres musculaires.

En haut.

— *Ligne courbe supérieure de l'occipital* dans sa partie externe.

Corps charnu et de forme rectangulaire s'engage sous le chef sterno-mastoïdien et est moins oblique que lui.

— Forme avec le chef précédent la couche superficielle du muscle.

3. *Faisceau cléido-mastoïdien.*

S'insère :

En bas :

— *Face supérieure de la clavicule* en arrière du précédent et *près du bord postérieur.*

Par des fibres charnues et des fibres aponévrotiques sur une longueur de 2 à 4 centimètres.

En haut.

En se fusionnant avec le chef sternal.

— *Bord antérieur de l'apophyse mastoïde.*

— *Face externe de l'apophyse mastoïde.*

Corps charnu, épais, quadrangulaire, dirigé presque verticalement en haut, forme à lui seul la couche profonde du muscle.

4. Quelquefois il existe dans le sterno-mastoïdien un quatrième chef appartenant à la couche superficielle : c'est le chef sterno-occipital. Il est très souvent absent.

Rapports.

Immédiats.

Ce muscle est situé dans un dédoublement de l'aponévrose cervicale superficielle qui se sépare en deux feuillets pour l'entourer et lui fournir une gaîne complète.

Un des feuillets tapisse la face superficielle, l'autre la face profonde.

De plus, un renforcement de l'aponévrose superficielle part de cette gaîne et aboutit à l'angle du maxillaire inférieur, à sa branche montante et à l'aponévrose massétérine ; c'est l'insertion faciale du sterno-mastoïdien (Richet).

Médiats.

Face superficielle.

— Peau.
— Peaucier.
— Branches du plexus cervical superficiel.
— Veine jugulaire externe.

Face profonde.

— Muscle splénius.
— Muscles scalènes.
— Muscle omo-hyoïdien.
— Muscle sterno-cléido-hyoïdien.
— Articulation sterno-claviculaire.
— Plexus cervical profond.
— Paquet vasculo-nerveux.
  — Artère carotide primitive en bas.
  — Artère carotide externe en haut.
  — Veine jugulaire interne.
  — Nerf pneumogastrique.

En arrière.

— Nerf grand sympathique.

En avant.

— Ganglions lymphatiques.

— Filets cardiaques supérieurs du pneumogastrique et du grand sympathique.

— Anse anastomotique formée par la branche descendante du nerf grand hypoglosse.

Muscle sterno-mastoïdien recouvre complètement le paquet vasculo-nerveux, ne laissant à découvert la bifurcation de l'artère carotide que quand la tête se porte en arrière.

Bord antérieur.

— Glande parotide.

— Bandelette aponévrotique parotido-maxillaire.

— Veine jugulaire antérieure.

Bord postérieur.

— Limite en avant le creux sus-claviculaire qui est limité en arrière par le trapèze.

Innervation.

1. Rameaux fournis par la branche externe du spinal qui traverse le muscle (pour la couche profonde).

2. Rameaux naissant de l'anastomose du spinal avec la troisième paire cervicale (pour la couche superficielle).

Irrigation.

— Branches sterno-mastoïdiennes fournies par les rarameaux de l'artère carotide externe (artère thyroïdienne supérieure, artère occipitale).

Action.

α) *Point fixe en bas.*

— Flexion de la tête.

— Inclinaison de la tête du côté contracté.

— Rotation portant la face du côté opposé au muscle contracté.

Agit sur les articulations axoïdo-atloïdienne et occipito-atloïdienne.

Le muscle sterno-mastoïdien n'est fléchisseur que quand primitivement un léger degré de flexion a été produit par la contraction des grand et petit droits antérieurs de la tête qui ont rejeté, en avant de l'axe de l'articulation occipito-atloïdienne, l'insertion du muscle, sans cela le sterno-mastoïdien serait extenseur.

β) *Point fixe en haut.*

Inspiration par les chefs sternaux ; agit surtout comme modérateur de l'expiration et intervient alors dans le chant.

ARTÈRE CAROTIDE EXTERNE

Définition.

L'artère carotide externe est une des branches de bifurcation de l'artère carotide primitive. Elle est destinée à irriguer une portion de la région cervicale, muscles, corps thyroïde, larynx, pharynx, langue et la plus grande partie de la face. Les ramifications de ces branches terminales vont se distribuer, les unes aux téguments du crâne, les autres aux parties profondes de la face et aux méninges.

Origine.

A la bifurcation de l'artère carotide primitive au niveau du bord supérieur du cartilage thyroïde.

Quelquefois ce point est situé plus haut entre le cartilage thyroïde et l'os hyoïde ou même au niveau de l'os hyoïde.

Trajet.

L'artère carotide externe est d'abord placée en dedans et en avant de la carotide interne, puis elle se dirige en haut et en dehors et croise la face antérieure de la carotide interne, puis elle est verticalement ascendante à travers la glande parotide jusqu'au niveau du col du condyle du maxillaire.

Terminaison.

Au niveau du col du condyle du maxillaire par bifurcation en artère temporale superficielle et artère maxillaire interne.

Calibre.

Egal à celui de l'artère carotide interne, quelquefois un peu inférieur.

Rapports.

1. *Au-dessous du digastrique.*

L'artère est presque superficielle. Elle appartient à la région sterno-mastoïdienne.

En dehors.

— Peau.

— Peaucier, contenu dans un dédoublement du *fascia superficialis.*

— Aponévrose cervicale superficielle et dans un dédoublement de cette aponévrose : *muscle sterno-mastoïdien.*

— Tissu cellulo-adipeux avec des ganglions lymphatiques.

— *Nerf grand hypoglosse* et sa branche descendante.

— *Tronc veineux thyro-linguo-pharyngo facial* résultant de la convergence des veines linguales, thyroïdienne supérieure, pharyngienne inférieure, faciale.

— *Veine jugulaire interne* recouvre, quand elle est volumineuse, une portion de la face externe de l'artère carotide externe.

En dedans.

— Paroi du pharynx formée par le muscle constricteur inférieur.

— Nerf laryngé supérieur, branche du pneumogastrique passant entre l'artère et le pharynx.

En arrière.

— Artère carotide interne, unie à la carotide externe par du tissu cellulaire dense qui forme le *ligament intercarotidien de Rieffel.*

En avant.

— Branches collatérales de l'artère.

— Extrémité postérieure de la grande corne de l'os hyoïde.

2. *Au-dessus du muscle digastrique.*

D'abord :

En dehors.

— Muscle stylo-hyoïdien.

En dedans.

— Paroi du pharynx.

Puis plus haut :

En dehors.

— Glande parotide.

En dedans.

Paroi du pharynx.

Enfin passe dans la glande parotide qui l'entoure complètement ou lui forme une gouttière très profonde. C'est au niveau de l'union du tiers inférieur et des deux-tiers supérieurs de la glande que l'artère pénètre dans la parotide. Dans ce trajet, elle décrit souvent une courbe qui peut être assez prononcée pour rapprocher considérablement l'artère de l'amygdale.

Dans la parotide l'artère carotide est en rapports avec :

— Les lobules de la glande.
— Les rameaux du nerf facial.
— La veine jugulaire externe.
— Les ganglions lymphatiques intra-parotidiens.
— Le nerf auriculo-temporal.

Branches collatérales.

Nombre : six.

Description.

α) *Artère thyroïdienne supérieure.*

Origine.

A quelques millimètres au-dessus de l'origine de l'artère carotide externe.

Trajet.

Transversalement en avant, puis verticalement en bas.

Terminaison.

— Lobes du corps thyroïde.
— Larynx.
Artère laryngée supérieure.
Artère laryngée inférieure.

b) *Artère linguale.*

Origine.

Au niveau de la grande corne de l'os hyoïde.

Trajet.

En haut et en dedans, passe sous la face profonde du muscle hyo-glosse.

Terminaison.

— Rameau sus hyoïdien.
— Bifurcation en :
Artère dorsale de la langue.
Artère linguale profonde ou ranine.

c) *Artère faciale.*

Origine.

A quelques millimètres au-dessus de l'artère linguale.

Trajet.

Flexueux, d'abord en avant et en haut, contourne le bord supérieur de la glande sous-maxillaire et le bord inférieur de l'os maxillaire inférieur, puis obliquement vers le sillon naso-génien qu'elle suit pour aller dans l'angle interne de l'œil, s'anastomoser avec l'artère ophthalmique.

Terminaison.

Par cette anastomose avec l'artère ophthalmique.

Rameaux collatéraux.

— Artère palatine inférieure.
— Artère sous-mentale.
— Artères labiales.
— Rameaux aux muscles de la face, à l'aile du nez, au masséter, aux ptérygoïdiens.

Ligature.

Incision de 3 à 4 centimètres étendue depuis la partie moyenne du cartilage thyroïde auprès du bord antérieur du sterno-mastoïdien, jusqu'à l'angle du maxillaire inférieur.

On trouve l'artère derrière la grande corne de l'os hyoïde dans un angle dont le côté supérieur est le nerf grand hypoglosse et le côté inférieur le tronc veineux thyro-linguo-facial.

On reconnaît l'artère à sa situation en dedans de l'artère carotide interne et à ses nombreuses branches collatérales.

SYMPTOMES ET DIAGNOSTIC DE L'ERYSIPÈLE DE LA FACE

Définition de l'érysipèle.

Maladie générale, fébrile, cyclique, caractérisée par l'apparition d'une ou plusieurs larges plaques rouges, faisant saillie sur les téguments, limitées par un bourrelet pathognomonique, et ayant tendance à envahir les régions voisines.

Sa cause est actuellement connue, c'est l'inoculation du streptocoque de Fehleisen, qui pénètre dans le derme, y détermine des lésions locales (dermite œdémateuse) et cause des phénomènes d'infection générale.

L'ancienne division en érysipèle médical et érysipèle chirurgical n'est donc plus admise aujourd'hui, puisque dans les deux cas l'agent pathogène est le même, et que dans le premier il pénètre par une érosion de la peau ou des muqueuses qui passe inaperçue. La localisation de la maladie à la face est de beaucoup la plus fréquente, presque la seule depuis l'application en chirurgie des méthodes d'asepsie et d'antisepsie. C'est celle qu'il faut étudier ici.

Description.

A. Incubation.

Très variable. — En moyenne de 24 heures à 8 jours. Pas de prodromes le plus souvent; ou simplement malaise général, anorexie, courbature.

B. Invasion.

Symptômes généraux analogues à ceux des débuts de toute infection (lassitude, céphalalgie, nausées, vomissements).

Insister sur :

a) *Frisson intense.*

Unique, ressemblant à celui de la pneumonie, à la suite duquel T° monte à 40° et qui s'accompagne de céphalée, soif intense, et parfois de délire chez les alcooliques.

b) *Engorgement douloureux des ganglions sous-maxillaires.*

C. ÉTAT.

24 heures après le début, l'affection est en pleine évolution.

1. *Signes physiques.*

Exanthème.

La plaque d'érysipèle apparaît d'abord sous forme d'une tache rougeâtre, indurée, surélevée, à extension rapide et qui en quelques heures, s'est constituée et présente ses caractères distinctifs.

a) *Rougeur.*

De rose à lie-de-vin, disparaissant un instant sous la pression du doigt.

Aspect lisse, luisant. Quelquefois des vésicules, phlyctènes, taches ecchymotiques.

b) *Tuméfaction.*

Sensible à la vue et au palper. Ce dernier décèle surtout le bourrelet spécial qui limite la périphérie de la plaque.

Ce bourrelet est entouré en dehors d'une auréole rouge; leur ensemble représente la zone d'activité de l'érysipèle. C'est là qu'on trouve des streptocoques en masse, le centre de la plaque représentant en effet une zone de régression.

c) *Chaleur.*

Augmentation de T° locale de 1 à 2 degrés.

Chaleur âcre et mordicante avec sensation de tension perçues par le malade.

d) *Douleur.*

Spontanée et à la pression ; n'a rien de spécial.

En plus de ces caractères généraux, la plaque d'érysipèle présente des caractères spéciaux à la face.

a) *Son début.*

Au niveau d'une excoriation quelconque, souvent inaperçue.

Souvent sur une des muqueuses buccale, pituitaire, conjonctive ou auriculaire ; et alors elle apparaît au niveau de la commissure des lèvres, du sillon naso-génien, etc.

b) *Son évolution.*

Rapide, fait tache d'huile, s'étend à tout le visage, le défigurant.

Paupières et bourrelets des oreilles œdématiés ; nez et lèvres gonflés (dyspnée).

Le menton reste pâle et ne se laisse pas infiltrer.

Le cuir chevelu se colore seulement chez les chauves ; sinon s'œdématie mais reste pâle.

2. *Signes généraux.*

a) *Fièvre.*

Cyclique ; précédant un peu l'apparition de l'exanthème, mais disparaissant avec lui.

Brusque ascension au début (atteint 40°, 41°, le 2e jour), puis courte période d'état avec oscillations très faibles, et défervescence brusque.

Une ascension brusque dans la courbe, ou, suivant la défervescence, indique une nouvelle poussée.

Le *pouls* suit la température.

b) *Troubles gastro-intestinaux.*

Vomissements, constipation, parfois ictère.

c) *Troubles nerveux.*

Délire; excitation cérébrale. Chez les alcooliques quelquefois manie aiguë et crises de delirium tremens.

d) *Urines.*

Rouges, foncées, rares; albuminurie transitoire.

D. Déclin.

Débute du 5e au 8e jour de la maladie; la guérison sera complète en quelques jours.

Localement, la plaque s'affaisse, le bourrelet disparaît, la rougeur diminue, puis une desquamation furfuracée ou lamelleuse se produit, et la peau recouvre toute sa souplesse.

Les symptômes généraux cèdent en même temps que les phénomènes locaux.

Donc, à moins d'évolution par poussées successives, l'érysipèle ne dure guère plus de 8 à 10 jours.

Il est vrai que les rechutes et surtout les récidives sont fréquentes.

Formes.

1. *D'après l'état général du sujet.*

a) *Forme ataxo-adynamique.*

État typhoïde, avec ballonnement du ventre, diarrhée, hémorrhagies diverses, tendance au collapsus, mort.

b) *Forme bilieuse.*

Mauvais état des voies digestives. Ictères infectieux.

c) *Forme abortive.*

Surtout chez des sujets ayant eu déjà de nombreuses atteintes. Peu de signes locaux et excellent état général.

Plus rarement elle se voit comme première atteinte (érysipèle atténué, primitif, décrit par Juhel-Rénoy et Bolognesi).

2. *D'après le mode d'extension de la plaque.*

a). *Érysipèle fixe.*

C'est le type classique.

b) *Érysipèle serpigineux.*

c) *Érysipèle migrateur.*

Partant de la face, il filera sur le corps, se déplaçant rapidement, mais durant longtemps.

d). *Érysipèles erratique et à distance.*

3. *Erysipèle à répétition.*

Les récidives de l'érysipèle sont fréquentes; certains sujets semblent prédisposés et sont frappés chaque fois qu'ils s'exposent à la contagion.

Ces récidives peuvent se faire chez certaines femmes à chaque retour des règles; c'est *l'érysipèle cataménial.*

Complications.

a) *Suppuration.*

Se fait soit localement (érysipèle suppuré avec petits abcès sous-cutanés multiples), soit à distance.

Les arthrites suppurées, l'otite, l'inflammation et la suppuration de la mastoïde, le phlegmon de l'orbite en représentent les cas les plus fréquents.

b) *Gangrène.*

Au niveau de la plaque (érysipèle gangréneux).

c) *Septicémie.*

Cause la forme ataxo-adynamique décrite plus haut.

d) *Complications cardiaques.*

Endocardite simple ou végétante : péricardite.

e) *Complications pleuro-pulmonaires.*

Broncho-pneumonies fréquentes.

f) *Complications hépatiques.*

Toutes les fois qu'un érysipèle survient chez un individu dont le foie est altéré (alcoolisme, syphilis, etc.), il faut craindre des phénomènes d'infection hépatique qui se traduiront parfois par l'ictère grave.

g) *Complications rénales.*

Néphrite passagère, pourra passer à la chronicité.

Diagnostic.

Facile. Il est à faire avec :

a) *Erythèmes divers.*

Érythème polymorphe urticaire, ou le plus souvent brûlure par application d'un liquide irritant ou caustique.

Dans ce cas, les commémoratifs, l'absence de fièvre et de bourrelet ne permettent pas la confusion.

b) *Lymphangité, phlegmon, furoncle.*

A la face, ce diagnostic est rarement à faire.

c) *Oreillons, fluxion dentaire, eczéma aigu.*

Et plus spécialement.

d) *Engelures du nez ou des oreilles. Coup de soleil.*

e) *Dacryocystite.*

Peut tromper quelques heures, mais l'absence de bourrelet, la localisation nette au sac lacrymal, les troubles oculaires mettent sur la voie.

f) *Morve aiguë.*

Mais là, éruption pustuleuse, jetage.

g) *Œdème malin des paupières.*

Très difficile au début, œdème considérable et plus mou, phénomènes généraux moins intenses. Recherche de la bactéridie charbonneuse.

Enfin on pratiquera, en même temps que l'examen local, l'examen général, surveillant le cœur et les poumons, et recherchant la présence des complications les plus fréquentes, qui, lorsque l'état général est grave, pourraient parfois passer inaperçues.

STOMATITE MERCURIELLE

Elle constitue une des manifestations les plus fréquentes de l'intoxication mercurielle, et en même temps une des premières manifestations toxiques.

Etiologie.

A. Causes déterminantes.

L'absorption de mercure sous une forme quelconque.

1. *Intoxication professionnelle.*

Le plus souvent par vapeurs mercurielles (mineurs d'Almaden, doreurs, etc.).

2. *Empoisonnements.*

Crimes, suicides, erreurs.

3. *Intoxication thérapeutique.*

Presque toujours la stomatite survient au cours du traitement mercuriel dirigé contre la syphilis. Ce sont les frictions mercurielles, puis les injections de sels de mercure par la voie hypodermique qui viennent en première ligne, puis l'ingestion des sels mercuriels, en particulier du protoiodure.

Les frictions surtout donnent une stomatite intense, rapide et généralisée.

La fréquence de cette dernière augmente encore lorsque les frictions sont faites dans certaines régions (régions pileuses, scrotum) où l'absorption est beaucoup plus rapide.

— En tout cas la dose, généralement trop forte, joue un rôle important.

— Enfin, des pansements humides au su-

blimé, des injections vaginales, en particulier en l'état de puerpéralité, peuvent également, mais rarement en somme, donner naissance à la stomatite.

B. Causes prédisposantes et adjuvantes.

1. *Idiosyncrasies.*

Souvent explicables par un mauvais état général (syphilis, état puerpéral, albuminurie).

2. *Irritations antérieures de la bouche.*

Mauvaises dents ; accumulation de tartre dentaire au niveau du collet des dents.

Abus du tabac et en particulier de la chique.

L'importance de l'état des dents est hors conteste. En effet, rare chez les gens possédant une excellente dentition et veillant à la propreté buccale, la stomatite ne s'observe ni chez les vieillards édentés, ni chez le nouveau-né, ni chez les mineurs d'Almaden qui ont perdu les dents depuis longtemps.

Description.

Il est d'usage de décrire avec M. Fournier 3 formes :

1. Forme légère.
2. Forme moyenne.
3. Forme grave.

1. Forme légère.

Trois types.

a) Il se produit un déchaussement de la gencive qui touche en arrière la grosse molaire inférieure. Ce déchaussement est unilatéral et commence toujours du côté sur lequel dort le malade.

b). Gingivite autour d'une dent cariée, d'un vieux chicot dont la gencive était d'ailleurs le plus souvent déjà enflammée chroniquement.

c) Gingivite au niveau de la sertissure des incisives médianes, la partie antérieure de la gencive étant surtout atteinte.

Quelle que soit sa localisation initiale, cette forme de gingivite est caractérisée par :

— Rougeur et boursouflement des gencives.
— Agacement des dents.
— Douleurs dans la mastication.
— Goût métallique perçu par le malade.
— Fétidité de l'haleine.

En somme légère, c'est la *stomatite d'alarme* de M. Fournier.

2. Forme moyenne.

Débute par un des trois points précités.

a) *Signes physiques et fonctionnels.*

1. *Gingivite, glossite, stomatite.*

Gencives rouges, purpurines, tuméfiées. Dents déchaussées. Langue tuméfiée, excoriée, présentant sur ses bords l'empreinte des lèvres.

Ulcérations sur les faces internes des joues recouvertes d'un enduit blanchâtre, pultacé, fétide.

2. *Salivation mercurielle.*

Peut manquer ou exister seule. Continuelle, rejet d'une salive épaisse, filante, parfois d'une abondance extrême (2 à 4 litres). Elle contient du mercure à l'état extrêmement divisé (elle blanchit l'or).

3. *Troubles fonctionnels divers par gêne mécanique et par douleur.*

Gêne de l'alimentation et en particulier de la mastication (la pression sur les dents est fort pénible). Gêne de la parole.

4. *Adénopathies voisines* (*sous et rétro-maxillaires*) *et tuméfaction des glandes salivaires, en particulier de la sous-maxillaire.*

D'où véritable gonflement de la face, simulant parfois les oreillons.

b) *Signes généraux.*

Anorexie, pâleur, adynamie, diarrhée, albuminurie, jamais de fièvre.

Cette forme dure de 10 à 20 et même 30 jours.

3. Forme grave.

Caractérisée par l'exagération des phénomènes locaux et généraux précités.

— Les ulcérations sont très étendues, généralisées; elles gagnent en profondeur. Il se fait un véritable sphacèle des joues et des gencives ; les dents sont déchaussées et tombent. Le retentissement ganglionnaire est considérable, il peut y avoir des adénites et parotidites suppurées. En même temps, véritable état typhoïde.

M. Fournier a donné à cette forme le nom de *stomatite historique*. Actuellement, en effet, on ne la rencontre que très exceptionnellement. Autrefois, au contraire, où on estimait qu'il ne pouvait pas y avoir guérison sans salivation intense, prolongée, elle était fréquente.

Diagnostic.

Facile, l'important, dans les cas où l'intoxication ne saute pas aux yeux, sera en présence de salivation et de stomatite, de chercher systématiquement si le mercure absorbé d'une façon plus ou moins détournée, n'en est pas la cause.

Il faut savoir aussi qu'il existe d'autres stomatites :

Stomatites par irritations locales (dents cariées, dent de sagesse, tabac).

Stomatites érythémato-pultacées des urémiques, de la fièvre typhoïde, de la rougeole, etc.

Stomatites toxiques (plomb, arsenic).

Stomatites aphteuses.

Stomatite ulcéro-membraneuse avec ulcération unilatérale, recouverte d'une bouillie pulpeuse, grisâtre, extrêmement fétide.

Pronostic.

Bénin, surtout si traitement approprié précoce.

Pathogénie.

En dire un mot pour montrer les principales indications thérapeutiques.

1. *Théorie ancienne.*

Encore très en faveur ; en particulier auprès de M. Fournier. La stomatite est due à l'élimination du mercure par les glandes salivaires.

2. *Théorie nouvelle.*

Défendue par M. Galippe. Toute stomatite est microbienne. Une cause quelconque (élimination de mercure dans ce cas) vient exalter la virulence des microbes buccaux.

Traitement.

1. *Préventif.*

a) Eviter les causes d'intoxication et, en thérapeutique, ne pas exagérer les doses.

b) Avant tout traitement mercuriel, extraction des dents cariées, ablation du tartre dentaire.

c) Pendant le traitement, brossages fréquents des dents, lavages antiseptiques de la bouche, et même absorption de doses minimes de chlorate de potasse.

2. *Curatif.*

a) Faire cesser aussitôt la cause d'intoxication.

b) Lavages antiseptiques, badigeonnages à la cocaïne et au borate de soude.

c) Iodure de potassium à l'intérieur et petites doses de chlorate de potasse.

LE RECUEIL

DES

QUESTIONS D'EXTERNAT

PAR

UN GROUPE D'INTERNES

DES HÔPITAUX DE PARIS

Formera 40 fascicules in-8°, comprenant chacun cinq questions (Anatomie et hologie.)

Il paraîtra un fascicule par semaine.

Tous les fascicules seront vendus séparément : **cinquante centimes.**

SOMMAIRE DES SEIZE PREMIERS FASCICULES

---

icule I. — ANATOMIE : I. Artère sous-avière. — II. Muscles pectoraux. ATHOLOGIE : I. Fractures de côtes et omplications. — II. Signes du mal Pott. — III. Anesthésie chloroformique et ses accidents.

icule II.— ANATOMIE : I. Diaphragme. II. Espace intercostal. — III. Muscle oas-iliaque. PATHOLOGIE : I. Ascite, racentèse de l'abdomen. — II. Inctions hypodermiques.

icule III.— ANATOMIE : I. Os iliaque. II. Muscles de la paroi antéro-laté. le de l'abdomen. PATHOLOGIE : I. mptômes et diagnostic des périnites aiguës. — II. Symptômes, agnostic et complications de la ougeole. — III. Appareils plâtrés.

icule IV. — ANATOMIE : I. Extrémité upérieure du fémur. — II. Canal inuinal. — III. Muscles pelvi-trohantériens. PATHOLOGIE : I. Symptômes et diagnostic de la coxalgie. — I. Examen clinique des urines.

Fascicule V.— ANATOMIE : I. Ligaments de l'articulation coxo-fémorale. — II. Muscles fessiers. PATHOLOGIE : I. Etiologie, symptômes et diagnostic de la phlegmatia alba dolens. — II. Furoncle. — III. Anesthésie locale.

Fascicule VI. — ANATOMIE : I. Muscles adducteurs de la cuisse et leurs nerfs. II. Triangle de Scarpa.— III. Articulation du genou. PATHOLOGIE : I. Fractures de l'extrémité supérieure du fémur. — II. Epistaxis et traitement.

Fascicule VII. — ANATOMIE : I. Muscles de la patte d'oie. — II. Artère fémorale et ses branches. PATHOLOGIE : I. Fractures de la rotule. — II. Varices du membre inférieur et leurs complications. — III. Pansements antiseptiques.

Fascicule VIII. — ANATOMIE : I. Muscle quadriceps fémoral. — II. Veines superficielles du membre inférieur. — III. Nerf sciatique. PATHOLOGIE : I. Symptômes et diagnostic de la tumeur blanche du genou.— II. Signes de la syphilis.

Fascicule IX. — ANATOMIE : I. Artère poplitée. — II. Muscles péroniers latéraux. PATHOLOGIE : I. Entorse. — II. Brûlures. — III. Ponction exploratrice.

Fascicule X. — ANATOMIE : I. Articulation tibio-tarsienne. — II. Artères de la jambe. — III. Muscle triceps sural. PATHOLOGIE : I. Fractures du péroné. II. Hémorrhagies artérielles.

Fascicule XI. — ANATOMIE : I. Muscles de la région antérieure de la jambe. — II. Calcanéum et astragale. PATHOLOGIE : I. Sciatique. — II. Symptômes, diagnostic et complications du rhumatisme articulaire aigu, franc. — III. Examen des crachats.

Fascicule XII. — ANATOMIE : I. Artères du pied. — II. Vertèbres dorsales. — III. Veine cave inférieure. PATHOLOGIE : I. Signes des fractures en général. — II. Symptômes et diagnostic de la variole.

Fascicule XIII. — ANATOMIE : I. Os occipital. — II. Veines jugulaires. PATHOLOGIE : I. Symptômes et diagnostic de la méningite tuberculeuse. — II. Signes, diagnostic et complications des oreillons. — III. Saignée.

Fascicule XIV. — ANATOMIE : I. Os frontal. — II. Muscle sterno-cléido-mastoïdien. — III. Carotide externe. PATHOLOGIE : I. Symptômes et diagnostic de l'érysipèle de la face. — II. Stomatite mercurielle.

Fascicule XV. — ANATOMIE : I. Trous de la base du crâne. — II. Articulation temporo-maxillaire. PATHOLOGIE : I. Symptômes des fractures du crâne. — II. Signes et diagnostic du cancer de la langue. — III. Fractures du maxillaire inférieur.

Fascicule XVI. — ANATOMIE : I. Fosses nasales. — II. Muscles masticateurs. — III. Glande parotide. ANATOMIE : I. Symptômes et diagnostic de l'angine diphthérique. — II. Trachéotomie.

Fascicule XVII. — ANATOMIE : I. Cavi orbitaire. — II. Carotide intern PATHOLOGIE : I. Symptômes, diagnost et complications de la scarlatine. II. Signes de l'hémorrhagie cér brale. — III. Vaccine et vaccinatio

Fascicule XVIII. — ANATOMIE : I. Régi sus-claviculaire. — II. Articulatio de la clavicule. — III. Muscles sc pulo-huméraux. PATHOLOGIE : I. Fra tures de la clavicule. — II. Phlegm diffus.

Fascicule XIX. — ANATOMIE : I. Om plate. — II. Creux axillaire. PATH LOGIE : I. Complications des fractur II. Signes des luxations de l'épaul III. Signes, diagnostic et compl cations de la coqueluche.

Fascicule XX. — ANATOMIE : I. Huméru — II. Articulation de l'épaule. III. Muscles de la région antérieu du bras. PATHOLOGIE : I. Anthrax. II. Lavage du sang.

Fascicule XXI. — ANATOMIE : I. Artè humérale. — II. Muscle triceps br chiales. PATHOLOGIE : I. Signes d fractures de l'humérus. — II. Hyda throse. — III. Cathétérisme de l'œs phage et lavage de l'estomac.

Fascicule XXII. — ANATOMIE : I. Vein superficielles du membre supérieu II. Nerf médian. — III. Muscles e tenseurs des doigts. PATHOLOGIE I. Fractures de l'extrémité inférieu du radius. — II. Paralysie radiale.

Fascicule XXIII. — ANATOMIE : I. Artèr de l'avant-bras. — II. Nerf cubita PATHOLOGIE : I. Panaris. — II. Sign du diabète. — III. Ventouses.

Fascicule XXIV. — ANATOMIE : I. Artic lation radio-carpienne. — II. Muscl fléchisseurs des doigts. — III. Pli c coude. PATHOLOGIE : I. Plaies de main. — II. Signes et diagnostic c l'urèthrite blennorrhagique ch l'homme.

SAINT-AMAND, CHER. — IMPRIMERIE SCIENTIFIQUE ET LITTÉRAIRE, BUSSIÈRE FRÈRES.

RECUEIL

DES

UESTIONS D'EXTERNAT

PAR

UN GROUPE D'INTERNES

DES HOPITAUX DE PARIS

FASCICULE 15

PRIX : CINQUANTE CENTIMES

I.	Anatomie. . .	**Trous de la base du crâne.**
II.	— . . .	**Articulation temporo-maxillaire.**
I.	Pathologie . .	**Symptômes des fractures du crâne.**
II.	— . .	**Symptômes et diagnostic du cancer de la langue.**
III.	— . . .	**Fractures du maxillaire inférieur.**

PARIS

A. MALOINE, EDITEUR

23-25, rue de l'École-de-Médecine, 23-25

1899

SOUSCRIPTION

Pour recevoir régulièrement les fascicules du Recueil des **Questions d'Externat**, on peut souscrire aux conditions suivantes :

	Paris	Départements
Pour **20** fascicules	**10** fr. »»	**12** fr. »»
— **40** —	**18** fr. »»	**22** fr. »»

TROUS DE LA BASE DU CRANE

Définition.

Ces trous de la base du crâne sont des orifices ménagés dans les os constituant cette base du crâne et livrant passage à différents organes dont l'existence donne, au trou osseux, son importance.

Les organes traversant ces trous sont en général des artères se rendant à l'encéphale ou des nerfs émanés de cet encéphale et allant se distribuer à l'économie (nerfs crâniens).

On peut étudier successivement ces orifices dans chacun des étages de cette base du crâne, et, pour chaque étage, considérer successivement : 1° les orifices visibles à la fois sur l'exocrâne et l'endocrâne ; 2° les orifices visibles sur l'endocrâne seulement ; 3° les orifices visibles sur l'exocrâne seulement.

Description.

ETAGE ANTÉRIEUR : FRONTO-ETHMOÏDAL.

Trous visibles à la fois sur l'exocrâne et l'endocrâne

Sur l'ethmoïde :

Trous de la lame criblée :

— Filets du nerf olfactif.

— Prolongements de la dure-mère allant à la face profonde de la muqueuse pituitaire.

Trou ethmoïdal et, à la suite, *canal ethmoïdal antérieur :*

— Artère ethmoïdale antérieure.

— Filet ethmoïdal du rameau nasal de la branche ophthalmique de Willis du trijumeau.

Canal ethmoïdal postérieur.

— Artère ethmoïdale postérieure.

— Filet nerveux méningien de l'oculo-moteur commun. (Luschra).

Entre les racines de la petite aile du sphénoïde :

Trou optique.

— Nerf optique.

— Artère ophthalmique.

Orifices visibles sur l'endocrâne

A l'union de l'apophyse crista-galli de l'ethmoïde et du frontal :

Trou borgne.

— Veine fronto-ethmoïdale de Sabatier et Blandin.

Dans l'étage antérieur il n'est pas d'orifices qui ne soient visibles que sur l'exocrâne.

ETAGE MOYEN : SPHÉNO-TEMPORAL.

Orifices visibles à la fois sur l'endocrâne et l'exocrâne

Sur le sphénoïde.

Entre la petite aile et le bord antérieur de la grande aile.

Fente sphénoïdale.

Faisant communiquer l'étage moyen avec la cavité orbitaire.

— Nerf oculo-moteur commun (III).
— Nerf oculo-moteur externe (VI).
— Nerf pathétique (IV).
— Trois ramifications de la branche ophthalmique du trijumeau :
  - Nerf nasal.
  - Nerf frontal.
  - Nerf lacrymal.
— Racine sympathique du ganglion nerveux ophthalmique.
— Veine ophthalmique allant en arrière aboutir au sinus caverneux.
— Branche de l'artère méningée moyenne.

Au niveau de l'attache de la *grande aile* au *corps du sphénoïde.*

Trou grand rond.

— Nerf maxillaire supérieur du trijumeau.

Trou ovale.

— Nerf maxillaire inférieur du trijumeau.
— Artères petites méninges et veines satellites.

Orifices visibles à la fois sur l'endocrâne et l'exocrâne (suite)

Trou petit rond.

— Artère méningée moyenne allant ensuite creuser par ses ramifications les nombreux sillons visibles à la face endocrânienne du frontal et de la grande aile du sphénoïde.

Trou de Vésale (inconstant).

— Nerf petit pétreux superficiel, branche du nerf facial.

— Nerf petit pétreux profond, branche du glosso-pharyngien.

Entre le bord postérieur de la *grande aile du sphénoïde* et le *bord antérieur du rocher.*

Trou déchiré antérieur, traversé horizontalement par :

— Nerf grand pétreux superficiel, branche du nerf facial.

— Nerf grand pétreux profond, branche du nerf glosso-pharyngien.

— Racine sympathique du ganglion de Meckel ou ganglion sphéno-palatin.

— Branche artérielle de l'artère pharyngienne inférieure.

Dans l'épaisseur du *rocher.*

Canal carotidien.

— Artère carotide interne.

— Plexus nerveux carotidien du grand sympathique.

Orifices visibles sur l'endocrâne seulement

Sur le rocher (face antéro-supérieure).

Hiatus de Fallope.

— Nerf grand pétreux superficiel.
— Nerf grand pétreux profond.
— Artère du nerf facial.

Conduits parallèles et sous-jacents à cet Hiatus.

— Nerf petit pétreux superficiel.
— Nerf petit pétreux profond.

Orifices visibles sur l'exocrâne seulement

A l'union du sphénoïde et du vomer.

— Gouttière sphéno-vomérienne médiane.
— Gouttière sphéno-vomérienne latérale.

A l'union du palatin et de l'apophyse ptérygoïde.

— Canal ptérygo-palatin.
— Nerf pharyngien de Bock.
— Artère et veine pharyngiennes supérieures.

Dans la racine de l'*apophyse ptérygoïde.*

Canal vidien.

— Artère, veine et nerf vidiens.

Dans le rocher, près du sommet :

Canal musculaire.

— Muscle du marteau.

Canal de la trompe.

— Constituant la trompe osseuse.

Sur la *face postéro-inférieur du rocher* :

Canal tympanique.

— Nerf de Jacobson, rameau du glosso-pharyngien.

Canal carotico-tympanique.

— Artériole.

Fossette pyramidale.

— Ganglion d'Andersch du glosso-pharyngien.

Aqueduc du limaçon.

— Communication entre l'espace périlymphatique de l'oreille interne et la cavité arachnoïdienne.

Ostium introïtus.

— Rameau auriculaire du pneumogastrique.

ETAGE POSTÉRIEUR : OCCIPITO-TEMPORAL.

Orifices visibles à la fois sur l'exocrâne et l'endocrâne

Sur *l'apophyse mastoïde du temporal.*

Trou mastoïdien.

— Artère et veine mastoïdienne.

A l'union du *bord postérieur du rocher* avec l'*occipital.*

Trou déchiré postérieur.

Divisé par deux épines osseuses partant de l'occipital et allant à la rencontre de deux épines semblables nées du rocher, en trois compartiments.

Dans l'antérieur :

— *Sinus pétreux inférieur.*

Dans le moyen :

— Nerf spinal.
— Nerf pneumogastrique.
— Nerf glosso-pharyngien.

Dans le postérieur.

— Veine jugulaire interne (golfe de la veine jugulaire).

Dans la *masse latérale de l'occipital.*

Trou condylien antérieur.

— Nerf grand hypoglosse.
— Artère branche de l'artère pharyngienne inférieure.
— Veine condylienne antérieure.

Trou condylien postérieur (inconstant).

— Veine anastomotique entre la veine cervicale profonde et le sinus dure-mérien latéral.

Entre les deux masses latérales : le corps et l'écaille de l'occipital.

Orifices visibles à la fois sur l'exocrâne et l'endocrâne

Trou occipital.

— Bulbe rachidien et les méninges qui l'enveloppent.

Dure-mère.
Pie-mère.
Arachnoïde.
Liquide céphalo-rachidien.

— Artère vertébrale.
— Nerf spinal (XI).
— Tissu cellulo-graisseux.

Orifices visibles sur l'endocrâne seulement

Dans le *rocher*, à sa face postéro-supérieure.

Conduit auditif interne, divisé en 4 parties.

Dans l'une :

— Nerf facial (VII).
— Nerf intermédiaire de Wrisberg.

Dans les autres :

— Filets du nerf auditif.
— Artère auditive interne.

Aqueduc du vestibule.

— Artère, branche de la pharyngienne inférieure.
— Veines allant au sinus pétreux inférieur.
— Sac endo-lymphatique.

Orifices visibles sur l'exocrâne seulement

A la face postéro-inférieure du *rocher*.

Trou stylo-mastoïdien, à la base de l'apophyse styloïde.

— Nerf facial.
— Artère et veine stylo-mastoïdiennes.

Gouttière de l'artère occipitale.

— Sur la paroi même du trou stylo-mastoïdien.

Orifice livrant passage à la corde du tympan.

ARTICULATION TEMPORO-MAXILLAIRE

Définition.

L'articulation temporo-maxillaire est celle qui met en présence le crâne en haut représenté par le condyle du temporal et en bas l'os maxillaire inférieur.

Situation.

Au-devant et au-dessous du conduit auditif externe. Au dessous du temporal et par son intermédiaire de la cavité crânienne.

En arrière du massif facial.

Surfaces articulaires.

α) *Du côté du temporal.*

Cavité glénoïde.

Semi-ellipsoïde, à grand axe dirigé obliquement en dedans et en arrière.

Divisée en deux parties par la scissure de Glaser.

a) La partie antérieure préglasérienne est articulaire.

b) La partie postérieure est extra-articulaire et loge du tissu cellulo-graisseux.

En avant de la cavité glénoïde.

Racine transverse de l'apophyse zygomatique du condyle du temporal.

Renflé, convexe d'avant en arrière, très légèrement concave de dehors en dedans.

Le condyle temporal seul est revêtu d'une mince couche de fibro-cartilage. La cavité glénoïde n'est revêtue que de son périoste.

Au voisinage de cette surface articulaire :

En dedans.

Epine du sphénoïde.

En dehors.

Echancrure correspondant à la cavité glénoïde et limitée en avant par le *tubercule zygomatique antérieur* ; en arrière par le *tubercule zygomatique postérieur.*

En arrière.

Os tympanal formant la paroi antérieure du conduit auditif externe et un peu plus loin ce conduit auditif lui-même.

En avant.

Condyle se continue avec le plan sous-temporal.

β) *Du côté du maxillaire inférieur.*

Condyle.

— Ellipsoïde, convexe transversalement et d'avant en arrière.

— Grand axe oblique en dedans et en arrière.

— Un versant antérieur convexe ; un versant postérieur aplati allant rejoindre le bord postérieur de la branche montante ; versant antérieur est seul revêtu de fibro-cartilage.

Supporté par le *col du maxillaire*, partie rétrécie qui établit la continuité du condyle et de la branche montante ; légèrement incurvé en avant, aplati d'avant en arrière.

γ) *Entre les deux surfaces articulaires.*

Ménisque.

Fibro-cartilagineux, en forme d'une lentille bi-concave.

— Face inférieure coiffe le condyle du maxillaire qui est convexe.

— Face supérieure s'applique au condyle du temporal.

— Pourtour adhère à la capsule articulaire, ce qui constitue son moyen de fixité.

— La partie postérieure, à l'état de repos, remplit le fond de la cavité glénoïde.

— Les parties latérales s'inclinent vers le bas et sont fixées par des tractus fibreux aux extrémités du condyle maxillaire.

Moyens d'union.

A. Capsule.

Insertions.

Inférieures.

Pourtour de la partie articulaire du condyle maxillaire.

En avant immédiatement auprès du rebord cartilagineux.

En arrière à 5 millimètres de ce bord.

Supérieures.

En avant.

Bord antérieur du condyle temporal.

En arrière.

Lèvre antérieure de la scissure de Glaser.

En dehors.

Tubercules zygomatiques.

En dedans.

Base de l'épine du sphénoïde.

Adhère en allant de l'insertion maxillaire à l'insertion temporale, au pourtour du ménisque cartilagineux. Les fibres profondes de la capsule qui vont depuis l'insertion temporale jusqu'au ménisque, portent en avant le nom de *frein méniscal antérieur* et en arrière celui de *frein méniscal postérieur.*

LIGAMENTS INTRINSÈQUES (Renforcements de la capsule).

Ligament latéral externe.

Insertions.

Supérieures.

Bord inférieur de la racine postérieure de l'apophyse zygomatique.

Inférieures.

— Partie externe du col condylien.
— Face postérieure de ce col.

Les fibres postérieures sont dirigées verticalement, les fibres antérieures obliquement en bas et en arrière.

Physiologie.

Très fort, très résistant ; limite la propulsion du maxillaire par ses fibres postérieures et la rétropulsion par ses fibres antérieures.

Ligament latéral interne.

Insertions.

Supérieures.

— Bord interne de la cavité glénoïde.
— Base de l'épine du sphénoïde.

Inférieures.

— Partie postéro-interne du col du condyle ; fibres sont dirigées obliquement en bas et en arrière.

Forme.

Triangulaire.

Physiologie.

Peu résistant.

LIGAMENTS EXTRINSÈQUES.

Bandelettes aponévrotiques interposées aux différents organes de la région maxillo-pharyngienne, jouant accessoirement le rôle de moyen de fixité.

α) *Ligament sphéno-maxillaire.*

Insertions.

Supérieures.

— Face externe de l'épine du sphénoïde.

Inférieures.

— Epine de Spix, à la face interne de la branche montante du maxillaire inférieur.

— Pourtour de l'orifice supérieur du canal dentaire.

C'est une bandelette passant entre les deux muscles ptérygoïdiens.

β) *Ligament stylo-maxillaire.*

Insertions.

Supérieures.

— Au voisinage du sommet de l'apophyse styloïde.

Inférieures.

— Bord postérieur de la branche montante du maxillaire auprès de l'angle.

Sépare la glande parotide de la glande sous-maxillaire.

γ) *Ligament ptérygo-maxillaire.*

Insertions.

Supérieures.

— Extrémité inférieure de l'aile interne de l'apophyse ptérygoïde. (Crochet).

Inférieures.

— Extrémité postérieure de la ligne mylo-hyoïdienne du maxillaire inférieur.

Intersection aponévrotique entre le buccinateur et le constricteur supérieur du pharynx.

Rapports.

En dehors.

— Peau.
— Tissu cellulaire sous-cutané.
— Artère et veine temporales superficielles.
— Nerf auriculo-temporal.

En dedans.

— Branches du nerf maxillaire inférieur :
— Nerf dentaire inférieur.
— Nerf lingual.
— Corde du tympan.
— Artère maxillaire interne et deux de ses branches.
— Artère dentaire inférieure.
— Artère méningée moyenne.
— Tous ces organes sont situés dans l'espace limité en dehors par la branche montante du maxillaire, en dedans par le ligament sphéno-maxillaire.

En arrière.

— Paroi antérieure du conduit auditif externe dont elle est séparée par du tissu cellulo-graisseux.
— Point de bifurcation de l'artère carotide externe.
— Artère maxillaire interne.
— Nerf auriculo-temporal.

En avant.

— Muscle ptérygoïdien externe.
— Echancrure sigmoïde et vaisseaux et nerfs massétérins qui y passent.

En haut.

— Etage moyen du crâne.

Artères.

Rameaux de l'artère temporale superficielle, artère maxillaire interne, artère faciale, artère auriculaire postérieure.

Nerfs.

Filets du nerf maxillaire inférieur.

Physiologie.

1. Abaissement du maxillaire inférieur : ouverture de la bouche.

Ménisque se porte en avant.

Condyle accomplit un mouvement de rotation autour de son axe transversal.

2. Elévation du maxillaire inférieur ; fermeture de la mâchoire.

Mouvements s'accomplissent d'une façon identique mais en sens inverse.

3. Propulsion du maxillaire inférieur.

4. Rétropulsion du maxillaire.

Ces deux mouvements se font surtout par glissement du ménisque sur le condyle temporal.

5. Mouvements de latéralité en dehors et en dedans.

Les deux articulations temporo-maxillaires sont le siège de mouvements différents.

6. Mouvement de circumduction résultant de la combinaison de ces différents mouvements.

SYMPTOMES DES FRACTURES DU CRANE

Tout traumatisme des parois du crâne, suffisamment intense pour dépasser les limites de l'élasticité que possèdent ces parois, s'accompagne d'une solution de continuité osseuse.

Division anatomo-pathologique.

1. *Fractures limitées à la voûte.*

Incomplètes ou complètes, fêlure, enfoncement, etc., amenant des désordres prononcés, surtout du côté de la table interne de l'os.

2. *Fractures limitées à la base.*

Rares; ce sont les fractures de l'apophyse mastoïde, de la cavité glénoïde, de l'occipital.

3. *Fractures irradiées de la voûte à la base.*

De beaucoup les plus fréquentes; connues seulement depuis le mémoire classique d'Aran. Elles peuvent siéger à l'un des trois étages du crâne, mais avec maximum pour le rocher et le conduit auditif externe.

Les fractures de la voûte ainsi propagées à la base gagnent cette dernière par le chemin le plus court, c'est-à-dire en suivant la courbe du plus court rayon.

Ces considérations anatomo-pathologiques sommaires étaient nécessaires; l'aspect clinique en effet varie selon que l'on se trouve en présence de l'une ou l'autre des variétés.

Symptômes.

Décrire complètement tout d'abord les fractures les plus fréquentes, celles de la voûte, irradiées à la base.

1. Symptomes des fractures de la base du crane. (fractures irradiées).

Il y a des fractures de la base du crâne immédiatement évidentes en clinique, ce sont celles où il y a écoulement de matière cérébrale par le nez ou l'oreille. Or, c'est très rare, et, dans la majorité des cas, la fracture se traduit par un ensemble de signes qui en général ne se manifestent que successivement, et mettent plusieurs heures et même plusieurs jours à apparaître.

— Ces signes pris isolément donnent seulement la probabilité, et ce n'est que leur association, en même temps que leur analyse, qui donnera la certitude.

A. Commémoratifs.

a) *Notion du traumatisme, de son mode, de son importance.*

b) *Le blessé a pu se relever, ou il est dans un état comateux.*

On devra rechercher si cet état comateux n'est pas dû à l'ivresse, à la congestion cérébrale, à une attaque d'épilepsie, d'urémie.

B. Signes physiques.

a) *Plaies.*

Assez rares, la fracture de la base est en général une fracture fermée. Cependant, parfois, le doigt, introduit dans la plaie, sentira une fissure. On peut même la voir, et en tous cas on évitera de la confondre avec une fissure normale.

b) *Ecoulement de sang par le nez, les oreilles, la bouche.*

Grande valeur lorsqu'il est abondant, persistant et indépendant d'un traumatisme direct.

On devra donc éliminer l'épistaxis par fracture

des os du nez, les hémorrhagies du cuir chevelu qui couleront dans l'oreille, les hémorrhagies par déchirure du conduit auditif, ou déchirure de la membrane du tympan.

c) *Ecoulement de liquide céphalo-rachidien par les orifices naturels de la face.*

Moins fréquent, mais très important, surtout lorsqu'il se fait par l'oreille, est continu, abondant, apparaît après l'hémorrhagie ; écoulement rosé, empesant le linge et augmentant par l'effort.

C'est un liquide très riche en chlorure de sodium et ne renfermant pas d'albumine.

d) *Ecoulement de matière cérébrale par les orifices naturels de la face.*

Très rare ; pathognomonique.

e) *Ecchymoses.*

Signe trompeur et tardif.

L'ecchymose palpébro-conjonctivale est la plus fréquente ; elle doit être tardive dans son apparition (2e à 3e jour) ; progresser de la paroi vers le tégument, c'est-à-dire être nettement sous-conjonctivale avant d'être palpébrale inférieure (Gérard-Marchant) ; tous signes qui la distingueront des fausses ecchymoses qui apparaissent aussitôt après le traumatisme.

— *L'ecchymose mastoïdienne* doit être également tardive, et n'a de valeur que s'il n'y a pas eu traumatisme local.

— Quant aux *ecchymoses occipitale et pharyngienne*, elles sont rares et de peu de valeur.

C. Signes fonctionnels.

a) *Symptômes tenant à une lésion des nerfs de la base.*

Ce sont des paralysies qui portent principalement sur le facial, le moteur oculaire externe (strabisme interne) ou des troubles de sensibilité par lésions de l'olfactif ou de l'auditif.

b) *Symptômes tenant à la lésion de l'encéphale.*

Excessivement variables et dépendant surtout de la localisation.

Somnolence, coma, délire.

— La lésion de l'encéphale peut du reste se traduire par :

a) *Commotion cérébrale.*

Perte de connaissance, ralentissement du pouls, troubles respiratoires.

b) *Contusion cérébrale.*

A côté des signes généraux précités, il y a des symptômes variant avec le centre dont la substance a été écrasée.

Paralysies diverses.

c) *Compression cérébrale.*

Par fragment, ou surtout par volumineux épanchement sanguin.

Phénomènes d'excitation, puis paralysie, coma, mort.

Ces trois accidents sont généralement considérés comme des complications.

D. Evolution.

Dans les fractures à grand fracas, dans les fractures irradiées étendues, le blessé ne se relève pas du shock.

Il meurt dans le coma en quelques minutes ou en quelques heures.

Dans les cas moins graves, le blessé sort peu à peu du coma, mais au quatrième ou cinquième jour, la méningo-encéphalite apparaît et l'enlève.

Le pronostic est donc de toute gravité. Néammoins, il existe des cas de guérison, mais des paralysies, des troubles de sensibilité générale ou spéciale, et enfin des troubles intellectuels persisteront le plus souvent.

2. Symptomes des fractures limitées a la voute.

1. *Signes physiques.*

a) Il y a une plaie.

On sent les fragments, on voit le trait de fracture (ruginer).

b) Il n'y a pas de plaie.

Douleur. Tuméfaction souvent pulsatile, enfoncement.

2. *Siynes fonctionnels.*

Absents ou concordant avec des phénomènes locaux (symptômes paralytiques dépendant d'une lésion corticale). Souvent accidents épileptiformes, et, plus tard, épilepsie jacksonnienne par compression esquilleuse.

3. Symptomes des fractures limitées a la base.

Remarquables par leur variabilité.

Connaissant les signes des fractures de la base en général, on peut facilement les déduire de la localisation de la fracture.

— Fracture des sinus frontaux.

— Fracture par enfoncement de la cavité glénoïde.

— Fracture de l'apophyse mastoïde.

SYMPTOMES ET DIAGNOSTIC
DU
CANCER DE LA LANGUE

Le cancer de la langue est fréquent et se rencontre presque exclusivement chez l'homme entre 40 et 60 ans.

En dehors de quelques cas assez rares de carcinome, c'est presque toujours un épithélioma pavimenteux. Cet épithélioma débute tantôt par les papilles et les couches superficielles de l'épiderme lingual (*épithéliome papillaire* amenant rapidement l'ulcération), tantôt au contraire dans la profondeur des sillons interpapillaires, et a alors de la tendance à croître en profondeur, laissant longtemps la muqueuse intacte, indurée seulement (*épithéliome interstitiel*).

Il est nécessaire d'indiquer ces quelques notions anatomo-pathologiques ; la symptomatologie différant au début, suivant que l'on se trouve en présence de l'une ou l'autre forme.

Symptômes.

1. Période de début.

A. *Epithéliome papillaire.*

a) *Signes physiques.*

Il succède le plus souvent à la leucoplasie buccale, et prend naissance au niveau d'une plaque blanc-laiteux de leucoplasie.

Début en général sur le dos de la langue, par une plaque indurée qui se fissurera et s'exulcèrera.

Alors ulcération superficielle, parfois simple fissure douloureuse, saignant facilement.

Souvent entourée de taches de leucoplasie.

L'ulcération, d'abord superficielle, va à la période d'état gagner la profondeur.

Pas d'adénopathie appréciable.

b) *Signes fonctionnels.*

Peu marqués. Langue inhabile, facilement mordue, peu douloureuse.

c) *Signes généraux.*

Nuls. Le malade est cependant inquiet.

B. *Epithéliome interstitiel.*

e) *Signes physiques.*

Nodosité qui semble sous-muqueuse, siège sur l'un des bords en général et principalement dans le sillon glosso-amygdalien.

L'infiltration progresse, peu à peu, une légère ulcération se produit, saigne ; quelquefois, il y a évacuation d'une cavité ramollie et qui reste anfractueuse.

f) *Signes fonctionnels et généraux.*

Les mêmes que dans le premier cas.

2. Période d'état.

A ce moment, au point de vue clinique, les deux formes ne diffèrent plus assez pour qu'on les sépare.

a) *Signes physiques.*

1. *Etat de la langue.*

Tantôt *forme végétante* : langue volumineuse, rougeâtre avec anfractuosités, d'où sortent des bourgeons durs, saignants. Infiltration néoplasique dure, entourant les ulcérations. Langue augmentée de volume, et dont les bords gardent l'empreinte des dents. Parfois hypertrophie considérable ; la tumeur faisant saillie entre les arcades dentaires.

Tantôt *forme rongeante.* L'ulcération

creuse en profondeur, détruit un bord ; elle est recouverte d'un pus sanieux, grisâtre.

Tantôt *forme atrophique*. Langue ratatinée et ulcérée.

Dans tous les cas, l'ulcère saigne au moindre contact, laisse écouler un ichor fétide.

2. *Etat des parties voisines.*

En premier lieu, la tumeur gagne de proche en proche, envahit le plancher buccal, le voile du palais, l'amygdale, le larynx.

En même temps apparaît *l'engorgement ganglionnaire*, constitué au début par de petits ganglions durs, isolés, mobiles, situés dans la région sous-maxillaire et le long de la carotide.

Ces ganglions vont grossir, adhérer les uns aux autres, formant une volumineuse tumeur qui se ramollira, s'ouvrira en un ou plusieurs points, laissant sortir, à travers les ulcérations qui en résultent, des bourgeons cancéreux.

b) *Signes fonctionnels.*

Difficulté, puis impossibilité de la phonation, de la mastication, de la déglutition.

Douleurs locales, horribles, surtout lors de la mastication. En même temps, douleurs irradiées. L'irradiation à l'oreille est classique et constitue un excellent signe diagnostique, même à une période peu avancée de la maladie. C'est une douleur lancinante, surtout nocturne, sans troubles de l'ouïe.

Enfin, hémorrhagies fréquentes et salivation abondante, fétide, s'écoulant incessamment hors de la bouche.

c) *Signes généraux.*

Situation épouvantable du malade qui peut

à peine s'alimenter, souffre constamment, perd tout sommeil, et se voit un objet d'horreur même pour ses proches.

Cachexie progressive et rapide.

3. Terminaison.

A moins d'intervention précoce, qui, si elle ne met pas toujours à l'abri des récidives, donne souvent une longue survie, la terminaison fatale est la règle absolue.

Le malade meurt dans le marasme, emporté parfois rapidement par des hémorrhagies répétées, ou des phénomènes septiques.

Diagnostic.

N'est point toujours aisé au début.

Deux cas peuvent se présenter, il y a ou il n'y a pas d'ulcération.

1. *Il existe une ulcération.*

Le diagnostic doit être fait avec :

Ulcérations traumatiques (*épileptiques*).

Ulcération et induration par voisinage d'un chicot.

La dent enlevée, l'ulcération disparaît rapidement.

Tuberculose linguale.

Autres lésions tuberculeuses en général. Ulcération étendue en surface, peu profonde, sur fond non induré ; à fond rosé, granuleux, à bords peu saillants et entourés des points jaunes de Trélat.

Ulcérations syphilitiques.

1. Primitives. Chancre.

2. Secondaires. Syphilides érosives, papulo-érosives et papulo-hypertrophiques.

Le diagnostic devient plus difficile avec la gomme ulcérée.

Mais alors on a un ulcère creux, à

bords à pic, à fond jaunâtre, ne saignant pas, à évolution spontanément régressive, et, à l'encontre du cancer, ne siégeant jamais dans la région sublinguale. Enfin, des antécédents spécifiques.

Ce diagnostic est fort important ; ce n'est que dans les cas où le diagnostic paraîtra impossible que l'on devra appliquer le traitement antisyphilitique, car l'iodure de potassium a une influence déplorable sur la marche du cancer.

2. *Il n'existe pas d'ulcération.*

Abcés froids ; kystes glandulaires ; kystes hydatiques ; kystes dermoïdes.

Lipomes ; fibromes.

Tuberculomes ; gommes au début.

Dans tous ces cas, c'est l'âge du malade, ses antécédents, l'évolution de l'affection qui devront guider le diagnostic.

L'existence des plaques luisantes, blanc-bleuâtre ou argentées de la leucoplasie buccale devra toujours faire penser à l'épithélioma.

Enfin, en cas de doute, l'examen histologique d'une parcelle de la tumeur, l'inoculation au cobaye (tuberculose), et, en dernier lieu, l'essai du traitement antisyphilitique éclaireront le diagnostic.

FRACTURES DU MAXILLAIRE INFÉRIEUR

Relativement peu fréquentes, ces fractures, de diagnostic facile du reste, sont intéressantes à deux points de vue, leurs complications et leur traitement.

Leurs complications en effet sont fréquentes, et, s'il faut résister sur elles, c'est qu'elles aggravent singulièrement le pronostic de la fracture. Quant à leur traitement, il a exercé depuis longtemps la sagacité des chirurgiens qni ont inventé des séries d'appareils et de procédés pour essayer de contenir les fragments, chose fort difficile.

Etiologie.

Fréquence.

Assez rares. Maximum chez l'adulte.

Causes.

a) *Directes.*

Chutes sur le menton ; coup de poing, de pied, de bâton, etc.

Signaler ici les *fractures des dentistes* : fractures partielles, en général, et portant sur le rebord alvéolaire, fréquentes lorsqu'on se sert de la clef de Garengeot.

b) *Indirectes.*

Un projectile pénétrant dans la bouche peut tendre à redresser la courbe du maxillaire.

Le plus souvent, elles succèdent à l'action d'une force qui tend à augmenter cette courbure (type : une roue de voiture pressant sur un côté du maxillaire, l'autre fixé sur le sol).

Enfin, une chute sur le menton peut fracturer un condyle.

Variétés anatomiques.

Etre très bref. Dire qu'il existe :

a) *Des fractures incomplètes et partielles.*

b) *Des fractures complètes* qui peuvent siéger :

Au niveau de la symphyse et du menton.

Au niveau des parties latérales de l'os (fréquent), obliques, taillées en biseau, avoisinant en général la région du trou mentonnier.

Au niveau des condyles.

c) *Des fractures multiples.*

Parfois véritable broiement.

d) *Des fractures compliquées.*

Il y a déchirure de la muqueuse buccale, parfois double ouverture, cutanée et buccale.

Symptômes.

Le diagnostic positif des fractures du maxillaire inférieur est aisé, l'interrogatoire, la recherche des signes physiques et la constatation des troubles fonctionnels le font faire facilement.

1. Interrogatoire du blessé, de l'entourage.

On apprend le mode de traumatisme ; son siège. Le blessé a pu percevoir un craquement, et parfois, à chaque mouvement du maxillaire, le percevra encore.

2. Signes fonctionnels.

Très variables selon la fracture.

Dans les fractures types (fractures du 1er à cheval), ils consistent principalement en :

Douleur spontanée, ou surtout à l'ouverture de la bouche.

Troubles de la parole, de la mastication, de la déglutition, parfois salivation.

Crachement de sang, si plaie buccale.

En revanche, dans des fractures très limitées, dans les fractures du rebord alvéolaire entre autres, il n'y aura que de la douleur spontanée et marquée surtout à la mastication.

Si des phénomènes d'ostéo-périostite ne surviennent pas et ne forcent pas le malade à consulter la fracture passera en général inaperçue.

En résumé, variabilité des troubles fonctionnels, faciles à déduire du reste d'après les notions anatomiques.

3. Signes physiques.

Décrire d'abord ceux d'une fracture complète, type.

a) *Inspection.*

Déformation et tuméfaction de la région fracturée.

Faire ouvrir la bouche et constater que les dents ne sont plus sur le même plan.

Constatation d'une déchirure de la muqueuse.

b) *Palpation.*

Complète les renseignements fournis par l'inspection.

L'arcade dentaire est déformée, les dents ne sont plus sur le même plan.

On obtiendra facilement de la mobilité anormale et de la crépitation.

Variétés.

a) Parfois un fragment médian séparé par un double trait de fracture du reste de l'os, et porté en bas et en arrière par les muscles sus-hyoïdiens.

b) Les fractures des branches du maxillaire ne se traduisent guère que par de la douleur bien localisée, surtout en palpant la face interne.

c) Les fractures du col du condyle se traduiront parfois par l'absence du condyle, au-devant du conduit auditif, mais surtout par de la douleur localisée au col, et assez rarement par de la crépitation.

Cette dernière sera recherchée en introduisant la pulpe du doigt dans le conduit auditif.

Complications.

Immédiates ou consécutives, il est préférable de les diviser en mécaniques et infectieuses.

1. Mécaniques.

a) *Déchirure de la muqueuse buccale ou de la peau par un des fragments ou le traumatisme.*

Grave par les accidents infectieux qui peuvent en résulter.

b) *Blessures vasculaires ou nerveuses.*

Hémorrhagies de la faciale et surtout de la dentaire inférieure.

Déchirure ou compression par le cal osseux du nerf dentaire inférieur (avec perte de sensibilité de la moitié de la lèvre inférieure et atrophie de l'arcade alvéolaire).

c) *Fracture concomitante du conduit auditif externe.*

d) *Suffocation par chute de la langue dans l'arrière-gorge*, lorsqu'il y a fracture double.

2. Infectieuses.

Par pénétration des microbes nombreux de la bouche à la suite de déchirure de la muqueuse buccale.

a) Ostéo-périostite localisée, avec stomatite concomitante.

b) Inflammations de voisinage, dont la plus fréquente est le phlegmon sous-hyoïdien.

c) Et surtout phénomènes de septicémie pouvant enlever le malade d'une manière foudroyante.

Le plus souvent, l'infection est lente, elle est d'abord locale ; la bouche reçoit du pus du foyer de la fracture, des troubles gastro-intestinaux, des broncho-pneumonies septiques en résultent.

Terminer en indiquant comme complications rares :

La commotion cérébrale concomitante.

Les fractures concomitantes du crâne, du maxillaire supérieur.

L'hemi-atrophie faciale consécutive chez les enfants.

Pronostic.

Toujours réservé dans les fractures ouvertes à cause de la possibilité des complications infectieuses.

Sinon consolidation en 30-40 jours.

Traitement.

A. Réduction.

Facile, se guider sur la situation normale des dents.

B. Contention.

Rendue très difficile par le peu de prise que l'on a sur les fragments, et la nécessité d'alimenter le malade. On ne lui donnera du reste que des aliments liquides. *Nombreux moyens de contention.*

1. *Bandages divers.*

Fronde du menton surtout.

2. *Moyens de contention agissant par l'intermédiaire des dents.*

Soit la ligature de deux dents voisines, soit des moules en gutta-percha, soit, ce qui est mieux, des appareils agissant à la fois sur les dents et le menton. (App. de Honzelot).

3. *Méthodes agissant directement sur les fragments eux-mêmes.*

a) *Suture osseuse.*

Utile surtout s'il y a plaie.

b) *Ligature osseuse.*

On cercle les fragments d'un anneau de fil métallique.

Lorsqu'on aura une fracture du maxillaire avec fragments largement séparés, chevauchant, difficiles à contenir avec un appareil ordinaire, lorsque surtout il y aura plaie, cette méthode sera certainement la meilleure.

C. Prévenir l'infection du foyer de fracture, ou lutter contre elle.

Lavages antiseptiques répétés de la bouche (de préférence à l'eau chloralée).

Toucher les plaies buccales à la teinture d'iode.

Si infection, il est souvent utile de pratiquer une contre-ouverture à la région sus-hyoïdienne, ce qui permet de laver largement le foyer de la fracture.

LE RECUEIL

DES

QUESTIONS D'EXTERNAT

PAR

UN GROUPE D'INTERNES

DES HÔPITAUX DE PARIS

Formera 40 fascicules in-8°, comprenant chacun cinq questions (Anatomie et pathologie.)

Il paraîtra un fascicule par semaine.

Tous les fascicules seront vendus séparément : **cinquante centimes.**

SOMMAIRE DES SEIZE PREMIERS FASCICULES

Fascicule I. — ANATOMIE : **I. Artère sous-clavière. — II. Muscles pectoraux.** PATHOLOGIE : **I. Fractures de côtes et complications. — II. Signes du mal de Pott. — III. Anesthésie chloroformique et ses accidents.**

Fascicule II. — ANATOMIE : **I. Diaphragme. — II. Espace intercostal. — III. Muscle psoas-iliaque.** PATHOLOGIE : **I. Ascite, paracentèse de l'abdomen. — II. Injections hypodermiques.**

Fascicule III. — ANATOMIE : **I. Os iliaque. — II. Muscles de la paroi antéro-latérale de l'abdomen.** PATHOLOGIE : **I. Symptômes et diagnostic des péritonites aiguës. — II. Symptômes, diagnostic et complications de la rougeole. — III. Appareils plâtrés.**

Fascicule IV. — ANATOMIE : **I. Extrémité supérieure du fémur. — II. Canal inguinal. — III. Muscles pelvi-trochantériens.** PATHOLOGIE : **I. Symptômes et diagnostic de la coxalgie. — III. Examen clinique des urines.**

Fascicule V. — ANATOMIE : **I. Ligaments de l'articulation coxo-fémorale. — II. Muscles fessiers.** PATHOLOGIE : **I. Etiologie, symptômes et diagnostic de la phlegmatia alba dolens. — II. Furoncle. — III. Anesthésie locale.**

Fascicule VI. — ANATOMIE : **I. Muscles adducteurs de la cuisse et leurs nerfs. II. Triangle de Scarpa. — III. Articulation du genou.** PATHOLOGIE : **I. Fractures de l'extrémité supérieure du fémur. — II. Epistaxis et traitement.**

Fascicule VII. — ANATOMIE : **I. Muscles de la patte d'oie. — II. Artère fémorale et ses branches.** PATHOLOGIE : **I. Fractures de la rotule. — II. Varices du membre inférieur et leurs complications. — III. Pansements antiseptiques.**

Fascicule VIII. — ANATOMIE : **I. Muscle quadriceps fémoral. — II. Veines superficielles du membre inférieur. — III. Nerf sciatique.** PATHOLOGIE : **I. Symptômes et diagnostic de la tumeur blanche du genou. — II. Signes de la syphilis.**

Fascicule IX. — ANATOMIE : **I. Artère poplitée. — II. Muscles péroniers latéraux.** PATHOLOGIE : **I. Entorse. — II. Brûlures. — III. Ponction exploratrice.**

Fascicule X. — ANATOMIE : **I. Articulation tibio-tarsienne. — II. Artères de la jambe. — III. Muscle triceps sural.** PATHOLOGIE : **I. Fractures du péroné. II. Hémorrhagies artérielles.**

Fascicule XI. — ANATOMIE : **I. Muscles de la région antérieure de la jambe. — II. Calcanéum et astragale.** PATHOLOGIE : **I. Sciatique. — II. Symptômes, diagnostic et complications du rhumatisme articulaire aigu, franc. — III. Examen des crachats.**

Fascicule XII. — ANATOMIE : **I. Artères du pied. — II. Vertèbres dorsales. — III. Veine cave inférieure.** PATHOLOGIE : **I. Signes des fractures en général. — II. Symptômes et diagnostic de la variole.**

Fascicule XIII. — ANATOMIE : **I. Os occipital. — II. Veines jugulaires.** PATHOLOGIE : **I. Symptômes et diagnostic de la méningite tuberculeuse. — II. Signes, diagnostic et complications des oreillons. — III. Saignée.**

Fascicule XIV. — ANATOMIE : **I. Os frontal. — II. Muscle sterno-cléido-mastoïdien. — III. Carotide externe.** PATHOLOGIE : **I. Symptômes et diagnostic de l'érysipèle de la face. — II. Stomatite mercurielle.**

Fascicule XV. — ANATOMIE : **I. Trous de la base du crâne. — II. Articulation temporo-maxillaire.** PATHOLOGIE : **I. Symptômes des fractures du crâne. — II. Signes et diagnostic du cancer de la langue. — III. Fractures du maxillaire inférieur.**

Fascicule XVI. — ANATOMIE : **I. Fosses nasales. — II. Muscles masticateurs. — III. Glande parotide.** PATHOLOGIE : **I. Symptômes et diagnostic de l'angine diphthérique. — II. Trachéotomie.**

Fascicule XVII. — ANATOMIE : **I. Cavité orbitaire. — II. Carotide interne.** PATHOLOGIE : **I. Symptômes, diagnostic et complications de la scarlatine. — II. Signes de l'hémorrhagie cérébrale. — III. Vaccine et vaccination.**

Fascicule XVIII. — ANATOMIE : **I. Région sus-claviculaire. — II. Articulations de la clavicule. — III. Muscles scapulo-huméraux.** PATHOLOGIE : **I. Fractures de la clavicule. — II. Phlegmon diffus.**

Fascicule XIX. — ANATOMIE : **I. Omoplate. — II. Creux axillaire.** PATHOLOGIE : **I. Complications des fractures. II. Signes des luxations de l'épaule. III. Signes, diagnostic et complications de la coqueluche.**

Fascicule XX. — ANATOMIE : **I. Humérus. — II. Articulation de l'épaule. — III. Muscles de la région antérieure du bras.** PATHOLOGIE : **I. Anthrax. — II. Lavage du sang.**

Fascicule XXI. — ANATOMIE : **I. Artère humérale. — II. Muscle triceps brachiales.** PATHOLOGIE : **I. Signes des fractures de l'humérus. — II. Hydarthrose. — III. Cathétérisme de l'œsophage et lavage de l'estomac.**

Fascicule XXII. — ANATOMIE : **I. Veines superficielles du membre supérieur. II. Nerf médian. — III. Muscles extenseurs des doigts.** PATHOLOGIE : **I. Fractures de l'extrémité inférieure du radius. — II. Paralysie radiale.**

Fascicule XXIII. — ANATOMIE : **I. Artères de l'avant-bras. — II. Nerf cubital.** PATHOLOGIE : **I. Panaris. — II. Signes du diabète. — III. Ventouses.**

Fascicule XXIV. — ANATOMIE : **I. Articulation radio-carpienne. — II. Muscles fléchisseurs des doigts. — III. Pli du coude.** PATHOLOGIE : **I. Plaies de la main. — II. Signes et diagnostic de l'urèthrite blennorrhagique chez l'homme.**

SAINT-AMAND, CHER. — IMPRIMERIE SCIENTIFIQUE ET LITTÉRAIRE, BUSSIÈRE FRÈRES.

RECUEIL

DES

QUESTIONS D'EXTERNAT

PAR

UN GROUPE D'INTERNES

DES HOPITAUX DE PARIS

FASCICULE 16

PRIX : CINQUANTE CENTIMES

I.	ANATOMIE. . .	**Parois osseuses des fosses nasales.**
II.	— . . .	**Muscles masticateurs.**
III.	— . . .	**Glande parotide.**
I.	PATHOLOGIE . .	**Symptômes et diagnostic de l'angine diphthérique.**
II.	— . .	**Trachéotomie.**

PARIS

A. MALOINE, EDITEUR

23-25, RUE DE L'ÉCOLE-DE-MÉDECINE, 23-25

1899

SOUSCRIPTION

Pour recevoir régulièrement les fascicules du Recueil des **Questions d'Externat**, on peut souscrire aux conditions suivantes :

	Paris	Départements
Pour **20** fascicules	**10** fr. »»	**12** fr. »»
— **40** —	**18** fr. »»	**22** fr. »»

Fascicule IX. — ANATOMIE : **I. Artère poplitée. — II. Muscles péroniers latéraux.** PATHOLOGIE : **I. Entorse. — II. Brûlures. — III. Ponction exploratrice.**

Fascicule X. — ANATOMIE : **I. Articulation tibio-tarsienne. — II. Artères de la jambe. — III. Muscle triceps sural.** PATHOLOGIE : **I. Fractures du péroné. II. Hémorrhagies artérielles.**

Fascicule XI. — ANATOMIE : **I. Muscles de la région antérieure de la jambe. — II. Calcanéum et astragale.** PATHOLOGIE : **I. Sciatique. — II. Symptômes, diagnostic et complications du rhumatisme articulaire aigu, franc. — III. Examen des crachats.**

Fascicule XII. — ANATOMIE : **I. Artères du pied. — II. Vertèbres dorsales. — III. Veine cave inférieure.** PATHOLOGIE : **I. Signes des fractures en général. — II. Symptômes et diagnostic de la variole.**

Fascicule XIII. — ANATOMIE : **I. Os occipital. — II. Veines jugulaires.** PATHOLOGIE : **I. Symptômes et diagnostic de la méningite tuberculeuse. — II. Signes, diagnostic et complications des oreillons. — III. Saignée.**

Fascicule XIV. — ANATOMIE : **I. Os frontal. — II. Muscle sterno-cléido-mastoïdien. — III. Carotide externe.** PATHOLOGIE : **I. Symptômes et diagnostic de l'érysipèle de la face. — II. Stomatite mercurielle.**

Fascicule XV. — ANATOMIE : **I. Trous de la base du crâne. — II. Articulation temporo-maxillaire.** PATHOLOGIE : **I. Symptômes des fractures du crâne. — II. Signes et diagnostic du cancer de la langue. — III. Fractures du maxillaire inférieur.**

Fascicule XVI. — ANATOMIE : **I. Fosses nasales. — II. Muscles masticateurs. — III. Glande parotide.** PATHOLOGIE : **I. Symptômes et diagnostic de l'angine diphthérique. — II. Trachéotomie.**

Fascicule XVII. — ANATOMIE : **I. Cavité orbitaire. — II. Carotide interne.** PATHOLOGIE : **I. Symptômes, diagnostic et complications de la scarlatine. — II. Signes de l'hémorrhagie cérébrale. — III. Vaccine et vaccination.**

Fascicule XVIII. — ANATOMIE : **I. Région sus-claviculaire. — II. Articulations de la clavicule. — III. Muscles scapulo-huméraux.** PATHOLOGIE : **I. Fractures de la clavicule. — II. Phlegmon diffus.**

Fascicule XIX. — ANATOMIE : **I. Omoplate. — II. Creux axillaire.** PATHOLOGIE : **I. Complications des fractures. II. Signes des luxations de l'épaule. III. Signes, diagnostic et complications de la coqueluche.**

Fascicule XX. — ANATOMIE : **I. Humérus. — II. Articulation de l'épaule. — III. Muscles de la région antérieure du bras.** PATHOLOGIE : **I. Anthrax. — II. Lavage du sang.**

Fascicule XXI. — ANATOMIE : **I. Artère humérale. — II. Muscle triceps brachiales.** PATHOLOGIE : **I. Signes des fractures de l'humérus. — II. Hydarthrose. — III. Cathétérisme de l'œsophage et lavage de l'estomac.**

Fascicule XXII. — ANATOMIE : **I. Veines superficielles du membre supérieur. II. Nerf médian. — III. Muscles extenseurs des doigts.** PATHOLOGIE : **I. Fractures de l'extrémité inférieure du radius. — II. Paralysie radiale.**

Fascicule XXIII. — ANATOMIE : **I. Artères de l'avant-bras. — II. Nerf cubital.** PATHOLOGIE : **I. Panaris. — II. Signes du diabète. — III. Ventouses.**

Fascicule XXIV. — ANATOMIE : **I. Articulation radio-carpienne. — II. Muscles fléchisseurs des doigts. — III. Pli du coude.** PATHOLOGIE : **I. Plaies de la main. — II. Signes et diagnostic de l'urèthrite blennorrhagique chez l'homme.**

SAINT-AMAND, CHER. — IMPRIMERIE SCIENTIFIQUE ET LITTÉRAIRE, BUSSIÈRE FRÈRES.

RECUEIL

DES

QUESTIONS D'EXTERNAT

PAR

UN GROUPE D'INTERNES

DES HOPITAUX DE PARIS

FASCICULE 16

PRIX : CINQUANTE CENTIMES

I.	ANATOMIE. . .	**Parois osseuses des fosses nasales.**
II.	— . . .	**Muscles masticateurs.**
III.	— . . .	**Glande parotide.**
I.	PATHOLOGIE . .	**Symptômes et diagnostic de l'angine diphthérique.**
II.	— . .	**Trachéotomie.**

PARIS

A. MALOINE, EDITEUR

23-25, RUE DE L'ÉCOLE-DE-MÉDECINE, 23-25

1899

SOUSCRIPTION

Pour recevoir régulièrement les fascicules du Recueil des **Questions d'Externat**, on peut souscrire aux conditions suivantes :

	Paris	Départements
Pour **20** fascicules	**10** fr. »»	**12** fr. »»
— **40** —	**18** fr. »»	**22** fr. »»

PAROIS OSSEUSES DES FOSSES NASALES

Définition.

Les fosses nasales sont deux cavités paires et symétriques situées à l'union du crâne et de la face, entre les deux cavités orbitaires, au-dessus de la cavité buccale, au-dessous du frontal, de l'ethmoïde et du sphénoïde formant la base du crâne.

Elles sont destinées à présider à l'entrée de l'air dans les voies respiratoires dont elles sont la portion initiale. Elles président de plus au sens de l'olfaction, grâce à la muqueuse qui les revêt à l'état frais : muqueuse pituitaire, qui reçoit dans son épaisseur la terminaison des nerfs olfactifs.

Elles communiquent en avant avec l'extérieur et en arrière avec la cavité dite : *naso-pharynx* ou *grande fosse pharyngo-buccale.*

Les fosses nasales ont des parois anfractueuses. De plus, elles communiquent avec les différents sinus de la face, cavités creusées dans l'épaisseur même des os environnants : sinus sphénoïdal en arrière ; sinus frontal en haut ; sinus maxillaire latéralement.

Les fosses nasales sont au nombre de deux, l'une droite et l'autre gauche ; séparées l'une de l'autre par une cloison qui leur est commune.

Forme.

Elles présentent chacune : une paroi supérieure ou voûte; une paroi inférieure ou plancher; une paroi externe ; une paroi interne qui n'est autre chose que la cloison commune ; un orifice antérieur ; un orifice postérieur.

Description.

Paroi supérieure.

Gouttière, composée de quatre portions s'unissant entre elles pour former une sorte de ligne brisée.

a) *Portion antérieure : première portion.*

— Formée par la face postérieure des *os propres du nez* et de l'*épine nasale du frontal.*

— Se dirige en haut et en arrière.

b) *Deuxième portion.*

— Formée par la face inférieure de la *lame horizontale* ou *lame criblée de l'ethmoïde.*

— Présente à étudier les nombreux orifices de cette lame criblée qui livrent passage aux filets du *nerf olfactif.*

— Dirigée horizontalement en arrière.

c) *Troisième portion.*

Formée par la face antérieure du corps du *sphénoïde.*

— Il existe à ce niveau l'orifice d'entrée du *sinus sphénoïdal.*

— Dirigée presque verticalement en bas.

d) *Quatrième portion.*

— Formée par la face inférieure du corps du *sphénoïde* ; les expansions latérales du *vomer* et l'apophyse sphénoïdale du *palatin.*

— Dirigée très obliquement en arrière et en bas.

Cette gouttière est large dans sa portion antérieure et très étroite dans sa portion horizontale.

Paroi inférieure.

— Formée en avant par l'apophyse palatine de l'os maxillaire supérieur, et en arrière par la portion horizontale du palatin.

— Direction : horizontale d'avant en arrière ; cependant un peu relevée en avant par la saillie de l'épine

nasale inférieure et antérieure : concave transversalement.

— Etroite à l'entrée, plus large immédiatement après ; rétrécie de nouveau au niveau de l'orifice postérieur.

— Près de la partie antérieure : orifices des conduits palatins antérieurs.

Paroi externe.

— Irrégulière, anfractueuse.

— Formée par les masses de l'ethmoïde et le maxillaire supérieur sur lequel s'attachent l'unguis, le cornet inférieur, le palatin.

— Hérissée de saillies : cornets, limitant entre eux des dépressions : méats.

α) *Cornets.*

Au nombre de 3.

Les deux cornets supérieurs se détachent des masses latérales de l'ethmoïde.

Le cornet inférieur est un os distinct appliqué contre la face interne du maxillaire supérieur.

a) *Cornet supérieur.*

b) *Cornet moyen.*

Ont la forme de lames qui se dirigent en dedans et en bas en s'enroulant sur elles-mêmes. Ces deux cornets sont unis ensemble en avant, ils ne sont distincts l'un de l'autre qu'en arrière.

Le *cornet supérieur* se termine au voisinage du trou sphéno-palatin.

Le *cornet moyen* se prolonge en arrière beaucoup plus loin que le cornet supérieur, c'est lui qui, des 3 cornets, se rapproche le plus de la cloison. Il délimite avec elle une fente : *fente olfactive.*

c) *Cornet inférieur.*

S'insère par son bord externe sur la face interne du maxillaire supérieur.

Comme le précédent, il se dirige en dedans en s'enroulant sur lui-même.

Se continue en arrière par une arête fixée sur le palatin.

β) *Méats.*

Cavités limitées par les cornets.
Nombre : 3.

a) *Méat supérieur.*

— Entre les cornets supérieurs et moyens.

— Communique avec les *cellules postérieures de l'ethmoïde.*

— En arrière de lui est l'orifice du *sinus sphénoïdal.*

b) *Méat moyen.*

Entre le cornet moyen et le cornet inférieur.

— Communique en dehors avec le *sinus du maxillaire supérieur* ou *antre d'Highmore,* par un orifice : large à l'état sec, où il est cependant rétréci dans sa partie moyenne par l'*apophyse unciforme de l'ethmoïde* et l'*apophyse ethmoïdale du cornet inférieur* qui se dirigent l'une vers l'autre, et comblé dans la partie postérieure par la lame verticale du palatin ; beaucoup plus étroit à l'état frais où il est en grande partie comblé par la muqueuse.

— Communique en haut par l'*infundibulum* avec le sinus frontal.

— Communique un peu en arrière avec les *cellules ethmoïdales antérieures.*

c) *Méat inférieur.*

— Limité par le *cornet inférieur* en haut, la paroi interne du maxil-

laire supérieur en dehors, la face supérieure de l'apophyse palatine du maxillaire en bas.

— Présente en avant l'orifice du *canal lacrymo-nasal.*

Paroi interne : cloison.

— Formée par :

En haut.

— *Lame verticale de l'ethmoïde.*

En bas et en arrière.

— *Vomer.*

Qui limitent entre eux par leur bord antérieur un angle ouvert en avant et comblé à l'état frais par le cartilage de la cloison.

Cloison souvent déviée à droite ou à gauche.

Orifice antérieur.

Sur le squelette :

Orifice cordiforme limité par :

En haut.

Os propres du nez.

Latéralement et en bas.

Os maxillaires supérieurs qui s'unissent en bas l'un à l'autre.

Orifices postérieurs.

Au nombre de deux, un pour chacune des fosses nasales ; absolument identique l'un à l'autre. Séparés l'un de l'autre par le bord postérieur de la cloison médiane formée à ce niveau par le vomer.

Chacun de ces orifices est quadrilatère, il est limité en dedans par la cloison ; en dehors par l'apophyse ptérygoïde ; en haut par le corps du sphénoïde ; en bas par la lame horizontale du palatin.

Physiologie.

Première partie de l'appareil respiratoire.

Livre passage à l'air qui, dans l'inspiration, va de l'extérieur vers le larynx, la trachée, les poumons, et qui, dans l'expiration, revient des poumons vers l'extérieur.

Se prolonge dans l'épaisseur des os de la face par l'intermédiaire du sinus et ainsi concourt à l'allègement du massif facial.

Présidé au sens de l'olfaction à l'état frais, grâce à la muqueuse pituitaire qui le recouvre dans sa région supérieure et qui reçoit la terminaison des filets des nerfs olfactifs.

A l'état frais se complètent par la juxtaposition de cartilages qui contribuent, avec les téguments et les muscles, à former le nez.

MUSCLES MASTICATEURS

Définition.

Les muscles masticateurs sont au nombre de quatre, voisins de l'articulation temporo-maxillaire aux mouvements de laquelle ils président. Ces muscles varient suivant les espèces ; leur forme et leur direction sont en rapport avec le mode de mouvement de l'articulation. Chez l'homme, les fibres de direction verticale sont plus nombreuses, ce qui est dû à ce que les mouvements d'élévation et d'abaissement du maxillaire prédominent. Ces fibres verticales forment les muscles *temporal* et *masséter*. Les fibres horizontales sont moins nombreuses. Elles président aux mouvements de latéralité. Elles forment les muscles *ptérygoïdien externe* et *ptérygoïdien interne*.

Description.

A. Muscle temporal.

Situation.

Dans la fosse temporale ; s'étend jusqu'à l'apophyse coronoïde du maxillaire inférieur.

Forme.

Aplati, rayonné, plus épais et plus étroit en bas qu'en haut.

Insertions.

Supérieures.

1. Toute la surface osseuse s'étendant sur la *face exocrânienne de l'écaille du temporal* et la *face externe de la grande aile du sphénoïde* et limitée en haut par la *ligne courbe temporale inférieure*, en bas

par la *racine transverse de l'apophyse zygomatique* et la crête sus-mastoïdienne, en avant par la *crête temporale du sphénoïde*, et plus haut par la *crête latérale du frontal.*

Toute cette surface porte le nom de fosse temporale.

2. Deux tiers supérieurs de la face profonde de l'aponévrose temporale qui recouvre complètement la fosse temporale, laissant entre elle et la surface osseuse un espace angulaire occupé par le muscle.

Cette aponévrose s'insère en haut à la crête temporale et en bas à l'arcade zygomatique.

Corps charnu est formé de fibres convergeant vers l'apophyse coronoïde du maxillaire. Les fibres antérieures se dirigent presque verticalement ; les fibres postérieures horizontalement d'abord, puis obliquement, vers l'insertion inférieure.

Inférieures.

Aux faces externe et interne. Aux bords antérieur et postérieur de l'apophyse coronoïde du maxillaire inférieur.

Ce tendon entoure donc complètement cette apophyse.

Quelquefois, les fibres nées du sphénoïde forment un corps charnu distinct, allant se terminer en bas sur la face interne de l'apophyse coronoïde et se prolongeant jusqu'à l'origine de la ligne oblique interne.

Rapports.

Dans sa partie supérieure.

En dehors.

— Aponévrose temporale.

— Terminaison de l'aponévrose épicrânienne.

— Muscles auriculaires supérieur et antérieur.

— Peau.

En dedans.

— Tissu cellulaire où cheminent les vaisseaux et nerfs temporaux profonds.

— Surface osseuse de la fosse temporale.

Dans sa partie inférieure.

En dehors.

— Apophyse zygomatique.
— Muscle masséter.
— Glande parotide.
— Peau.

En dedans.

— Muscle ptérygoïdien externe.
— Muscle ptérygoïdien interne.
— Muscle buccinateur.
— Partie postérieure de la boule graisseuse de Bichat.

En avant.

— Face postérieure de l'os malaire dont il est séparé par du tissu cellulo-graisseux.

En arrière.

— Gouttière de la face supérieure de l'apophyse zygomatique.

— Racine antérieure de cette apophyse au niveau de laquelle le bord postérieur du muscle, d'horizontal devient oblique en bas et en avant.

Irrigation.

Artères temporales profondes venant de l'artère maxillaire interne.

Innervation.

Trois branches temporales profondes du nerf maxillaire inférieur.

1. *Postérieure.*

Naissant par un tronc commun avec le nerf massétérin.

2. *Moyenne.*

Naissant directement du tronc du maxillaire.

3. *Antérieure.*

Naissant du rameau buccal du nerf maxillaire inférieur.

B. Muscle masséter.

Situation.

— A la face externe de l'apophyse montante du maxillaire, s'étend depuis l'apophyse zygomatique jusqu'à l'angle du maxillaire.

Forme.

Quadrangulaire, court, épais, deux faisceaux, l'un superficiel, l'autre profond.

Faisceau superficiel.

Insertions.

Supérieures.

1. *Bord inférieur de l'apophyse zygomatique* dans la moitié antérieure.

2. *Bord inférieur de l'os malaire* qui le prolonge.

Inférieures.

— Angle de la mâchoire qui est, de ce fait, déjeté en dehors.

— Bord inférieur du maxillaire au voisinage de l'angle.

— Partie inférieure de la face externe de la branche montante qui présente des crêtes osseuses déterminées par ces insertions qui se font par des lames aponévrotiques.

Corps charnu est dirigé en bas et en arrière.

Faisceau profond.

Insertions.

Supérieures.

— Toute la longueur du bord infé-

rieur et de la face interne de l'arcade zygomatique.

Inférieures.

— Partie supérieure de la face externe de la branche montante du maxillaire.

— Empiète légèrement sur l'insertion du tendon du temporal.

Corps charnu se dirige verticalement en bas et déborde en arrière le corps charnu du faisceau superficiel.

Rapports.

En dehors.

— Aponévrose massétérine.

— Ramifications du nerf facial.

— Prolongement antérieur de la glande parotide.

— Canal de Sténon.

— Artère transverse de la face.

— Peaucier; muscle risorius de Santorini.

En dedans.

— Muscle buccinateur.

— Partie antérieure de la boule graisseuse de Bichat.

— Branche montante du maxillaire.

— Tendon du temporal.

— Muscle ptérygoïdien externe.

En bas.

— Au niveau de l'angle inférieur du maxillaire, le masséter confine au muscle ptérygoïdien interne.

Irrigation.

Artère massétérine venant de l'artère maxillaire interne à travers l'échancrure sigmoïde.

Innervation.

Nerf massétérin, branche du nerf maxillaire inférieur, traverse l'échancrure sigmoïde.

C. Muscle ptérigoïdien interne.

Situation.

A la face interne de la branche montante du maxillaire étendu depuis l'apophyse ptérygoïde jusqu'à l'angle du maxillaire.

Forme.

Epais, quadrangulaire, est l'analogue du masséter, ayant la même forme et la même direction que lui.

Insertions.

Supérieures.

1. Face externe de l'aile interne de l'apophyse ptérygoïde.
2. Face interne de l'aile externe.
3. Fond de la fosse ptérygoïde qui sépare ces deux ailes.
4. Face inférieure de l'apophyse pyramidale du palatin et partie voisine de la tubérosité du maxillaire supérieur.

Inférieures.

Face interne et bord inférieur de la branche montante du maxillaire.

Cette surface osseuse est relevée en crêtes parallèles.

Corps charnu se dirige en bas, en dehors et en arrière.

Rapports.

En dedans.

— Muscle péristaphylin externe.

— Paroi du pharynx dont elle s'éloigne en bas pour former l'espace ptérygo-pharyngien.

En dehors.

— Muscle ptérygoïdien externe.

— Plexus veineux ptérygoïdien, origine de la veine maxillaire interne.

— Face interne du maxillaire inférieur.

Avec laquelle il limite un espace angulaire où cheminent les deux branches terminales du nerf maxillaire inférieur (nerf lingual, nerf dentaire inférieur) et l'artère maxillaire interne.

Irrigation.

Rameaux de l'artère maxillaire interne.

Innervation.

Filet né du tronc même du maxillaire inférieur.

D. Muscle ptérygoïdien externe.

Situation.

Au-dessus du muscle ptérygoïdien interne, étendu entre l'apophyse ptérygoïde et le col du condyle du maxillaire.

Forme.

Epais, court, triangulaire, deux faisceaux.

Faisceau supérieur.

Insertions.

Internes.

1. Tubercule sphénoïdal.
2. Crête sous-temporale du sphénoïde.
3. Face externe de l'apophyse ptérygoïde dans sa partie supérieure.

Externes.

1. Bord antérieur du ménisque interarticulaire de l'articulation temporo-maxillaire.
2. Tiers supérieur de la facette rugueuse située à la face antérieure du col du condyle.

Corps charnu dirigé en bas, en dehors et en arrière.

Faisceau inférieur.

Insertions.

Internes.

1. Deux-tiers inférieurs de la face externe de l'aile externe de l'apophyse ptérygoïde.

2. Partie externe de l'apophyse pyramydale du palatin.

3. Partie de la tubérosité du maxillaire contiguë à cette apophyse.

Externes.

Deux-tiers inférieurs de la facette située à la face antérieure du col du condyle du maxillaire.

Corps charnu dirigé en arrière et en dehors. Les fibres supérieures sont horizontales; les fibres inférieures sont obliques en haut et en dehors très légèrement.

Ces deux faisceaux ont tendance à se fusionner en un seul au voisinage de l'insertion condylienne. Sur le reste de leur trajet, ils sont séparés l'un de l'autre par du tissu cellulaire.

Rapports.

En haut.

— Plafond de la fosse zygomatique.
— Nerf temporal profond moyen.

En avant.

— Maxillaire inférieur.
— Boule graisseuse de Bichat.
— Plexus veineux ptérigoïdien.
— Tendon du temporal.
— Face profonde du masséter.
— Vaisseaux et nerfs du masséter traversant l'échancrure sigmoïde obturée en partie par le *septum sigmoïdal.*

En arrière.

— Nerf auriculo-temporal.
— Muscle péristaphylin externe.
— Muscle ptérygoïdien.
— Aponévrose interptérygoïdienne.

L'artère maxillaire interne affecte avec le muscle ptérygoïdien externe des rapports importants mais variables.

Tantôt elle passe entre les deux faisceaux du muscle, tantôt elle contourne son bord inférieur et chemine ensuite sur sa face antéro-externe.

Le nerf maxillaire inférieur et deux de ses branches terminales, le nerf dentaire inférieur et le nerf lingual croisent la face interne du ptérygoïdien externe.

Le nerf buccal passe entre les deux faisceaux du ptérygoïdien externe.

Irrigation.

Branches de l'artère maxillaire interne.

Innervation.

Filets du nerf buccal, et un filet venu du nerf du ptérygoïdien interne.

Action des muscles masticateurs.

Ces muscles font accomplir au maxillaire inférieur, par l'intermédiaire de l'articulation temporo-maxillaire, des mouvements :

1. D'élévation, sous l'influence de la contraction des muscles masséter, temporal, ptérygoïdien externe.
2. De propulsion et de rétropulsion.

a) *Propulsion.*

Par contraction synergique des deux ptérygoïdiens externes.

b) *Rétropulsion.*

Par contraction des fibres postérieurs du temporal.

3. De latéralité.

Caractérisés par la propulsion unilatérale d'un condyle avec rotation sur place du condyle opposé ; se produisent par contraction d'un seul des ptérygoïdiens externes.

GLANDE PAROTIDE

Définition.

La glande parotide est la plus volumineuse des glandes salivaires. Elle doit son importance à ce volume prépondérant, à sa situation et aussi à la quantité abondante de salive qu'elle sécrète et qui surpasse de beaucoup celle sécrétée par les deux autres glandes salivaires.

C'est une glande paire, existant à droite et à gauche et absolument identique des deux côtés.

Situation.

En arrière de l'angle du maxillaire inférieur et de la branche montante.

En avant de l'apophyse mastoïde et du muscle sterno-mastoïdien.

Au-dessous de l'articulation temporo-maxillaire.

Dans une loge bien définie, dite : loge parotidienne.

Configuration.

Forme.

Irrégulière ; comparée souvent à une pyramide triangulaire ayant une face externe, une face antérieure, une face postérieure, une base inférieure et un sommet supérieur.

Description.

Face externe.

Plane.

Face antérieure.

Moulée sur la paroi antérieure de la loge, em-

brasse, comme dans un fer à cheval, le bord postérieur du maxillaire.

Envoie en avant un prolongement : prolongement antérieur qui s'étale sur la face externe du muscle masséter, accompagnant le canal excréteur de la glande ou canal de Sténon.

On a signalé un autre prolongement s'étalant sur la face interne du maxillaire entre lui et le ptérygoïdien interne.

Face postérieure.

Très irrégulière ; moulée sur la paroi postérieure de la loge :

Superficiellement.

— Apophyse mastoïde.
— Muscle sterno-mastoïdien.

Profondément.

— Ventre postérieur du digastrique.
— Apophyse styloïde.
— Muscles et ligaments qui forment le bouquet de Riolan.

Présente quelquefois un prolongement qui s'insinue entre le sterno-cléido-mastoïdien et le muscle digastrique.

L'union de ces faces entre elles détermine la formation de bords.

Bord antérieur.

Mince, inégal, oblique en bas et en arrière, est formé par le prolongement antérieur de la glande déjà décrite.

Bord postérieur.

Dirigé en bas et en arrière.

Bord interne.

Se prolonge vers le pharynx : *prolongement interne ou pharyngien.*

Ce prolongement est plus ou

moins développé ; quelquefois pédiculé, d'autrefois sessile, passe en avant de la gaîne des vaisseaux.

Base.

Regarde la région sus-hyoïdienne, est en contact médiat avec la glande sous-maxillaire dont elle est séparée par la bandelette aponévrotique maxillo-parotidienne.

Sommet.

Irrégulier ; embrasse la portion inférieure des portions cartilagineuse et osseuse du conduit auditif externe.

Rapports.

Rapports extrinsèques.

A. Avec l'aponévrose parotidienne.

Aponévrose parotidienne est une dépendance de l'aponévrose cervicale superficielle.

Cette aponévrose, abandonnant le bord antérieur du sterno-mastoïdien et se dirigeant en avant, se divise en deux feuillets : un feuillet superficiel et un feuillet profond.

a) *Feuillet superficiel.*

Passe du bord antérieur du sterno-mastoïdien à la face où il s'attache à :

1. Angle du maxillaire inférieur.
2. Bord postérieur du maxillaire et aponévrose du masséter.
3. Bord inférieur de l'arcade zygomatique.

b) *Feuillet profond.*

Se porte vers le pharynx en recouvrant :

1. Le ventre postérieur du digastrique.
2. L'apophyse styloïde et le bouquet de Riolan.

Puis revient vers le feuillet superficiel en recouvrant :

1. La face postérieure du muscle ptérygoïdien interne.

2. Le bord postérieur du maxillaire inférieur.

En bas, ces deux feuillets se rejoignent pour reconstituer l'aponévrose superficielle qui descend vers la région sus-hyoïdienne. Présente à ce niveau un épaississement ; bandelette parotido-maxillaire ou sous-maxillo-parotidienne qui sépare la glande parotide de la glande sous-maxillaire.

En haut, le feuillet superficiel se fixe à l'arcade zygomatique ; le feuillet profond à la base de l'apophyse styloïde.

Les deux feuillets ne se rejoignent donc pas et, dans cet espace la glande est immédiatement en rapport avec la surface osseuse du rocher.

B. En dehors de l'aponévrose.

α) *Parois de la loge parotidienne.*

Cette loge parotidienne a une forme sur laquelle se moule la glande qu'elle contient ; cette forme est donc de même que celle de la glande, pyramidale et triangulaire.

Paroi antérieure.

Formée par :

— Bord postérieur du maxillaire inférieur.

— En dehors de lui : muscle masséter.

— En dedans : muscle ptérygoïdien interne.

Entre la face antérieure de la glande et le maxillaire est du tissu cellulaire lâche.

Paroi postérieure.

Formée de la superficie vers la profondeur par :

— Muscle sterno-mastoïdien.
— Muscle digastrique (ventre postérieur).
— Muscle stylo-hyoïdien.
— Muscle stylo-pharyngien.
— Muscle stylo-glosse.
— Massif vertébral.

Tout à fait en dedans, la paroi de la loge parotidienne est constituée par le pharynx.

Paroi externe.

Répondant à la peau. Entre la peau et l'aponévrose parotidienne chemine le muscle Risorius de Santorini.

Sommet.

Formée par les portions cartilagineuse et osseuse du conduit auditif externe et par l'articulation temporo-maxillaire.

Base.

Répond à la région sus-hyoïdienne et à la glande sous-maxillaire.

β) *Organes avoisinant la loge parotidienne.*

a) *En arrière, au voisinage du pharynx.*

— *Paquet vasculo-nerveux du cou.*

— Artère carotide interne.
— Veine jugulaire interne un peu en dehors.
— Nerf pneumogastrique.
— Nerf spinal.
— Nerf glosso-pharyngien.
— Nerf grand-hypoglosse.
— Nerf pneumogastrique.

b) *En avant. Entre les deux muscles ptérygoïdiens.*

— Nerf dentaire inférieur.
— Nerf lingual.
— Artère maxillaire interne.

Rapports intrinsèques.

Organes contenus dans la glande elle-même ou dans sa loge.

a) *Artère carotide externe.*

Pénètre dans la loge par sa partie antéro-interne, à l'union de son quart inférieur avec les trois-quarts supérieurs.

Trajet.

1. Entre l'aponévrose et la glande.
2. Dans l'épaisseur même de la glande creusant au milieu d'elle un véritable canal en se dirigeant en haut, en dehors et en arrière jusqu'au niveau de sa bifurcation derrière le col du condyle du maxillaire.

b) Branches collatérales de l'artère carotide externe.

1. Artère auriculaire postérieure.

c) Branches terminales de l'artère carotide externe.

2. Artère temporale superficielle.
2. Artère maxillaire interne dans leur portion tout à fait initiale.

d) En dehors de l'artère carotide externe.

— *Veine jugulaire externe.*

Née derrière le col du condyle par l'union de la veine temporale superficielle avec la veine maxillaire interne.

Trajet.

Vertical en bas ; au milieu même de la glande, sort de la loge parotidienne au niveau de sa base.

e) Branches collatérales de la veine jugulaire externe.

1. Veine transversale de la face.
2. Veine auriculaire postérieure.

f) Anastomose de la veine jugulaire externe avec la veine faciale ou la veine jugulaire interne.

Horizontale ou obliquement descendante en dedans.

g) Vaisseaux lymphatiques, provenant du crâne ou de la face.

h) Ganglions lymphatiques.

α) *Superficiels.*

1. Groupe supérieur dans le tiers supérieur de la glande.
2. Groupe antérieur recevant les lymphatiques du sourcil et des paupières.
3. Groupe postérieur, le long du bord antérieur du muscle sterno-mastoïdien.

β) *Profonds.*

Accolés à l'artère carotide externe; recevant les lymphatiques du voile du palais et de la partie postérieure des fosses nasales.

i) *Nerf facial.*

Sort du crâne par le trou stylo-mastoïdien.

Trajet.

Dans l'épaisseur de la glande parotide; dirigé en avant, en dehors et en bas; situé en dehors de l'artère carotide et de la veine jugulaire externes.

Se bifurque dans l'épaisseur même de la parotide en deux branches terminales.

1. Branche temporo-faciale.
2. Branche cervico-faciale.

j) *Nerf auriculo-temporal.*

Branche du nerf maxillaire inférieur.

Situé à la paroi tout à fait supérieure de la parotide.

Canal excréteur.

La salive sécrétée par la glande parotide est conduite dans la cavité buccale par un canal excréteur, le *canal de Sténon.*

Origine.

A la face antérieure de la glande, au niveau du bord parotidien de la mâchoire, à l'union de son tiers inférieur avec les deux-tiers supérieurs.

Trajet.

1. En haut et en avant et se place à 15 ou 20 millimètres au-dessous de l'arcade zygomatique.
2. S'infléchit en avant, devient horizontal.
3. Contourne le bord antérieur du masséter et la boule graisseuse de Bichat.

— Perfore obliquement le muscle buccinateur.

4. Chemine entre le muscle buccinateur et la muqueuse buccale, pendant 5 à 6 millimètres.

Terminaison.

Débouche dans la cavité buccale en perforant la muqueuse un peu en avant du collet de la deuxième grosse molaire supérieure.

Rapports.

A son origine.

Prolongement antérieur de la glande parotide.

Dans le reste de son trajet.

— Tissu cellulaire sous-cutané.

— Un peu au-dessus : artère transverse de la face.

— Au-dessus et au-dessous : branches du nerf facial.

Structure.

Glande composée de lobes, lobules, acini.

Acini sont tapissés de cellules sécrétantes, cylindriques, granuleuses.

Caractère distinctif de la glande parotide : pas de croissants de Gianuzzi dans les acini.

Physiologie.

Sécrétion d'une salive très claire, très limpide et très abondante. Ne renferme pas de mucine, c'est ce qui la rend si limpide.

Sécrétion est sous la dépendance de filets nerveux venus :

1. Du grand sympathique (plexus carotidien).
2. Du glosso-pharyngien (par le nerf de Jacobson, le nerf petit pétreux superficiel et le ganglion otique).
2. Du nerf auriculo-temporal.
4. De la branche auriculaire du plexus cervical.

SYMPTOMES ET DIAGNOSTIC DE L'ANGINE DIPHTHÉRIQUE

La diphthérie est une affection microbienne (bacille de Klebs-Lœffler) contagieuse, caractérisée essentiellement par la production de fausses membranes aux points où pullulent les bacilles (muqueuses ou peau dépouillée de son épithélium), et par des symptômes généraux variables, résultant de l'action sur l'organisme des toxines élaborées par le bacille.

Les régions le plus souvent atteintes par la dipthérie, sont le pharynx, les fosses nasales, le larynx et la trachée.

La forme anatomique la plus fréquente est l'angine ; la plupart du temps la diphthérie débute en effet par le voile du palais, les amygdales, le pharynx, alors même qu'elle devra plus tard envahir d'autres organes.

Description clinique.

Les formes cliniques de l'angine diphtérique sont nombreuses ; elles dépendent surtout de l'état du terrain, du degré de virulence du bacille diphtérique ; de son association ou non avec d'autres micro-organismes, le streptocoque en particulier.

Aussi, à côté d'angines pseudo-membraneuses à bacille de Lœffler, qui présenteront des symptômes généraux atténués malgré des phénomènes locaux intenses, trouve-t-on des angines hypertoxiques dans lesquelles la gorge est recouverte de très légères fausses membranes.

Il faut donc bien s'inspirer de cette idée ; à savoir que, dans l'angine diphthérique, la forme clinique, le pronostic, sont plutôt déterminées par la valeur et le degré de l'intoxication générale que par l'intensité des phénomènes locaux.

Décrire :

1. La forme moyenne, bénigne le plus souvent, à moins de propagation au larynx (croup), et de phénomènes consécutifs d'asphyxie mécanique.

2. La forme toxique.

3. La forme associée (strepto-diphthérie le plus souvent).

1. Angine diphthérique commune, de gravité moyenne, ou bénigne.

Prendre, comme type, l'angine survenant en pleine santé chez un enfant de 5 à 10 ans.

Début.

Signes généraux.

Malaise ; courbature ; fièvre (38°-39°).

Signes fonctionnels.

Douleur légère à la déglutition.

Enrouement ; voix nasonnée.

Signes physiques.

Rougeur de l'arrière-gorge ; les amygdales sont saillantes, tuméfiées, recouvertes d'un exsudat opalin, circonscrit.

La luette est parfois œdématiée, entourée d'une pellicule blanchâtre.

Périodes d'état.

Signes physiques.

Ce sont, dans cette forme, les signes locaux qui dominent la symptomatologie.

L'exsudat blanchâtre qui recouvrait une partie des amygdales s'est épaissi et étendu. Environ 24 heures après le début, la fausse membrane est formée et a son aspect caractéristique :

Plaque blanchâtre bien limitée, entourée de la muqueuse voisine tuméfiée qui lui forme bourrelet. Et autour de cette plaque, léger réticulum demi-transparent en toile d'araignée.

La fausse membrane s'étendra parfois à tout le pharynx, envahissant successivement les deux amygdales, le voile, etc.

Dans d'autres cas, elle reste limitée ; ou en points isolés.

Les fausses membranes diphthériques présentent une surface veloutée, uniforme, une coloration blanchâtre ou jaunâtre. Elles sont fermes et élastiques, se détachant en larges lambeaux et ne se dissolvant pas dans l'eau. Au-dessous d'elles, la muqueuse est rarement ulcérée, mais saigne facilement.

En même temps, engorgement des ganglions sous-maxillaires et parotidiens.

A côté de cette forme ordinaire, signaler la forme qui débute comme une angine herpétique ; et l'angine rouge ordinaire (angine diphthérique catarrhale).

Signes fonctionnels.

Ceux de toute angine ; gêne marquée à la déglutition ; voix nasonnée.

Signes généraux.

Fièvre modérée, la température est montée à 40°, mais au deuxième ou troisième jour, elle descend et oscillera entre 38 et 39°.

Etat général satisfaisant.

Urines fébriles ; souvent de l'albumine.

MARCHE.

Guérison en 6 à 8 jours. Les fausses membranes, qui se reproduisaient au début lorsqu'on les détachait, disparaîtront peu à peu ; la tuméfaction des amygdales disparaîtra.

En somme, affection de gravité moyenne ; qui pourra néanmoins donner naissance au croup chez l'enfant, et qui exposera aux paralysies consécutives.

En général, sous l'action des grands lavages de la gorge, de l'injection de 20 ou 40 centimètres

cubes de sérum antidiphthérique, on verra les fausses membranes se flétrir, se racornir et disparaître rapidement.

2. Forme toxique.

1. *Signes locaux.*

Tantôt une angine ordinaire ; tantôt même une simple angine érythémateuse.

Le plus souvent cependant, des fausses membranes à tendances envahissantes, gagnant les fosses nasales, le larynx ; prenant parfois une apparence gris-noirâtre, avec odeur fétide, gangrèneuse.

L'adénite sous-maxillaire est souvent énorme, donnant le cou proconsulaire.

En même temps, signes fonctionnels intenses : dyspnée, jetage, etc.

2. *Signes généraux.*

C'est leur gravité qui constitue cette forme ; quel que soit l'état local.

Fièvre plus élevée.

Facies abattu, teint pâle, plombé.

Affaiblissement général, prostration.

En même temps, hémorrhagies diverses (épistaxis, hémorrhagies gastriques, intestinales).

Phénomènes d'intoxication bulbaire ; mort rapide.

3. Forme associée. Strepto-diphthérie.

Elle résulte le plus souvent en effet de l'association du streptocoque et du bacille de Lœffler qui semblent contracter par cette association même une virulence particulière.

Signes locaux intenses, fausses membranes épaisses, mollasses, putrilagineuses, à coloration grisâtre, avec des infiltrations sanguines ; devenant fréquemment gangrèneuses et fétides.

Il y a œdème du voile, des piliers, véritable obstruction pharyngée.

En même temps adénite cervicale énorme.
Etat général très grave, mort fréquente.

Diagnostic.

Le seul moyen absolu de faire le diagnostic d'angine diphthérique réside dans l'examen bactériologique, puisque nous savons qu'une simple angine érythémateuse ou pultacée peut être causée par le bacille de Lœffler, et être l'origine d'accidents, moins fréquents peut-être, mais identiques à ceux qu'on rencontre au cours de l'angine classique diphthérique, à fausses membranes (Intoxication générale ; croup ; paralysies consécutives).

Donc :

1. *Diagnostic bactériologique.*

Doit être fait systématiquement dans toute angine, toutes les fois qu'on possèdera l'installation nécessaire. Son utilité devient absolue dans le cas d'angine pseudo-membraneuse (doit-on ou ne doit-on pas injecter le sérum de Behring-Roux).

a) *Examen direct d'un frottis de fausse membrane sur lamelle, avec coloration au bleu de Roux.*

Procédé insuffisant ; multiplicité des microbes, au milieu desquels on distingue souvent cependant le bacille de Klebs-Lœffler (petits bâtonnets à extrémités arrondies et légèrement renflées ; tantôt longs ou moyens, tantôt courts et alors considérés comme non virulents).

b) *Ensemencement d'un ou deux tubes de sérum avec un fil de platine flambé, puis chargé d'un débris de fausse membrane.*

Procédé parfait. En 12 heures, avant tout autre microbe, le bacille de Lœffler, s'il y a réellement angine diphthérique, se développera sous formes de petites colonies blanches, demi-transparentes, arrondies, avec point plus saillant et plus opaque au centre.

On confirme le diagnostic par l'examen microscopique de la culture.

c) *Et, en dernier lieu, inoculation au cobaye qui meurt en 36 heures.*

Procédé de laboratoire, utile dans des cas trop spéciaux pour insister ici.

2. *Diagnostic différentiel clinique.*

Ne faire que celui de l'angine classique à fausses membranes.

a) *Il y a angine à fausses membranes et non :*

— Angine pultacée.
— Angine aiguë simple.
— Angine gangrèneuse.
— Chancre de l'amygdale.
— Muguet du voile du palais.

On se basera pour cela sur les signes concomitants, sur les caractères de la fausse membrane (résistante, élastique, adhérente, ne se dissociant pas dans l'eau, jaunissant par l'acide azotique, et se dissolvant rapidement dans l'eau de chaux).

b) *Il y a angine à fausses membranes.*

Alors, c'est par la vieille expérience clinique et par l'examen bactériologique qu'on fera le diagnostic.

Dire simplement que les angines à fausses membranes non diphthériques les plus fréquentes sont :

— L'angine herpétique.
— Les angines pseudo-membraneuses à streptocoques, à pneumocoques, etc.
— Les angines pseudo-membraneuses des fièvres éruptives (en particulier de la scarlatine) qui, lorsqu'elles ne sont pas diphthériques, sont assez fréquemment streptococciques.

TRACHÉOTOMIE

La trachéotomie consiste essentiellement dans l'incision de la trachée et l'introduction, par la plaie qui en résulte, d'une canule destinée à permettre l'accès de l'air dans les voies aériennes.

Indications de la trachéotomie.

1. Dans la diphthérie laryngée, toutes les fois qu'il y a asphyxie par le fait d'un obstacle siégeant au larynx (fausses membranes) ou spasmes, on devra rétablir le passage de l'air.

La trachéotomie constituait, il y a quelques années encore, la seule intervention qui peut être employée.

Depuis que le tubage a été à nouveau introduit dans la pratique, la trachéotomie ne constitue plus qu'un procédé d'exception, le tubage étant la méthode de choix.

Cependant, toutes les fois que le tubage ne peut être pratiqué (manque d'instruments ; impossibilité d'introduire le tube ; tube rejeté plusieurs fois de suite), toutes les fois qu'on ne pourra surveiller de très près le malade (clientèle de campagne), on devra pratiquer la trachéotomie.

On sera guidé par les phénomènes asphyxiques, et, dès qu'il y aura un tirage épigastrique intense, de l'apnée, dès que l'on sera sûr de l'impossibilité de rétrocession des accidents, on trachéotomisera, d'autant plus qu'aujourd'hui prolonger de 24 heures la vie du malade, c'est laisser au sérum antidiphthérique le temps d'agir, et le sauver.

En résumé, la trachéotomie, qui il y a peu d'années constituait, chez l'enfant principalement, une opération courante dans la diphthérie, est beaucoup moins employée aujourd'hui.

2. On l'emploie également chez les enfants, dans les cas

d'asphyxie pour corps étrangers du larynx, compressions laryngées diverses, abcès rétro-pharyngiens, laryngite striduleuse.

3. Chez l'adulte, on l'emploie dans les mêmes cas, mais beaucoup plus rarement, étant données les dimensions supérieures du larynx. En revanche, dans la phthisie laryngée, la syphilis et le cancer du larynx, parfois l'œdème de la glotte, elle constitue un procédé d'urgence, en même temps qu'un mode de traitement palliatif.

Contre-indications.

Il n'y en a pas à proprement parler (lorsque le tubage qui, nous le répétons, sera toujours pratiqué de préférence lorsqu'on le pourra, sera impossible). Ce sont plutôt des conditions défavorables : jeune, âge (au-dessous de 2 ans), fièvres éruptives concomitantes, broncho-pneumonie.

Manuel opératoire.

L'incision de la trachée peut être faite à une hauteur variable, et selon des procédés différents.

A. Procédés peu employés.

1. *Trachéotomie inférieure. Procédé de Trousseau.*

Se pratique à la partie inférieure, entre les quatrième et sixième anneaux ; inciser couche par couche.

Ce procédé est abandonné ; en effet, à ce niveau, la trachée est très profonde, elle est croisée par les grosses veines thyroïdiennes inférieures, plus bas, par le gros tronc veineux brachio-céphalique gauche, et longée parfois par la thyroïdienne de Neubauer.

2. *Trachéotomie (ou mieux laryngotomie) intercrico-thyroïdienne.*

Procédé d'adulte ; l'espace est insuffisant, et on doit entamer le cricoïde.

La région offre une certaine sécurité.

3. *Crico-trachéotomie.* (*Trachéotomie en un temps; procédé de Saint-Germain.*

Exige une très grande habitude. De la main gauche on saisit le larynx, et on tend à l'énucléer en avant.

Sur la dépression crico-thyroïdienne, on enfonce d'un coup 15 millimètres de lame, et on sectionne le cricoïde et les deux premiers anneaux de la trachée.

B. Procédé courant. Trachéotomie supérieure pratiquée en deux ou trois temps se succédant rapidement.

C'est *le procédé de Bourdillat*, celui que préconise également Farabœuf, et que Sevestre et L. Martin nomment le *procédé des Internes.*

C'est le seul sur lequel il soit nécessaire d'insister.

1. *Soins préliminaires.*

a) *Instruments.*

— Deux bistouris (droit et boutonné).
— Un dilatateur.
— Deux canules de calibre différent.
— Ecarteurs ; pinces hémostatiques.

b) *Tampons et objets de pansement.*

c) *Installation.*

L'enfant est dans une chambre bien éclairée ; couché sur une table, et un coussin dur sous le cou.

d) *Aides.*

Au moins deux, l'un maintient la tête et le cou, l'autre le corps et les membres.

2. *Opération.*

a) *Recherche des points de repère et fixation du larynx.*

On détermine la situation du cartilage cricoïde ; l'index gauche s'applique sur sa partie médiane et inférieure tandis que le pouce et le médius saisissent le larynx et le fixent.

La main gauche ainsi placée, fixant le larynx et les téguments, ne devra plus quitter sa position avant que la canule soit dans la trachée.

b) *Incision des parties molles et de la trachée.*

1. La pointe du bistouri partant du cricoïde (de l'index gauche p. c.), inciser de haut en bas 3 centimètres diviser la peau, puis, en quelques coups de bistouri, traverser les tissus sous-cutanés, toujours sur la ligne médiane.

2. On porte l'index gauche dans la plaie et on sent le cricoïde et la trachée, on le fait remonter dans l'angle supérieur, puis on plonge environ 5 millimètres de pointe dans la trachée qu'on incise. Alors, sifflement et éclaboussement.

c) *Introduction de la canule.*

On essaye d'abord l'introduction directe.

Tenant la canule perpendiculairement à l'axe de la trachée, on introduit le biseau dans l'orifice, et, par un mouvement analogue au demi-tour de maître, on fait pénétrer complètement la canule dans la trachée.

Si on ne peut y parvenir ainsi, on introduit le dilatateur fermé, qu'on ouvre ensuite, et entre les branches duquel on fait glisser la canule.

d) *Fixation de la canule. Pansement.*

La canule, maintenue d'abord par ses ailettes est fixée par deux liens qui se nouent en arrière du cou.

Au bout de quelques minutes, on nettoie la canule interne que des mucosités ou des fausses membranes peuvent obstruer, on peut injecter dans la trachée quelques gouttes d'huile mentholée.

Entre la plaie et la canule, on peut interposer une légère couche de gaze antiseptique ; et, par dessus la canule, on met

une cravate de mousseline qui tamise l'air et ses poussières.

Utilité des pulvérisations, des fumigations pour entretenir l'humidité de la chambre du malade.

3. *Suites de l'opération. Traitement.*

La canule interne devra être changée et nettoyée toutes les deux ou trois heures pendant les premiers jours.

Quant à la canule externe, il faudra attendre au moins 24 heures, et avoir toujours sous la main un dilatateur lorsqu'on la changera. On le fera ensuite tous les jours et on nettoiera la plaie.

Quant à l'ablation définitive de la canule, elle variera avec la maladie qui a amené à faire la trachéotomie.

Chez l'enfant guéri de diphthérie, on pourra l'enlever au 8e-10e jour. Très souvent, un spasme laryngé empêche assez longtemps cette ablation (canulards).

Difficulté, accidents, complications.

1. Difficultés et accidents immédiats.

a) *Incisions de la peau, de la trachée, trop petites ou trop grandes.*

b) Difficultés dans l'introduction de la canule; fausses routes sur les parties latérales.

c) *Hémorrhagies.*

Les unes, primitives, disparaissant par l'introduction de la canule, par le tamponnement; ou en employant une canule plus grosse ; les autres secondaires, plus graves. Ces derniers existaient surtout lorsqu'on se servait du thermo-cautère pour l'incision des tissus sous-cutanés.

d) *Emphysème sous-cutané.*

e) *Asphyxie ; syncope.*

Faire le traitement classique et pratiquer surtout la respiration artificielle.

2. Accidents consécutifs.

a) *Du côté de la plaie.*

Diphthérie de la plaie. Gangrène, inflammation phlegmoneuse.

b) *Du côté du poumon.*

La broncho-pneumonie est la grande complication; c'est presque toujours elle qui enlève les trachéotomisés. Elle débute entre le deuxième et le cinquième jour.

c) *Spasmes glottiques empêchant d'enlever la canule.*

d) *Enfin, influence fâcheuse sur la santé générale plus tard. Prédisposition à la tuberculose, très marquée, mais peut-être exagérée par M. Landouzy.*

LE RECUEIL

DES

QUESTIONS D'EXTERNAT

PAR

UN GROUPE D'INTERNES

DES HÔPITAUX DE PARIS

Formera 40 fascicules in-8°, comprenant chacun cinq questions (Anatomie et pathologie.)

Il paraîtra un fascicule par semaine.

Tous les fascicules seront vendus séparément : **cinquante centimes.**

SOMMAIRE DES SEIZE PREMIERS FASCICULES

Fascicule I. — ANATOMIE : **I. Artère sous-clavière. — II. Muscles pectoraux.** PATHOLOGIE : **I. Fractures de côtes et complications. — II. Signes du mal de Pott. — III. Anesthésie chloroformique et ses accidents.**

Fascicule II. — ANATOMIE : **I. Diaphragme. — II. Espace intercostal. — III. Muscle psoas-iliaque.** PATHOLOGIE : **I. Ascite, paracentèse de l'abdomen. — II. Injections hypodermiques.**

Fascicule III. — ANATOMIE : **I. Os iliaque. — II. Muscles de la paroi antéro-latérale de l'abdomen.** PATHOLOGIE : **I. Symptômes et diagnostic des péritonites aiguës. — II. Symptômes, diagnostic et complications de la rougeole. — III. Appareils plâtrés.**

Fascicule IV. — ANATOMIE : **I. Extrémité supérieure du fémur. — II. Canal inguinal. — III. Muscles pelvi-trochantériens.** PATHOLOGIE : **I. Symptômes et diagnostic de la coxalgie. — III. Examen clinique des urines.**

Fascicule V. — ANATOMIE : **I. Ligaments de l'articulation coxo-fémorale. — II. Muscles fessiers.** PATHOLOGIE : **I. Etiologie, symptômes et diagnostic de la phlegmatia alba dolens. — II. Furoncle. — III. Anesthésie locale.**

Fascicule VI. — ANATOMIE : **I. Muscles adducteurs de la cuisse et leurs nerfs. II. Triangle de Scarpa. — III. Articulation du genou.** PATHOLOGIE : **I. Fractures de l'extrémité supérieure du fémur. — II. Epistaxis et traitement.**

Fascicule VII. — ANATOMIE : **I. Muscles de la patte d'oie. — II. Artère fémorale et ses branches.** PATHOLOGIE : **I. Fractures de la rotule. — II. Varices du membre inférieur et leurs complications. — III. Pansements antiseptiques.**

Fascicule VIII. — ANATOMIE : **I. Muscle quadriceps fémoral. — II. Veines superficielles du membre inférieur. — III. Nerf sciatique.** PATHOLOGIE : **I. Symptômes et diagnostic de la tumeur blanche du genou. — II. Signes de la syphilis.**

Fascicule IX. — ANATOMIE : **I. Artère poplitée. — II. Muscles péroniers latéraux.** PATHOLOGIE : **I. Entorse. — II. Brûlures. — III. Ponction exploratrice.**

Fascicule X. — ANATOMIE : **I. Articulation tibio-tarsienne. — II. Artères de la jambe. — III. Muscle triceps sural.** PATHOLOGIE : **I. Fractures du péroné. II. Hémorrhagies artérielles.**

Fascicule XI. — ANATOMIE : **I. Muscles de la région antérieure de la jambe. — II. Calcanéum et astragale.** PATHOLOGIE : **I. Sciatique. — II. Symptômes, diagnostic et complications du rhumatisme articulaire aigu, franc. — III. Examen des crachats.**

Fascicule XII. — ANATOMIE : **I. Artères du pied. — II. Vertèbres dorsales. — III. Veine cave inférieure.** PATHOLOGIE : **I. Signes des fractures en général. — II. Symptômes et diagnostic de la variole.**

Fascicule XIII. — ANATOMIE : **I. Os occipital. — II. Veines jugulaires.** PATHOLOGIE : **I. Symptômes et diagnostic de la méningite tuberculeuse. — II. Signes, diagnostic et complications des oreillons. — III. Saignée.**

Fascicule XIV. — ANATOMIE : **I. Os frontal. — II. Muscle sterno-cléido-mastoïdien. — III. Carotide externe.** PATHOLOGIE : **I. Symptômes et diagnostic de l'érysipèle de la face. — II. Stomatite mercurielle.**

Fascicule XV. — ANATOMIE : **I. Trous de la base du crâne. — II. Articulation temporo-maxillaire.** PATHOLOGIE : **I. Symptômes des fractures du crâne. — II. Signes et diagnostic du cancer de la langue. — III. Fractures du maxillaire inférieur.**

Fascicule XVI. — ANATOMIE : **I. Fosses nasales. — II. Muscles masticateurs. — III. Glande parotide.** PATHOLOGIE : **I. Symptômes et diagnostic de l'angine diphthérique. — II. Trachéotomie.**

Fascicule XVII. — ANATOMIE : **I. Cavité orbitaire. — II. Carotide interne.** PATHOLOGIE : **I. Symptômes, diagnostic et complications de la scarlatine. — II. Signes de l'hémorrhagie cérébrale. — III. Vaccine et vaccination.**

Fascicule XVIII. — ANATOMIE : **I. Région sus-claviculaire. — II. Articulations de la clavicule. — III. Muscles scapulo-huméraux.** PATHOLOGIE : **I. Fractures de la clavicule. — II. Phlegmon diffus.**

Fascicule XIX. — ANATOMIE : **I. Omoplate. — II. Creux axillaire.** PATHOLOGIE : **I. Complications des fractures. II. Signes des luxations de l'épaule. III. Signes, diagnostic et complications de la coqueluche.**

Fascicule XX. — ANATOMIE : **I. Humérus. — II. Articulation de l'épaule. — III. Muscles de la région antérieure du bras.** PATHOLOGIE : **I. Anthrax. — II. Lavage du sang.**

Fascicule XXI. — ANATOMIE : **I. Artère humérale. — II. Muscle triceps brachial.** PATHOLOGIE : **I. Signes des fractures de l'humérus. — II. Hydarthrose. — III. Cathétérisme de l'œsophage et lavage de l'estomac.**

Fascicule XXII. — ANATOMIE : **I. Veines superficielles du membre supérieur II. Nerf médian. — III. Muscles extenseurs des doigts.** PATHOLOGIE **I. Fractures de l'extrémité inférieure du radius. — II. Paralysie radiale.**

Fascicule XXIII. — ANATOMIE : **I. Artère de l'avant-bras. — II. Nerf cubital** PATHOLOGIE : **I. Panaris. — II. Signe du diabète. — III. Ventouses.**

Fascicule XXIV. — ANATOMIE : **I. Articulation radio-carpienne. — II. Muscle fléchisseurs des doigts. — III. Pli du coude.** PATHOLOGIE : **I. Plaies de la main. — II. Signes et diagnostic de l'urèthrite blennorrhagique chez l'homme.**

SAINT-AMAND, CHER. — IMPRIMERIE SCIENTIFIQUE ET LITTÉRAIRE, BUSSIÈRE FRÈRES.

RECUEIL

DES

UESTIONS D'EXTERNAT

PAR

UN GROUPE D'INTERNES

DES HOPITAUX DE PARIS

FASCICULE 17

PRIX : CINQUANTE CENTIMES

I.	Anatomie. . .	**Cavités orbitaires.**
II.	— . . .	**Artère carotide interne.**
I.	Pathologie . .	**Symptômes, diagnostic et complications de la scarlatine.**
.	— . . .	**Symptômes de l'hémorrhagie cérébrale.**
III.	— . .	**Vaccine et vaccination.**

PARIS

A. MALOINE, EDITEUR

23-25, rue de l'École-de-Médecine, 23-25

—

1899

SOUSCRIPTION

Pour recevoir régulièrement les fascicules du Recueil des **Questions d'Externat**, on peut souscrire aux conditions suivantes :

	Paris	Départements
Pour 20 fascicules	10 fr. »»	12 fr. »»
— 40 —	18 fr. »»	22 fr. »»

CAVITÉS ORBITAIRES

Définition.

Cavités paires et symétriques au nombre de deux, l'une droite, l'autre gauche. Situées de chaque côté des fosses nasales. Au-dessous de l'étage antérieur ou frontal de la base du crâne. Au-dessus du maxillaire supérieur et par conséquent du massif facial.

Chacune d'elle loge un globe oculaire et ses organes accessoires : nerf optique, muscles moteurs, vaisseaux.

Forme.

Pyramide quadrangulaire à base antérieure et à sommet postérieur.

Description.

Faces.

Face supérieure.

Triangulaire.

Constituée par :

En avant.

— Face exocrânienne du frontal (portion orbitaire).

En arrière.

— Petite aile du sphénoïde (face exocrânienne).

En dehors.

— Fosse lacrymale, logeant la glande lacrymale.

En dedans.

— Epine osseuse, servant d'insertion au ligament qui joue le rôle de poulie de réflexion du tendon du muscle grand oblique de l'œil.

Face inférieure.

Triangulaire.

Constituée par :

En avant.

— Face supérieure du maxillaire supérieur.

En dehors.

— Face interne de l'os malaire.

En arrière.

— Face supérieure de l'apophyse orbitaire du palatin.

Plane ou quelquefois convexe, plus souvent concave.

Traversée d'arrière en avant par :

— La gouttière du nerf maxillaire supérieur dans la moitié postérieure ; dans la moitié antérieure le nerf maxillaire est plus profond et l'os maxillaire lui forme un canal complet. Le canal aboutit au trou sous-orbitaire.

Face interne.

Verticale, triangulaire.

Constituée par :

En avant.

— Unguis.

Au milieu.

— Lame papyracée de l'ethmoïde.

En arrière.

— Partie antérieure de la face latérale du corps du sphénoïde.

Minceur très grande ; plane ou légèrement convexe.

Face externe.

Constituée par :

En avant.

— Apophyse orbitaire du frontal, os malaire.

En arrière.

— Grande aile du sphénoïde.

Dans la suture sphéno-malaire quelquefois osselets isolés, analogues aux os wormiens du crâne.

Tout à fait en arrière, rugosités dues à l'insertion de quelques faisceaux du muscle droit externe.

La plus épaissie de toutes les parois.

Légèrement concave de haut en bas.

ANGLES.

A l'union de ces faces entre elles, existent des angles dièdres.

Angle supéro-interne.

Union de l'unguis, de la lame papyracée, de l'ethmoïde avec le bord de l'échancrure nasale du frontal.

Trou ethmoïdal antérieur.

— Filet ethmoïdal du rameau nasal de la branche ophthalmique de Willis du trijumeau.

— Artère ethmoïdale antérieure.

Trou ethmoïdal postérieur.

— Artère ethmoïdale postérieure.

— Nerf sphéno-ethmoïdal de Luschka, filet du nerf nasal.

Angle supéro-externe.

En avant.

Fosse lacrymale creusée sur le frontal.

En arrière.

Fente sphénoïdale comprise entre la petite aile et la grande aile du sphénoïde.

Forme d'une massue à grosse extrémité postérieure.

Passage de :

— Veine ophthalmique.

De la branche de Willis du trijumeau { — Nerf nasal. — Nerf lacrymal. — Nerf frontal.

— Nerf pathétique.

— Nerf moteur oculaire commun.

— Nerf moteur oculaire externe.

Angle inféro-externe.

En avant.

Constitué par la face interne de l'os malaire.

En arrière.

Fente sphéno-maxillaire comblée par du tissu fibreux dans lequel passe un filet du nerf maxillaire supérieur, conduit dans la fosse ptérygo-maxillaire ; étroite au milieu, élargie à ses extrémités.

Angle inféro-interne.

Formé par la rencontre de l'os unguis et de l'ethmoïde avec le maxillaire supérieur; — puis, en arrière de l'ethmoïde et de l'apophyse orbitaire du palatin.

SOMMET.

Correspond au trou optique; creusé entre les deux racines de la petite aile du sphénoïde; dirigé en avant et en dehors; fait communiquer la cavité orbitaire avec l'étage moyen du crâne.

— Passage de :

— Nerf optique.

— Artère ophtalmique.

Autour de lui s'insèrent et rayonnent les muscles de l'œil.

Base.

Complètement ouverte. C'est par elle qu'à l'état frais fait saillie le globe oculaire recouvert des paupières.

Regarde en avant, en dehors et en bas.

Constituée par :

En haut.

— Arcade orbitaire du frontal.

— Apophyses orbitaires externe et interne du frontal.

En dehors.

— Bord concave du malaire.

En bas.

— Maxillaire supérieur, un peu au-dessous de ce bord : *trou sous-orbitaire* par où émerge le nerf maxillaire supérieur.

En dedans.

— Crête de l'os unguis.

— Orifice supérieur du canal lacrymo-nasal.

ARTÈRE CAROTIDE INTERNE

Définition.

L'artère carotide interne est la branche interne de bifurcation de l'artère carotide primitive. Elle est destinée à irriguer : 1° l'encéphale en majeure partie et : 2° le globe oculaire et ses annexes.

Chez l'adulte :

Artère carotide interne a un volume légèrement supérieur à celui de la carotide externe.

Chez l'enfant et le fœtus :

Artère carotide interne surpasse de beaucoup le volume de la carotide externe, ce qui est dû au développement de l'encéphale plus avancé à cette période que celui de la face qu'irrigue la carotide externe.

Origine.

Bifurcation de l'artère carotide primitive au niveau du bord supérieur du cartilage thyroïde.

Trajet.

1. Artère carotide interne est d'abord située en dehors de l'artère carotide externe.
2. Puis devient oblique en haut et en dedans en croisant la face postérieure de l'artère carotide externe.
3. Verticale le long de la paroi latérale du pharynx.
4. Pénètre dans le crâne par l'orifice externe du canal carotidien du rocher.
5. Suit le canal carotidien empruntant exactement sa direction, d'abord verticale, puis horizontale en avant et en dedans.
6. Arrive sur le sphénoïde aux côtés de la selle turcique.

S'engage dans le sinus caverneux où elle se dirige en avant et en haut en se contournant en *S*.

7. Devient verticale, perfore la dure-mère au niveau de l'extrémité antérieure du sinus caverneux.

Donne en ce point sa seule collatérale : l'artère ophthalmique.

Terminaison.

Après avoir traversé la dure-mère, l'artère carotide interne se divise en :

— Artère communicante postérieure.
— Artère cérébrale moyenne.
— Artère cérébrale antérieure.
— Artère choroïdienne antérieure.

Rapports.

A. Portion cervicale.

Etendue du point d'origine à l'orifice externe du canal carotidien du rocher.

α) *Au-dessous du muscle digastrique.*

En dehors.

— Veine jugulaire interne.
— Bord antérieur du muscle sterno-mastoïdien.
— Aponévrose superficielle.
— Peaucier, peau.

En dedans.

Paroi du pharynx représentée par le muscle constricteur supérieur du pharynx.

En avant.

— Portion verticale de l'artère carotide externe.
— Grande corne de l'os hyoïde.
— Tronc veineux thyro-lingo-facial.
— Anse du nerf grand hypoglosse.

En arrière.

— Apophyses transverses des vertèbres cervicales.

— Muscle droit antérieur.
— Muscle long du cou.
— Nerf pneumogastrique.

β) *Au-dessus du muscle digastrique.*

L'artère sort de l'espace précédent en passant en arrière du muscle digastrique et des muscles styliens (stylo-hyoïdien, stylo-glosse et stylo-pharyngien).

Elle pénètre ainsi dans l'espace *sous-parotidien postérieur.*

Rapports médiats.

— *Avec les parois de l'espace.*

En arrière.

— Apophyses transverses des vertèbres cervicales.
— Muscles pervertébraux.

En avant.

— Prolongement pharyngien de la glande parotide.
— Plan des muscles styliens et aponévrose s'étendant transversalement entre ces muscles et la paroi latérale du pharynx.

En dedans.

— Paroi du pharynx.

En dehors.

— Face profonde du sterno-mastoïdien.

En haut.

— Base du crâne avec ses nombreux orifices dont l'un d'eux livre passage à la carotide interne.

En bas.

— Communique largement avec la région précédente ou *région carotidienne.*

Rapports immédiats.

— Organes contenus dans la même loge.

a) *Veine jugulaire interne.*

A la partie externe de l'artère.

b) *Nerf spinal ou XIe paire.*

Passe en arrière de l'artère carotide interne.

c) *Nerf pneumogastrique ou X^e paire.*

Logé dès sa sortie du crâne dans l'angle dièdre situé entre l'artère carotide interne et la veine jugulaire et en arrière d'elles.

Il est situé dans la même gaîne aponévrotique que ces deux vaisseaux sanguins, gaîne émanée de l'aponévrose cervicale moyenne.

d) *Nerf glosso-pharyngien ou IXe paire.*

Passe en arrière de l'artère carotide, puis entre elle et la veine jugulaire interne.

e) *Nerf grand hypoglosse ou XIIe paire.*

Contourne la face postérieure de l'artère carotide, puis la face externe, en passant entre l'artère et la veine jugulaire interne.

f) *Ganglion cervical supérieur du nerf grand sympathique.*

Situé en arrière et en dedans de l'artère carotide interne, au-devant des deuxième et troisième vertèbres cervicales.

Ses rameaux forment un plexus autour de l'artère.

g) *Ganglions lymphatiques nombreux.*

B. Portion intrapétreuse.

— Parois osseuses du canal carotidien.
— Par l'intermédiaire des parois de ce canal.

1. *Dans la portion verticale.*

En avant.

Paroi postérieure de la portion osseuse de la trompe d'Eustache.
— Conduit du muscle du marteau.

En arrière.

Limaçon.

En dehors.

Jonction de la paroi antérieure de la caisse du tympan avec la paroi interne.

2. *Dans la portion horizontale.*

En bas.

Trousseaux fibreux obturant le trou déchiré antérieur.

En haut.

Ligula du sphénoïde ; dure-mère.

— En même temps que l'artère, cheminent dans le canal osseux :

— Plexus sympathique carotidien.
— Plexus veineux.

C. Portion intra-cranienne.

Contenue dans le sinus caverneux.

— *Parois du sinus.*

En dedans.

— Face latérale du corps du sphénoïde.

En haut.

— Attaches aux apophyses clinoïdes antérieures et postérieures de la tente du cervelet.

En dehors.

Dure-mère dépendant également de la tente du cervelet.

En bas.

— Face supérieure de la grande aile du sphénoïde.

— *Par l'intermédiaire de ces parois* :

En dedans.

— Glande pituitaire.
— Sinus circulaire.

En dehors.

(Dans la paroi même du sinus).
— Nerf moteur oculaire commun.
— Nerf pathétique.
— Nerf moteur oculaire externe.
— Branche ophtalmique de Willis.

— Une fois arrivée à l'extrémité antérieure du sinus l'artère carotide interne croise la face externe du nerf optique; puis traverse l'arachnoïde et se divise en branches terminales.

Branches collatérales.

— Aucune dans la portion cervicale.
— Dans la portion intra-pétreuse :
— Rameaux au périoste du canal.
— Rameau carotico-tympanique allant à l'oreille moyenne.
— Dans la portion intra-crânienne.
— Anastomose avec l'artère vidienne.
— Anastomose avec l'artère méningée moyenne.
— Rameaux dure-mériens.
— Rameaux du ganglion de Gasser.

Artère ophthalmique.

Origine.

— Au point où l'artère carotide sort du sinus caverneux.

Trajet.

— En avant par le trou optique.

— Puis en avant et en dehors à travers la cavité orbitaire jusqu'à l'angle interne de l'orbite où elle se termine.

Terminaison.

Anastomose avec l'artère faciale.

Branches terminales.

Destinées à irriguer l'encéphale.

Artère communicante postérieure.

Allant s'anastomoser avec l'artère cérébrale postérieure, branche du tronc basilaire.

Artère cérébrale moyenne ou artère sylvienne.

Logés dans la scissure de Sylvius.

Artère cérébrale antérieure.

Située à la face inférieure des lobes frontaux.

Artère choroïdienne antérieure.

Pénétrant dans la profondeur pour irriguer les ventricules.

SYMPTOMES, DIAGNOSTIC COMPLICATIONS DE LA SCARLATINE

La scarlatine est une maladie infectieuse, aiguë, fébrile, contagieuse et épidémique, caractérisée par une angine spéciale, et par un exanthème écarlate généralisé, suivi d'une desquamation par larges plaques.

Survenant à tout âge, rarement cependant en dehors de la deuxième enfance, de l'adolescence et des adultes jeunes.

Symptômes.

Décrire une scarlatine de moyenne intensité, débutant après la période d'incubation normale (de 4 à 7 jours), et diviser son évolution en 3 stades.

Invasion.
Eruption.
Desquamation.

A. Invasion.

Très courte, de 12 à 24 heures, rarement deux à trois jours ; caractérisée par la brutalité du début.

1. Frissons accompagnant un malaise subit. Fièvre (40°). Pouls à 120°-140°, peau sèche, brûlante.
2. Etat nauséeux ; vomissements ; soif ardente.
3. Délire la nuit ; convulsions chez les jeunes enfants.
4. Angine spéciale, manquant rarement, mais pouvant présenter des signes fonctionnels si légers que le malade ne s'en plaindra pas.

Il y a de la rougeur diffuse et foncée de toute l'arrière-gorge, un peu de gonflement et plus rarement un exsudat pseudo-membraneux, souvent de l'adénite rétro-maxillaire.

B. Eruption.

1. *Exanthème.*

a) *Ses caractères à la vue.*

Constitué d'abord par des petits points rouges, non saillants ; il devient bientôt formé de larges plaques irrégulières à fond rouge uniforme, allant du rose tendre au rouge vineux, semé de petits points qui donnent à la peau un aspect granité et chagriné.

A distance, il y a une coloration uniformément framboisée.

b) *Ses caractères au toucher.*

Il s'efface sous la pression du doigt ; donne le phénomène de la raie scarlatineuse, et fournit au toucher une impression désagréable, âpre, rude, mordicante.

c) *Son évolution.*

Le début varie, mais en général se fait au cou, sur le tronc ou à l'aine, et ce n'est que consécutivement qu'il gagne les membres et la face.

L'exanthème est surtout marqué au cou, sur les plis de flexion, aux aines et sur la face interne des cuisses.

En deux à trois jours, tout le corps est envahi ; l'éruption décroîtra alors environ 24 heures après et disparaîtra. Son évolution totale aura duré de 4 à 6 jours.

2. *Phénomènes bucco-pharyngés concomitants.*

a) *Angine.*

Evolue ; rougeur érythémateuse violette, les amygdales volumineuses sont couvertes d'un exsudat pultacé.

b) *Enanthème des parois buccales et du voile.*

Rougeur diffuse, framboisée, piquetée.

c) *Langue scarlatineuse.*

La langue, d'abord saburrale, se dépouille.

Ses bords et la pointe prennent un aspect caractéristique, rouge sombre, hérissée d'abord de papilles saillantes, puis lisse, vernissée.

3. *Phénomènes généraux.*

a) *Température et pouls.*

La température reste élevée (40-41) jusqu'à la fin de l'exanthème. Dès que ce dernier pâlit, elle baisse progressivement, mais lentement, et atteint la normale au 8e jour.

Pouls très accéléré.

b) *Troubles gastro-intestinaux.*

Les vomissements cessent, mais l'anorexie, la constipation persistent. Soif vive.

c) *Troubles nerveux.*

Céphalalgie, anxiété, parfois délire et convulsions.

d) *Intégrité des voies respiratoires.*

e) *Urines rares, colorées, fréquemment albumineuses.*

B. Desquamation.

Après la disparition de l'exanthème au 6e-8e jour de la maladie, la convalescence commence. La desquamation se fait alors, suivant une marche identique à l'éruption, par conséquent se terminant par les mains et les pieds.

C'est une desquamation en larges écailles, en lambeaux épidermiques volumineux. Aux doigts, à la plante des pieds, on aura de larges plaques ou même des doigts de gants.

Cette desquamation dure de une à trois semaines, parfois plus.

Formes anormales.

Existent nombreuses à côté du type classique.

1. *Variétés de détail.*

a) La période d'invasion peut être nulle ou prolongée.

b) L'exanthème a des anomalies. Il est diminué ou exagéré, il peut être en marbrures, miliaire, hémorrhagique (pétéchies ou ecchymoses), ne fleurir que sur certaines régions, être très limité, etc.

c) A la période de desquamation, les poils et les ongles peuvent tomber.

2. *Formes bénignes.*

Comprennent les formes abortives, les formes apyrétiques, et surtout la forme où l'exanthème sera minime ou nul, et où il y aura de l'angine et de la fièvre, puis de la desquamation.

3. *Formes malignes.*

Caractérisées par un développement excessif des phénomènes nerveux, et un état ataxo-adynamique. Elles se montrent surtout dans certaines épidémies, et sont fréquentes en Angleterre.

a) *Forme foudroyante.*

La température monte à 41-42°. Délire, stupeur, coma, hémorrhagies, dyspnée intense. Eruption minime.

b) *Formes diverses : syncopale ; ataxique ; typhoïde.*

Complications.

Les unes sont très fréquentes, les autres plus rares.

1. Complications fréquentes.

A. *Angines.*

La scarlatine est une maladie essentiellement angineuse (Dieulafoy).

On en rencontre trois formes (Bourges).

a) *Angine érythémateuse.*

b) *Angine pseudo-membraneuse.*

Précoce ou tardive, toujours grave. C'est soit de la diphthérie, soit une angine

à streptocoques. Etat général grave, facies proconsulaire, bubons cervicaux, etc., parfois hypertoxique et enlevant le malade en 48 heures.

c) *Angine gangrèneuse.*

B. *Albuminurie.*

Précoce (bénigne) ou ne survenant que 3 à 4 semaines après l'éruption. Début insidieux par bouffissure, anasarque, fièvre.

Parfois, mort par œdème de la glotte ou hydropisie des séreuses.

Le passage à la chronicité est la règle pour les uns (Potain, Cornil), l'exception pour les autres (Lancereaux).

C. *Complications articulaires.*

Arthrites diverses ; depuis la polyarthrite aiguë non suppurée, à allures rhumatismales, jusqu'à l'arthrite purulente d'emblée.

C'est du pseudo-rhumatisme infectieux.

2. Complications plus rares.

Adénites (bubon scarlatineux, surtout cervical).
Pleurésie, péricardite, endocardite.
Phlegmons, abcès sous-cutanés, gangrène.
Otites moyennes suppurées, kératites.
Enfin, apparition d'une autre maladie infectieuse (rougeole, diphthérie, etc.).

Diagnostic.

1. A la période d'invasion.

Toutes les autres fièvres éruptives ou maladies infectieuses peuvent prêter à confusion.

Cependant l'invasion de la rougeole est plus lente et caractérisée par un catarrhe oculo-nasal, celle de la variole par la rachialgie. La pneumonie ne débute pas par de l'angine.

2. A LA PÉRIODE D'ÉRUPTION.

Il faudra différencier l'exanthème de

a) *Toutes éruptions scarlatiniformes toxi-microbiennes.*

Qu'on rencontrera dans les streptococcies, la variole (rash), la diphtérie, le rhumatisme aigu, pour ne citer que les principaux.

b) *Eruptions scarlatiniformes médicamenteuses.*

Causées par les solanées (datura, belladone, atropine), le copahu, l'iode et ses composés, le mercure.

c) *Erythèmes sudoraux, et même solaires.*

Il est difficile d'indiquer, pour chaque cas, le diagnostic différentiel.

On se guidera surtout sur l'évolution de l'affection, sur la présence des trois grands signes : angine, exanthème, fièvre.

La notion de l'épidimicité, l'âge, aideront encore au diagnostic.

Dans quelques cas cependant, ce dernier sera impossible, les érythèmes dans certaines streptococcies revêtant tous les caractères de l'exanthème scarlatiniforme, et l'évolution seule, la desquamation, pourront trancher la difficulté.

SYMPTOMES
DE L'HÉMORRHAGIE CÉRÉBRALE

L'hémorrhagie cérébrale est une affection fréquente ; succédant rarement à certaines maladies dyscrasiques à tendances hémorrhagiques (typhus, ictère, etc.), elle est presque toujours causée par la rupture des anévrysmes miliaires si bien étudiés par Charcot, et surtout par le professeur Bouchard.

Ces anévrysmes siègent principalement dans la région opto-striée, et en particulier sur les artères lenticulo-striées (artère de l'hémorrhagie cérébrale de Charcot), qui rampent à la surface du noyau caudé.

L'étiologie de ces anévrysmes réside presque toute dans l'athérome et la sclérose artérielle (âge avancé ; influence de l'hérédité, de l'alcoolisme, du saturnisme). L'augmentation de tension artérielle (froid, efforts, excès, etc.) explique la rupture à un moment donné de l'anévrysme, l'écoulement d'une quantité variable de sang, qui, se collectant en foyer, déterminera des phénomènes passagers ou définitifs de compression, et qui, dans d'autres cas où l'hémorrhagie sera abondante, inondera les ventricules et amènera la mort presque immédiate.

Etude clinique.

Quelquefois des signes précurseurs. Ce seront, chez des individus le plus souvent ayant joui jusqu'alors d'une excellente santé, individus gros, à face rouge, vultueuse, yeux saillants, présentant une brièveté remarquable du cou, des éblouissements, des vertiges, des épistaxis qui traduiront la congestion encéphalique. Parfois, un examen ophthalmoscopique accidentel, décèlera la présence d'hé-

morrhagies rétiniennes, signe excellent d'artério-sclérose des artères du cerveau.

Diviser l'étude clinique en :

A. *Période de début.*

B. *Période d'état.*

C. *Période tardive.*

A. Début.

Rarement foudroyant, à moins d'inondation ventriculaire ; il se fait surtout par apoplexie.

a) Début par apoplexie cérébrale.

L'apoplexie cérébrale est un syndrome clinique caractérisé par l'association de : Abolition brusque du mouvement volontaire, du sentiment et de toute sensibilité, avec intégrité relative de la respiration et de la circulation.

Elle n'est pas propre à l'hémorrhagie cérébrale et se rencontre dans d'autres affections.

Dans ce cas, nous trouverons :

1. *Signes de l'apoplexie en général.*

Perte de connaissance ; chute brusque.

Résolution musculaire ; abolition de la sensibilité et des réflexes.

Respiration stertoreuse ; Face turgescente cyanosée ; bouche écumante ; incontinences.

2. *Signes propres à l'apoplexie de l'hémorrhagie cérébrale.*

Hémiplégie, portant sur la face et les membres.

Tous les membres sont en résolution, mais ceux qui sont paralysés retomberont lourdement lorsqu'on les soulèvera.

Signes de paralysie faciale.

Il y a déviation des traits du côté sain ; la joue paralysée restant inerte et soulevée à chaque expiration (fume la pipe).

Il y a également déviation conjuguée de la tête et des yeux, le malade regardant du côté où se trouve la lésion cérébrale.

Troubles trophiques rapides.

Eschare fessière (decubitus acutus).

3. *Marche.*

Tantôt mort foudroyante, ou en quelques heures, ou en quelques jours ; tantôt le malade reprend connaissance, l'hémiplégie persistant, et on se trouve à la période d'état.

Le pronostic, à cette période, peut être règlé par l'examen du pouls et de la température. Cette dernière, au moment de l'ictus apoplectique, était tombée à 35°-36°. Elle va remonter progressivement. Si brusquement elle continue à monter après avoir atteint la normale, si elle arrive à 41-42°, si en même temps, le pouls s'accélère, devient petit, incomptable, le pronostic est fatal.

b) Début sans apoplexie.

Tantôt, étourdissement passager ; tantôt en pleine connaissance, tantôt au réveil.

Début par hémiplégie.

B. Période d'état.

Décrire rapidement les trois grands ordres de symptômes (troubles moteurs, sensitifs, trophiques).

1. Hémiplégie.

Totale ou partielle, quelquefois simple hémiparésie, parfois alterne, c'est-à-dire frappant les membres d'un côté et la face de l'autre.

Elle est caractérisée par :

A la face.

Déviation des traits, en particulier de

la commissure des lèvres vers le côté sain, de la langue vers le côté paralysé. Le côté paralysé est flasque, affaissé ; le malade ne peut ni siffler, ni souffler.

L'orbiculaire des paupières n'est jamais pris.

Il y a, en même temps, déviation conjuguée de la tête et des yeux. (Citer à ce propos, la loi de Vulpian, Landouzy, Grasset : dans les lésions d'un hémisphère, le malade regarde sa lésion s'il y a paralysie, et ses membres convulsés s'il y a excitation.)

Aux membres.

Toutes variétés depuis la parésie jusqu'à l'impotence absolue.

Si le malade peut marcher, il marchera en fauchant de la jambe malade.

Enfin, les mouvements des muscles bi-latéraux synergiques (abdomen, tronc) sont conservés.

2. Hémianesthésie.

Sensitivo-sensorielle complète, ou simplement émoussée.

3. Troubles trophiques et vaso-moteurs.

Eschares (fessière, ou au talon) dangereuses par la possibilité de gangrène et d'embolies.

Vaso-dilatation du côté malade.

Albuminurie, polyurie, glycosurie.

Assez variables.

Arthropathies tardives.

C. Période tardive.

Tantôt l'hémiparésie disparaît rapidement ; tantôt l'hémiplégie guérit peu à peu ; tantôt elle persiste, mais reste flasque ; tantôt, et c'est le cas le plus grave, la contracture

s'empare des membres paralysés (par sclérose descendante secondaire du faisceau pyramidal, annoncée par l'exagération des réflexes et l'apparition de la trépidation épileptoïde).

1. *Contracture tardive des hémiplégiques.*

a) *A la face.*

La déviation se fait en sens opposé, la bouche se déviant du côté contracturé.

b) *Au membre supérieur.*

Contracture selon le type de flexion, les doigts fléchis et les ongles incrustés dans la paume (poing fermé des hémiplégiques).

c) *Au membre inférieur.*

Contracture selon le type extension, les orteils cependant étant fléchis.

2. *Amyotrophies des hémiplégiques.*

Portant sur les membres atteints et débutant par les petits muscles de la main.

3. *Tremblement tardif des hémiplégiques.*

Le plus souvent, oscillations régulières et rythmiques du membre supérieur, à l'occasion d'un mouvement.

Parfois hémichorée et hémiathétose.

Evolution générale.

Elle a été indiquée, et pour la période d'apoplexie (mort fréquente), et pour la période d'état (guérison; faiblesse des membres frappés; paralysie absolue persistant; paralysie avec contractures).

Il suffit de dire ici que, indépendamment des dangers des eschares, des gangrènes cutanées, l'hémiplégique sera vulnérable de nombreuses façons, et offrira un excellent terrain à toutes les infections, en particulier aux infections broncho-pulmonaires.

Il pourra succomber aussi à des attaques apoplectiformes ou épileptiformes.

VACCINE ET VACCINATION

Définition.

La vaccine est une affection pustuleuse atteignant le cheval (horse-pox) et les bovidés (cow-pox), transmissible à l'homme par inoculation, suscitant chez lui une éruption bénigne qui lui confère l'immunité contre la variole.

La vaccination est l'inoculation de la vaccine.

Historique.

La découverte de la vaccine, le début des vaccinations remonte à la fin du siècle dernier (Sutton et Fewster, en 1768, montrent l'immunité variolique que présentent les vachers et vachères qui ont été atteints de cow-pox, puis, en 1798, Jenner établit la méthode).

Avant Jenner, et depuis une époque fort reculée, en Orient, puis en Europe (lady Montague), on pratiquait la variolisation. Mais, si l'inoculation de virus varioleux à un sujet sain donnait en général une variole bénigne, il y avait néanmoins des dangers et la possibilité de faire naître une épidémie, inconvénients qui devaient faire abandonner la méthode.

Jenner montre alors que le horse-pox et le cow-pox sont inoculables à l'homme chez qui ils déterminent une très légère réaction et une éruption locale ; que la lymphe prise dans une pustule, et inoculée à un autre homme, reproduit la même maladie (vaccine), et que, dans les deux cas, il y a immunisation contre la variole.

C'est depuis, que la pratique de la vaccination de bras à bras (vaccination jennérienne proprement dite), ou de la vaccination animale ; pratique qui est obligatoire dans certains pays (Allemagne), semi-obligatoire dans d'autres (France), facultative enfin dans quelques-uns (Angleterre),

a permis de supprimer presque complètement les terribles épidémies de variole des siècles passés.

1. Le vaccin.

A. Vaccin humanisé.

La vaccination de bras à bras a été longtemps employée à l'exclusion de toute autre.

Elle a le grave inconvénient d'exposer à la transmission de la syphilis et, d'autre part, ne donne pas de meilleurs résultats que la vaccination animale. Aussi son emploi se restreint-il de plus en plus.

En tous cas, si on l'emploie, on inoculera un enfant âgé au moins de trois à quatre mois, enfant exempt de toute tare héréditaire suspecte ; et c'est avec la lymphe de ses pustules qu'on pratiquera les autres inoculations.

B. Vaccin animal.

On choisit, de préférence, des génisses de six à huit mois, sevrées depuis longtemps ; on les inocule sur la région mammaire, ou sur la moitié inférieure de la région thoraco-abdominale du côté droit.

Dès le 4e jour, les nombreuses pustules, résultat des inoculations (une centaine), fourniront de la lymphe ; il faudra comprimer fortement la pustule (pince de Chambon), et recueillir le vaccin par grattage superficiel.

C. Emploi du vaccin. Sa conservation.

Le vaccin, quelle que soit son origine, peut être employé aussitôt, ou conservé.

La méthode de choix est certainement la vaccination directe, de pis à bras avec la lymphe fraîche (Chambon, St-Yves-Ménard).

L'emploi de la pulpe glycérinée, conservée deux et même trois mois, donne d'excellents résultats.

Moyens de conserver la lymphe vaccinale.

a) *Autrefois.*

La lymphe était conservée en nature, soit dans des tubes capillaires fermés, soit entre

deux lames de verre, soit desséchée sur des pointes d'ivoire.

b) *Actuellement.*

La pulpe, obtenue par le raclage des pustules, divisée par des procédés mécaniques, mélangée à de la glycérine, est introduite dans des tubes capillaires stérilisés et fermés à la lampe.

Ces notions générales sur le vaccin, connues, passer à la vaccination.

Il est inutile ici d'entrer dans de longues discussions sur la nature du vaccin, sur l'identité de la vaccine et de la variole admise par les uns, niée par les autres.

2. Vaccination.

A. Indications et contre-indications.

L'indication générale est connue ; l'utilité de l'immunisation contre la variole ne se discutant pas. On peut ici signaler une indication spéciale ; l'action curatrice locale de la vaccination sur les nœvi.

On vaccinera l'enfant de préférence entre la sixième semaine et le deuxième mois.

Certaines affections fébriles, des affections cutanées pourront constituer une contre-indication momentanée.

B. Durée de l'immunité. Revaccination.

L'immunité acquise semble diminuer au bout de 7 à 8 ans ; aussi peut-on admettre l'utilité des revaccinations fréquentes (tous les 5 ans chez l'enfant et l'adolescent ; un peu plus espacées chez l'adulte).

Ces indications sont données exactement par les statistiques, qui montrent également que lorsque, exceptionnellement, la variole atteint un vacciné, elle est bénigne ; et tout à fait insignifiante chez un revacciné.

C. Manuel opératoire.

1. *Choix et préparation du champ opératoire.*

Le lieu d'élection est la région deltoïdienne, et,

pour le sexe féminin, la face externe du mollet ou de la cuisse (indication mondaine).

Lavage au savon et à l'eau boriquée.

2. *Instruments.*

On emploie de préférence la lancette, l'aiguille à vaccin, l'aiguille à cataracte. Lorsqu'on vaccine en série, il est plus prudent de se servir de la plume métallique non fendue de Mareschal, ou des épingles cannelées qu'on pourra jeter après chaque individu.

Sinon flambage ou stérilisation à l'eau bouillante, et passage dans une solution antiseptique (oxycianure de mercure).

Troisième opération.

Le vaccin est déposé sur une lame de verre, ou un verre de montre stérilisé. La pointe de l'instrument, chargée de vaccin sur ses deux faces, est plongée très obliquement dans la peau. On soulève l'épiderme et on essuie la lancette sur la petite plaie.

Il faut éviter de faire saigner et par suite de traverser le derme ; il suffit en effet que le vaccin soit mis au contact du corps de Malpighi.

— On pratique ainsi trois inoculations à chaque bras ; puis on laisse sécher la région et au bout de cinq minutes on applique une très légère couche d'ouate.

D. Evolution de la vaccine, après inoculation.

1. *Vraie vaccine.*

— *Premier, deuxième* et *troisième jours* : incubation silencieuse, rougeur légère autour des piqûres.

— *Quatrième jour* : voussure rouge du derme, puis papule aplatie.

— *Cinquième* et *sixième jour* : aspect type, rougeur circulaire, ombiliquée au centre, la dépression est circonscrite par un bourrelet d'aspect nacré, à reflets bleuâtres.

— *Septième jour* : l'auréole inflammatoire s'étend.

— *Huitième jour* : maturité complète. Chaque point d'inoculation est devenu le siège d'une pustule large, à bords arrondis, à centre opaque franchement ombiliqué, à base indurée, entourée d'une aréole rouge inflammatoire.

— *Neuvième jour* : la vésicule se forme, l'ombilication disparaît. Le liquide devient louche.

— *Dixième jour* : les phénomènes inflammatoires vont diminuer ; la zone inflammatoire s'atténue, une croûte se forme à la surface de la pustule.

— *Onzième, douzième et treizième jours* : la croûte s'étend à mesure que la pustule s'affaisse. La réaction locale est finie, mais la croûte ne tombera qu'au bout de trois à quatre semaines, laissant à sa place une cicatrice rougeâtre, puis blanche, pointillée, indélébile et caractéristique.

Il y a eu pendant trois à quatre jours (*septième — dixième jour*) de la réaction générale, mouvement fébrile, courbature ; et de l'adénite axillaire en même temps que bras pesant et douleur locale.

2. *Fausse vaccine.*

Survient chez des individus immunisés par la variole ou une première vaccination, et dont l'immunité persiste encore ; ou bien lorsqu'on aura employé du vaccin de mauvaise qualité.

Caractérisée par de la douleur, l'apparition d'une papule rosée, avec vésicule, suppuration ; le tout se passant du deuxième au sixième jour, et ne laissant pas de cicatrice.

E. Anomalies et complications.

La fausse vaccine, la vaccine à incubation prolongée, la vaccine disséminée par auto-inoculation, la vaccine généralisée, constituent les anomalies les plus remarquables.

Comme complications à signaler :

— *Les éruptions vaccinales.*

Exanthèmes divers (roséole, miliaire).

— *Le pemphigus et l'eczéma vaccinal.*

— *Des lésions locales* : dermites, phlegmons circonscrits, adénites, érysipèle ; la vaccine ulcéreuse.

L'emploi d'un vaccin d'une pureté absolue, conservé aseptiquement, inoculé aseptiquement, doit faire éviter la plupart de ces complications.

Mais une des complications graves, fréquente autrefois où l'on pratiquait la vaccination de bras à bras, complication qui actuellement ne doit jamais se produire, c'est la syphilis. La vaccination de bras à bras en est en effet presque seule responsable, et aujourd'hui on ne doit plus la pratiquer. Quant à la syphilis, transmise par un instrument mal nettoyé lorsqu'on vaccine successivement un syphilitique et un sujet sain, elle constitue une faute lourde, inexcusable pour l'opérateur.

LE RECUEIL

DES

QUESTIONS D'EXTERNAT

PAR

UN GROUPE D'INTERNES

DES HÔPITAUX DE PARIS

Formera 40 fascicules in-8°, comprenant chacun cinq questions (Anatomie et pathologie.)

Il paraîtra un fascicule par semaine.

Tous les fascicules seront vendus séparément : **cinquante centimes.**

SOMMAIRE DES SEIZE PREMIERS FASCICULES

Fascicule I. — ANATOMIE : **I. Artère sous-clavière. — II. Muscles pectoraux.** PATHOLOGIE : **I. Fractures de côtes et complications. — II. Signes du mal de Pott. — III. Anesthésie chloroformique et ses accidents.**

Fascicule II.— ANATOMIE : **I. Diaphragme. —II. Espace intercostal. — III. Muscle psoas-iliaque.** PATHOLOGIE : **I. Ascite, paracentèse de l'abdomen. — II. Injections hypodermiques.**

Fascicule III.— ANATOMIE : **I. Os iliaque. — II. Muscles de la paroi antéro-latérale de l'abdomen.** PATHOLOGIE : **I. Symptômes et diagnostic des péritonites aiguës. — II. Symptômes, diagnostic et complications de la rougeole. — III. Appareils plâtrés.**

Fascicule IV. — ANATOMIE : **I. Extrémité supérieure du fémur. — II. Canal inguinal. — III. Muscles pelvi-trochantériens.** PATHOLOGIE : **I. Symptômes et diagnostic de la coxalgie. — II. Examen clinique des urines.**

Fascicule V.— ANATOMIE : **I. Ligaments de l'articulation coxo-fémorale. — II. Muscles fessiers.** PATHOLOGIE : **I. Etiologie, symptômes et diagnostic de la phlegmatia alba dolens. — II. Furoncle. — III. Anesthésie locale.**

Fascicule VI. — ANATOMIE : **I. Muscles adducteurs de la cuisse et leurs nerfs. II. Triangle de Scarpa.—III. Articulation du genou.** PATHOLOGIE : **I. Fractures de l'extrémité supérieure du fémur. — II. Epistaxis et traitement.**

Fascicule VII. — ANATOMIE : **I. Muscles de la patte d'oie. — II. Artère fémorale et ses branches.** PATHOLOGIE : **I. Fractures de la rotule. — II. Varices du membre inférieur et leurs complications. — III. Pansements antiseptiques.**

Fascicule VIII. — ANATOMIE : **I. Muscle quadriceps fémoral. — II. Veines superficielles du membre inférieur. — III. Nerf sciatique.** PATHOLOGIE : **I. Symptômes et diagnostic de la tumeur blanche du genou.— II. Signes de la syphilis.**

Fascicule IX. — ANATOMIE : **I. Artère poplitée. — II. Muscles péroniers latéraux.** PATHOLOGIE : **I. Entorse. — II. Brûlures. — III. Ponction exploratrice.**

Fascicule X. — ANATOMIE : **I. Articulation tibio-tarsienne. — II. Artères de la jambe. — III. Muscle triceps sural.** PATHOLOGIE : **I. Fractures du péroné. II. Hémorrhagies artérielles.**

Fascicule XI. — ANATOMIE : **I. Muscles de la région antérieure de la jambe. — II. Calcanéum et astragale.** PATHOLOGIE : **I. Sciatique. — II. Symptômes, diagnostic et complications du rhumatisme articulaire aigu, franc. — III. Examen des crachats.**

Fascicule XII. — ANATOMIE : **I. Artères du pied. — II. Vertèbres dorsales. — III. Veine cave inférieure.** PATHOLOGIE : **I. Signes des fractures en général. — II. Symptômes et diagnostic de la variole.**

Fascicule XIII. — ANATOMIE : **I. Os occipital. — II. Veines jugulaires.** PATHOLOGIE : **I. Symptômes et diagnostic de la méningite tuberculeuse. — II. Signes, diagnostic et complications des oreillons. — III. Saignée.**

Fascicule XIV. — ANATOMIE : **I. Os frontal. — II. Muscle sterno-cléido-mastoïdien. — III. Carotide externe.** PATHOLOGIE : **I. Symptômes et diagnostic de l'érysipèle de la face. — II. Stomatite mercurielle.**

Fascicule XV. — ANATOMIE : **I. Trous de la base du crâne. — II. Articulation temporo-maxillaire.** PATHOLOGIE : **I. Symptômes des fractures du crâne. — II. Signes et diagnostic du cancer de la langue. — III. Fractures du maxillaire inférieur.**

Fascicule XVI. — ANATOMIE : **I. Fosses nasales. — II. Muscles masticateurs. — III. Glande parotide.** PATHOLOGIE : **I. Symptômes et diagnostic de l'angine diphthérique. — II. Trachéotomie.**

Fascicule XVII. — ANATOMIE : **I. Cavité orbitaire. — II. Carotide interne.** PATHOLOGIE : **I. Symptômes, diagnostic et complications de la scarlatine. — II. Signes de l'hémorrhagie cérébrale. — III. Vaccine et vaccination.**

Fascicule XVIII. — ANATOMIE : **I. Région sus-claviculaire. — II. Articulations de la clavicule. — III. Muscles scapulo-huméraux.** PATHOLOGIE : **I. Fractures de la clavicule. — II. Phlegmon diffus.**

Fascicule XIX. — ANATOMIE : **I. Omoplate. — II. Creux axillaire.** PATHOLOGIE : **I. Complications des fractures. II. Signes des luxations de l'épaule. III. Signes, diagnostic et complications de la coqueluche.**

Fascicule XX. — ANATOMIE : **I. Humérus. — II. Articulation de l'épaule. — III. Muscles de la région antérieure du bras.** PATHOLOGIE : **I. Anthrax. — II. Lavage du sang.**

Fascicule XXI. — ANATOMIE : **I. Artère humérale. — II. Muscle triceps brachial.** PATHOLOGIE : **I. Signes des fractures de l'humérus. — II. Hydarthrose. — III. Cathétérisme de l'œsophage et lavage de l'estomac.**

Fascicule XXII. — ANATOMIE : **I. Veines superficielles du membre supérieur. II. Nerf médian. — III. Muscles extenseurs des doigts.** PATHOLOGIE : **I. Fractures de l'extrémité inférieure du radius. — II. Paralysie radiale.**

Fascicule XXIII. — ANATOMIE : **I. Artères de l'avant-bras. — II. Nerf cubital.** PATHOLOGIE : **I. Panaris. — II. Signes du diabète. — III. Ventouses.**

Fascicule XXIV. — ANATOMIE : **I. Articulation radio-carpienne. — II. Muscles fléchisseurs des doigts. — III. Pli du coude.** PATHOLOGIE : **I. Plaies de la main. — II. Signes et diagnostic de l'urèthrite blennorrhagique chez l'homme.**

SAINT-AMAND, CHER. — IMPRIMERIE SCIENTIFIQUE ET LITTÉRAIRE, BUSSIÈRE FRÈRES.

RECUEIL

DES

QUESTIONS D'EXTERNAT

PAR

UN GROUPE D'INTERNES

DES HOPITAUX DE PARIS

FASCICULE 18

PRIX : CINQUANTE CENTIMES

I.	ANATOMIE. . .	**Région sus-claviculaire.**
II.	— . . .	**Articulations de la clavicule.**
III.	— . . .	**Muscles scapulo-Huméraux.**
I.	PATHOLOGIE . .	**Fractures de la clavicule.**
II.	— . . .	**Phlegmon diffus.**

PARIS

A. MALOINE, EDITEUR

23-25, RUE DE L'ÉCOLE-DE-MÉDECINE, 23-25

—

1899

SOUSCRIPTION

Pour recevoir régulièrement les fascicules du Recueil des **Questions d'Externat**, on peut souscrire aux conditions suivantes :

	Paris	Départements
Pour **20** fascicules	**10** fr. »»	**12** fr. »»
— **40** —	**18** fr. »»	**22** fr. »»

RÉGION SUS-CLAVICULAIRE

Définition. — Situation.

Espace quelquefois nommé creux sus-claviculaire, situé au-dessus de la partie moyenne de la clavicule sur les parties latérales du cou.

Limites.

En avant.

Bord postérieur du muscle sterno-mastoïdien.

En arrière.

Bord antérieur du trapèze.

En bas.

Face supérieure de la région moyenne de la clavicule.

Forme.

Triangulaire quand on a enlevé l'aponévrose cervicale superficielle qui s'étend entre le sterno-mastoïdien et le trapèze.

Son extrémité supérieure ou sommet remonte alors à 5 centimètres au-dessous de l'occipital.

Ovalaire quand on a respecté cette aponévrose cervicale superficielle.

Grosse extrémité inférieure répondant à la clavicule.

Petite extrémité supérieure située en face de la troisième vertèbre cervicale.

Extérieurement avant toute dissection, la région forme une dépression très visible chez les individus maigres, beaucoup moins marquée et quelquefois absolument masquée

par la graisse sous-cutanée chez les sujets doués d'un certain embonpoint.

Dissection.

On traversera plan par plan :

a) Peau.

b) Peaucier ; fascia superficialis.

c) Filets sus-acromial et sus-claviculaire du plexus cervical superficiel.

d) Aponévrose cervicale superficielle, et au même niveau seront :

En avant.

— Muscle sterno-mastoïdien.

En arrière.

— Muscle trapèze, entre lesquels est tendue l'aponévrose.

En bas.

— Clavicule.

Qui forment les limites de la région.

e) Tissu cellulo-graisseux et ganglions lymphatiques.

f) Muscle omohyoïdien et aponévrose cervicale moyenne.

g) Veine et artère sous-clavières et leurs branches collatérales.

h) Plexus brachial et cervical superficiel.

i) Muscles scalènes et angulaire de l'omoplate.

j) Muscle sous-clavier tendu entre la clavicule et la première côte et fermant la région du côté du thorax.

k) Squelette de la région.

En bas.

— Première côte.

En arrière.

— Apophyses transverses des veines cervicales.

Description.

A. Bords.

En avant.

— Bord postérieur du muscle sterno-mastoïdien dirigé en bas et en avant de l'apophyse mastoïde à la clavicule.

Sur ce bord, l'aponévrose cervicale superficielle qui a recouvert le creux sus-claviculaire se dédouble pour engaîner le muscle.

En arrière.

— *Bord antérieur du muscle trapèze.*

Dirigé en bas, en dehors et en avant de l'occipital vers la clavicule.

Sur ce bord, l'aponévrose cervicale superficielle se dédouble également pour engaîner le muscle.

En bas.

— *Face supérieure de la clavicule.*

B. Contenu.

α) *Aponévrose cervicale superficielle.*

Jetée comme un pont du sterno-mastoïdien au trapèze.

En bas elle passe au-devant de la clavicule sans y adhérer et se continue avec l'aponévrose qui recouvre le grand pectoral et le deltoïde.

β) *Muscle omo-hyoïdien.*

Parti de l'os hyoïde, se dirige en bas et en arrière.

Entre dans le creux sus-claviculaire, après avoir croisé la face postérieure du muscle sterno-mastoïdien.

Passe à 4 centimètres au-dessus de la clavicule et disparaît sous l'extrémité externe de cet os pour aller s'insérer au bord supérieur de l'omoplate. Présente dans son parcours à travers le creux sus-claviculaire un tendon qui sépare l'un de l'autre ses deux ventres charnus.

Ce muscle limite avec la clavicule en bas et le bord postérieur du sterno-mastoïdien en dedans un triangle dit *omo-claviculaire* où se trouvent : la veine et l'artère sous-clavières, leurs branches, les trois derniers nerfs cervicaux et le premier nerf dorsal. Ils sont recouverts par l'aponévrose cervicale moyenne (Richet).

(Tillaux limite ce même triangle en avant par le bord postérieur du muscle scalène antérieur et il ne contient plus alors que l'artère sous-clavière).

Un deuxième triangle est limité par le muscle omo-hyoïdien en dedans et en bas ; le sterno-mastoïdien en dedans et en haut ; le bord antérieur du trapèze en arrière : c'est le triangle *omo-trapézien* ; il est traversé par des branches du plexus brachial.

γ) *Aponévrose cervicale moyenne.*

Limitée en dehors par le muscle omo-hyoïdien qu'elle engaîne dans son bord externe.

Ne recouvre pas tout le creux sus-claviculaire mais seulement le triangle omo claviculaire et son contenu, passe en arrière du muscle sterno-mastoïdien et se fixe au bord postérieur de la clavicule.

δ) *Immédiatement au-dessous de cette aponévrose.*

— Tissu cellulaire et ganglions lymphatiques.

— Veine jugulaire externe, qui après être restée pendant tout son trajet superficielle arrive au niveau du bord postérieur du sterno-mastoïdien, plonge en perforant les deux aponévroses cervicale superficielle et moyenne et se jette dans la veine sous-clavière.

ε) Enfin l'on arrive sur les organes importants de la région, tous situés dans le triangle omo-claviculaire considéré selon Richet.

— *Veine sous-clavière.*

Plus superficielle que les autres organes.

Sur un plan antérieur et un peu inférieur à l'artère.

Tout à fait dans l'angle interne et inférieur de la région, en avant du scalène antérieur qui la sépare de l'artère.

Branches collatérales :

— Veine jugulaire externe.

— Veine intercostale supérieure.

— *Artère sous-clavière.*

Sur un plan plus profond que la veine et séparée d'elle par le scalène antérieur.

Rapports.

En avant.

Muscle scalène antérieur.

Veine sous-clavière.

En arrière.

Muscle scalène postérieur.

En haut.

Partie supérieure de l'interstice interscalénique.

Branches d'origine du plexus brachial.

En bas.

Première côte creusée en gouttière par l'artère.

Relevée en avant de la gouttière en un tubercule : *Tubercule de Lisfranc* par l'insertion du muscle scalène antérieur.

Branches collatérales.

Naissant en général entre les scalènes.

Parmi elles traversant le creux sus-claviculaire :

Artère scapulaire supérieure.

— Dirigée en bas et en dehors, gagne le bord postérieur de la clavicule et lui est parallèle, par-

courant toute la base de la région.

Comprise dans un dédoublement de l'aponévrose cervicale moyenne.

Artère scapulaire postérieure.

Traverse souvent les cordons du plexus brachial.

Artère vertébrale.

Appliquée immédiatement contre le plan postérieur de la région, s'engage dans le canal intertransversaire.

Artère cervicale profonde.

Dirigée en haut et en arrière, gagne les muscles de la partie postérieure du cou.

— *Branches d'origine du plexus brachial.*

Branches antérieures des 5e, 6e, 7e, 8e paires cervicales et de la 1re paire dorsale.

En se groupant, ces branches forment une figure triangulaire qui, par son sommet, plonge dans le creux axillaire, par sa base est adjacent aux trous de conjugaison et par sa surface occupe l'aire du creux sus-claviculaire.

Rapports.

En avant.

— Muscle scalène antérieur.

En arrière.

— Muscle scalène postérieur.

En haut.

— Rencontre des deux scalènes à leur insertion vertébrale.

En bas.

— Artère sous-clavière.

Ce plexus est visible en partie dans le triangle omo-claviculaire, en partie dans le triangle omo-trapézien.

Tout à fait à la partie supérieure du triangle sus-claviculaire, émergent, le long du bord postérieur du sterno-mastoïdien, les cinq branches dites du *plexus cervical superficiel.*

— Branche matoïdienne.
— Branche auriculaire.
— Branche transverse.
} *Qui abandonnent presque aussitôt la région.*

— Branche sus-claviculaire
— Branche sus-acromiale.
} *Qui traversent la région.*

— *Muscle scalène antérieur.*

S'insère — en haut, au tubercule antérieur des apophyses transverses des 4e, 5e, 6e vertèbres cervicales.

— En bas, au tubercule de Lisfranc de la première côte, en avant de la gouttière de l'artère sous-clavière.

— *Nerf phrénique.*

Né de la troisième et de la quatrième paire cervicale. Suit en descendant la face antérieure du scalène antérieur.

Passe en arrière de la veine sous-clavière.

— *Muscle scalène postérieur.*

S'insère — en haut, au tubercule postérieur des apophyses transverses des six dernières vertèbres cervicales.

En bas, aux deux premières côtes.

Limite avec le scalène antérieur en avant, un espace où passent l'artère sous-clavière et les nerfs du plexus brachial.

Connexions et Rapports.

Le creux sus-claviculaire communique :

Par la partie inférieure et interne.

Avec la cavité thoracique, d'où vient l'artère

sous-clavière, où va la veine sous-clavière et où pénètre le nerf phrénique.

Cette communication se fait par l'orifice supérieur du thorax qui reste ouvert sans interposition d'aucune cloison entre le sterno-mastoïdien et le scalène antérieur, puis entre les deux scalènes.

Par la partie inférieure et médiane.

Avec la partie latérale de la cavité thoracique. Là, le creux sus-claviculaire est par sa base en contact avec le sommet des poumons. Le cul-de-sac supérieur de la plèvre et les ligaments et muscles qui servent de moyen de fixité à ce cul-de-sac.

Par la partie inférieure et externe.

Avec le creux axillaire, par un orifice quadrilatère limité par :

En haut et en dehors.

— Clavicule.

En bas et en dedans.

— Première côte.

En avant.

— Muscle sous-clavier.

En arrière.

— Face antérieure de l'apophyse coracoïde.

A travers lequel passent, dans la partie antérieure : l'artère et la veine sous-clavière ; dans la partie postérieure : le plexus brachial.

ARTICULATIONS DE LA CLAVICULE

Définition.

Par sa partie interne, la clavicule entre en contact avec la première pièce du sternum : articulation sterno-claviculaire. Par son extrémité externe, la clavicule s'articule avec l'acromion : articulation acromio-claviculaire.

On doit décrire successivement ces deux articulations.

Description.

A. Articulation sterno-claviculaire.

Se fait par emboîtement réciproque.

Surfaces articulaires.

— *Sur le sternum.*

Facette allongée de haut en bas ; concave de haut en bas ; légèrement convexe d'avant en arrière.

Cette surface articulaire se prolonge sur la face supérieure du cartilage costal de la première côte.

— *Sur la clavicule.*

Facette convexe dans le sens vertical. Composée de deux parties :

a) Verticale regardant en dedans.

b) Horizontale, située à la face inférieure de cette extrémité et regardant en bas.

Concavité sagittale peu marquée.

Extrémité interne de la clavicule très volumineuse, déborde de toutes parts l'encoche sternale.

Les deux surfaces sont voisines du fibro-cartilage.

Entre ces deux surfaces : *fibro-cartilage interarticulaire.*

Très épais dans la partie supérieure, mince inférieurement, quelquefois perforé au centre.

A la périphérie, se fixe par des trousseaux fibreux : aux rugosités qui entourent la facette claviculaire, à l'appareil ligamenteux ; en bas, au cartilage de la première côte.

Moyens d'union.

Capsule.

Allant de la clavicule au sternum, mince en bas.

Renforcée sur le reste de son étendue par des ligaments.

Ligaments.

Ligament antérieur.

Insertions :

Externes.

— Partie antérieure du pourtour de la facette claviculaire.

Internes.

— Pourtour antérieur de l'encoche sternale.

Fibres supérieures sont horizontales ; fibres inférieures verticales ; fibres moyennes les plus fortes, dirigées en bas et en dedans.

Ligament supérieur.

Insertions.

Aux rugosités qui surmon-

tent la facette claviculaire et la facette sternale.

Se confond en partie avec le ligament interclaviculaire.

Ligament postérieur.

Insertions.

Externes.

Rugosités situées en arrière de la surface articulaire de la clavicule.

Internes.

Pourtour postérieur de la surface articulaire du sternum.

Forme d'un éventail comme le ligament antérieur.

Ligament inférieur ou costo-claviculaire.

Insertions.

Supérieure.

Facette saillante ou excavée de la face inférieure de la clavicule.

Inférieure.

Extrémité interne de la face supérieure de la première côte.

Dirigé en bas et en dedans.

Entre lui et le bord inférieur des ligaments antérieur et postérieur, la synoviale articulaire fait hernie avec des pelotons graisseux.

Ligament interclaviculaire.

— Situé à la partie supérieure de l'articulation.

— Unit les parties supérieure et

postérieure des extrémités internes des clavicules.

— Passe au-dessus de la fourchette sternale.

Forme.

— Prismatique, triangulaire.

— Face antérieure en retrait sur la face antérieure du sternum.

— Face postérieure continue le plan de la face postérieure du sternum.

— Face inférieure adhère au sternum ; au milieu, orifice où passent des vaisseaux.

— Bord supérieur, tranchant, peut être senti à travers la peau.

Synoviales.

Au nombre de deux quand le fibro-cartilage interarticulaire est complet.

L'une est ménisco-sternale.

L'autre, ménisco-claviculaire.

Synoviale s'insinue entre la clavicule et la première côte jusqu'au ligament costo-claviculaire.

Rapports.

En avant.

— Faisceau sternal du muscle sterno-mastoïdien.

— Quelquefois bourse séreuse entre le tendon et l'articulation.

En arrière.

— Muscle sterno-hyoïdien.

— Artère mammaire interne.

— Extrémité inférieure de la veine jugulaire interne.

— Nerf pneumogastrique.

— Nerf phrénique.

A droite.

— Tronc artériel brachio-céphalique.

— Grande veine lymphatique.

A gauche.

— Artère carotide primitive.

Vaisseaux.

Viennent de l'artère mammaire interne.

Nerfs.

Branche sus-claviculaire du plexus cervical superficiel.

Physiologie.

Axe des mouvements est au point d'insertion du ligament costo-claviculaire sur la clavicule.

Extrémité interne de la clavicule s'élève quand l'épaule s'abaisse, — s'abaisse quand l'épaule s'élève, se porte en avant quand l'épaule se porte en arrière, — se porte en arrière quand l'épaule se porte en avant.

B. Articulation de la clavicule avec l'omoplate.

Surfaces articulaires.

Sur la clavicule.

Facette ovalaire, à grand axe antéro-postérieur, regarde en dehors et en bas.

Sur l'acromion.

Facette ovalaire également, regardant en dedans et en haut.

Ces deux facettes sont revêtues d'une couche de fibro-cartilage.

Les deux facettes, sont séparées l'une de l'autre par une lamelle fibro-cartilagineuse qui adhère en haut à la face profonde de la capsule.

Ce ménisque est rarement complet.

Moyens d'union.

Capsule.

S'insérant à quelques millimètres au-delà du revêtement cartilagineux des surfaces articulaires.

Ligaments.

Ligament supérieur.

S'étend de la face supérieure de la clavicule à la face supérieure de l'acromion.

Epaisseur : 2 à 4 millimètres.

Ligament inférieur.

Formé de fibres éparses entre lesquelles le synovial fait hernie.

Synoviale.

Quelquefois double quand le fibro-cartilage interarticulaire est complet.

Rapports.

En avant.

— Muscle deltoïde.

En arrière.

— Muscle trapèze.

En haut.

— Peau, tissu cellulaire sous-cutané.

En bas.

— Muscle sous-scapulaire.
— Muscle sus-épineux.

Artères.

Venant de l'artère cervicale transverse et de l'artère acromio-thoracique.

Nerfs.

Branche sus-acromiale du plexus cervical superficiel.

Physiologie.

Mouvements de glissement en haut, en bas, en avant, en arrière.

L'attache de la clavicule sur l'omoplate est renforcée par l'existence de deux ligaments allant de la face inférieure de la clavicule à la face supérieure de l'apophyse coracoïde :

Ligaments coraco-claviculaires.

α) *Ligament trapézoïde.*

Insertions.

Inférieure.

A toute la largeur de la moitié postérieure de l'apophyse coracoïde.

Supérieure.

Rugosités de la face inférieure de la clavicule se dirigeant du tubercule conoïde en arrière et en dehors jusqu'au bord postérieur de l'os.

Fibres dirigées en haut et en dehors.

Disposées en deux feuillets entre lesquelles est une bourse séreuse.

β) *Ligament conoïde.*

Situé en avant du ligament trapézoïde.

Insertions.

Inférieure.

Tubérosité de la base de l'apophyse coracoïde.

Supérieurs.

Tubercule spinal de la face inférieure de la clavicule.

Fibres montent presque verticalement. L'ensemble a la forme d'une éventail élargi en haut.

Ce ligament est séparé du ligament trapézoïde par un intervalle rempli de tissu cellulo-adipeux et d'une bourse séreuse.

Physiologies

Ligament trapézoïde se tend quand l'épaule est portée en avant, ce qui tend à rapprocher l'un de l'autre la clavicule et l'omoplate et à fermer l'angle omo-claviculaire.

Ligament conoïde se tend quand l'épaule se porte en arrière, mouvement dans lequel l'angle omo-claviculaire aurait tendance à s'ouvrir davantage.

Ces deux ligaments se tendent quand l'omoplate s'abaisse.

MUSCLES SCAPULO-HUMÉRAUX

Définition.

Muscles étendus depuis la ceinture scapulaire, omoplate et clavicule, jusqu'à la partie supérieure de l'humérus. Ces muscles forment deux couches : l'une superficielle, où les fibres sont dans une direction en général verticale. Cette couche est formée d'un seul muscle : le deltoïde.

L'autre profonde, où les fibres ont une direction se rapprochant de l'horizontale et sont étendues dans un sens transversal, se compose de plusieurs muscles : sus-épineux, sous-épineux, petit rond, grand rond, sous-scapulaire.

Description.

A. Muscle deltoïde.

Situation.

Forme la saillie arrondie visible sur le vivant et recouvrant l'articulation de l'épaule. S'étend depuis la ceinture scapulaire en haut, jusqu'à l'union du tiers supérieur avec le tiers moyen de l'humérus.

Forme.

Triangulaire, contourné en demi-cône.

Insertions.

Supérieures.

— Tiers externe du bord antérieur de la clavicule.

— Sommet et bord externe de l'acromion.

— Versant inférieur de l'épine de l'omoplate.

— Quelquefois à l'aponévrose sous-épineuse.

Inférieures.

— Empreinte deltoïdienne de l'humérus.

Corps charnu est formé de fibres unies en petits faisceaux qui convergent les uns vers les autres.

On distingue dans ce corps charnu trois portions :

a) Portion antérieure ; claviculaire dont les fibres convergent et se terminent sur un tendon qui s'engage sous la portion moyenne et s'insère à la branche antérieure du V. deltoïdien.

b) Portion postérieure ; scapulaire dont les fibres aboutissent à une aponévrose qui s'engage sous la portion moyenne et s'insère à la branche postérieure du V. deltoïdien.

c) Portion moyenne ; acromiale dont les fibres naissent des deux côtés de quatre ou cinq fortes lamelles aponévrotiques qui se détachent de l'acromion et descendent dans l'épaisseur du muscle, — et vont se terminer sur les côtés de lamelles aponévrotiques semblables qui aboutissent à l'interstice du V. deltoïdien.

A ce niveau le muscle a donc ses faisceaux penniformes.

Rapports.

Face superficielle.

— Aponévrose mince de laquelle se détachent des lamelles qui plongent entre les différents faisceaux du muscle.

— Tissu cellulaire superficiel, avec les branches sus-claviculaires et sus-acromiales du plexus cervical superficiel.

— Peau.

Face profonde.

— Feuillet aponévrotique.

— Bourse séreuse sous-deltoïdienne.

— Muscles qui s'insèrent aux deux tubérosités humérales.

— Vaisseaux et nerfs circonflexes.

— Apophyse coracoïde et origine du muscle coraco-humeral, petit pectoral, courte portion du biceps, qui s'insèrent à cette apophyse.

Bord antérieur.

— Bord externe du grand pectoral.

— Veine céphalique.

— Une branche de l'artère acromio-thoracique.

Bord postérieur.

— Recouvert légèrement par le trapèze.

— Recouvre le sous-épineux.

— Grand rond, longue portion et vaste externe du triceps brachial.

Irrigation.

— Branches des artères circonflexes qui contournent le col chirurgical.

Innervation.

— Nerf circonflexe, rameaux pénétrant dans le muscle par la face profonde.

Action.

Point fixe en haut.

a) Elévation du bras et amène le bras jusqu'à l'horizontale ; le reste du mouvement d'élévation n'est pas accompli par lui.

b) Si les différentes portions du muscle agissent séparément :

1. Fibres moyennes élèvent directement le muscle en haut.

2. Fibres claviculaires le portent en haut et en avant.

3. Fibres scapulaires le portent en haut et en arrière.

B. Muscle sus-épineux.

Situation.

Dans la fosse sus-épineuse de l'omoplate. Sous-

jacent au deltoïde. Etendu depuis cette fosse sus-épineuse jusqu'à la grosse tubérosité de l'humérus.

Forme.

Pyramide triangulaire.

Insertions.

Internes.

— Deux-tiers internes de la fosse sus-épineuse.

— Face profonde d'une aponévrose qui va d'un bord à l'autre de la fosse et la transforme en une loge ostéo-fibreuse.

Externes.

— Facette supérieure de la grosse tubérosité de l'humérus.

Fibres charnues nées de la fosse sus-épineuse et de la face profonde de l'aponévrose convergent pour former un tendon qui passe au-dessus de la capsule articulaire de l'épaule et leur adhère assez intimement; s'engage sous le ligament acromio-coracoïdien.

Rapports.

Face superficielle.

— Aponévrose de la fosse sus-épineuse.
— Tissu cellulaire.
— Muscle trapèze.
— Ligament acromio-coracoïdien.

Face profonde.

— Périoste de la fosse sus-épineuse.
— Capsule articulaire de l'épaule.

Bord supérieur.

— Bord supérieur de l'omoplate.
— Ligament coracoïdien.
— Ligament conoïde.

Bord inférieur.

— Epine de l'omoplate.
— Bord supérieur du sous-épineux.

Irrigation.

— Branche de l'artère sus-scapulaire.

Innervation.

— Filet de la branche sus-scapulaire du plexus brachial.

Action.

a) Elève le bras en dehors et en avant.

b) Le fait tourner de dedans en dehors, autour de son axe longitudinal.

Peut élever l'humérus à la même hauteur que le fait le deltoïde lui-même.

C. Muscle sous-épineux.

Situation.

Dans la fosse sous-épineuse. Sous-jacent au deltoïde et au trapèze.

Forme.

Triangulaire.

Insertions.

Internes.

— Trois-quarts internes de la fosse sous-épineuse.

— Face profonde d'une aponévrose qui va d'un bord à l'autre de la fosse sous-épineuse.

Externe.

— Facette moyenne de la grosse tubérosité de l'humérus.

Corps charnu est formé de fibres qui convergent vers l'angle externe de l'omoplate, sur le tendon terminal ; fibres nées de l'épine forment un faisceau distinct qui s'unit au tendon en arrière de l'articulation de l'épaule.

Rapports.

Face superficielle.

— Aponévrose sous-épineuse.

— Muscle trapèze.
— Muscle deltoïde.
— Peau.

Face profonde.

— Fosse sous-épineuse, périoste.
— Capsule articulaire, bourse séreuse.

Bord supérieur.

— Epine de l'omoplate.
— Bourse séreuse au point où le muscle franchit le bord concave de l'épine.

Irrigation.

Artère sus-scapulaire.

Innervation.

Filet du nerf sus-scapulaire.

Action.

Rotation de l'humérus de dedans en dehors.

D. Muscle petit rond.

Situation.

Parallèle au bord inférieur du muscle sous-épineux, considéré souvent comme un faisceau inférieur de ce muscle.

Forme.

Aplati, allongé.

Insertions.

Internes.

— Bande osseuse qui suit le bord axillaire de l'omoplate et appartient à la face postérieure de l'os.
— Cloison fibreuse qui le sépare du sous-épineux.
— Aponévrose d'enveloppe du sous-épineux.

Externes.

— Facette inférieure de la grosse tubérosité de l'humérus.

Rapports.

Face postérieure.

En bas.

— Muscle grand rond.

En haut.

— Muscle deltoïde.

Face antérieure.

— Muscle sous-scapulaire.
— Longue portion du triceps.
— Capsule articulaire.

Bord supérieur.

— Muscle sous-épineux.

Bord inférieur.

— Muscle grand rond.

Irrigation.

Artère circonflexe postérieure.

Innervation.

Filet issu du nerf circonflexe, aborde le muscle par son bord inférieur.

Action.

Agit simultanément avec le muscle sous-épineux.

Rotation de l'humérus de dedans en dehors.

E. Muscle grand rond.

Situation.

— Au-dessous du petit rond, étendu depuis l'angle inférieur de l'omoplate jusqu'à la partie supérieure et antérieure de l'humérus.

Forme.

Aplati, allongé, quadrangulaire.

Insertions.

Internes.

— Surface losangique que l'on remarque

sur l'angle inférieur de l'omoplate, au-dessous de la fosse sous-épineuse.

— Aponévrose du sous-épineux et du petit rond.

Externes.

— Lèvre interne de la coulisse bicipitale.

Corps charnu dirigé en haut, en dehors et en avant en s'aplatissant peu à peu. Subit une véritable torsion sur son axe, de telle sorte que le corps charnu est dirigé sous un plan frontal à son insertion scapulaire et dans un plan sagittal à son insertion humérale.

Rapports.

Face postérieure.

— Muscle grand dorsal qui contourne bientôt le bord inférieur du grand rond pour venir s'appliquer à la partie la plus externe de la face antérieure.

— Peau.

— Longue portion du triceps.

Face antérieure.

— Muscle sous-scapulaire.

— Contenu du creux axillaire.

— Artère axillaire.

— Veine axillaire.

— Plexus brachial.

— Tendon du grand dorsal qui en est séparé par une bourse séreuse.

Bord supérieur.

— Muscle petit rond.

Bord inférieur.

— Contourné par le muscle grand dorsal.

Irrigation.

Branche de l'artère scapulaire inférieure.

Innervation.

Filet issu, soit du tronc postérieur du plexus brachial, soit du nerf circonflexe.

Action.

a) *Point fixe sur l'omoplate.*

1. Rapproche l'humérus de l'omoplate.

2. Elève le moignon de l'épaule et attire le bras un peu en arrière.

b) *Point fixe sur l'humérus.*

Elève l'épaule quand le bras est fixé.

F. Muscle sous-scapulaire.

Situation.

Dans la fosse sous-scapulaire à la face antérieure de l'omoplate.

Forme.

Aplati, triangulaire.

Insertions.

— Fosse sous-scapulaire par des lames aponévrotiques qui partent des crêtes osseuses qui sillonnent cette fosse et cloisonnent le corps du muscle.

— Par des fibres charnues entre chaque crête osseuse.

— Bord externe de l'omoplate.

Externe.

— Facette de la petite tubérosité de l'humérus.

Corps charnu est formé de fibres qui convergent vers l'insertion externe, les supérieures en se dirigeant horizontalement en dehors, les inférieures en montant obliquement en haut et en dehors.

Rapports.

Face postérieure.

— Fosse sous-scapulaire.

— Entre l'omoplate et le muscle tout-à-fait en dehors est du tissu cellulaire lâche très abondant.

— Muscle grand rond.

— Capsule articulaire que le tendon finit par perforer pour aller à la petite tubérosité. L'orifice du passage est le *foramen ovale de Weitbrecht.*

— Bourse séreuse.

Face antérieure.

— Aponévrose sous-scapulaire.

— Muscle grand dentelé.

— Creux de l'aisselle et son contenu.

— Muscle coraco-brachial et courte portion du biceps.

Bord supérieur.

— Apophyse coracoïde dont il est séparé par une bourse séreuse.

Bord inférieur.

— Muscle grand rond.

Irrigation.

— Artère scapulaire inférieure.

Innervation.

— Filets du plexus brachial.

— Quelques filets issus des rameaux du grand rond et du grand dorsal.

Action.

Rotation de l'humérus de dehors en dedans.

Antagoniste des sous-épineux et petit rond.

FRACTURES DE LA CLAVICULE

Indiquer avant tout la division en :

a) *Fractures du corps* (*tiers moyen*).

b) *Fractures des extrémités.*

Division qui se retrouvera dans tous les chapitres de la question.

Étiologie.

A. Fréquence.

Considérable, surtout chez l'adulte et chez l'homme. Cette fréquence s'explique par la situation superficielle de la clavicule, et par le contre-coup qu'elle subit dans toutes les chutes portant sur le membre supérieur.

B. Causes prédisposantes.

Syphilis ; cancer ; ostéomalacie ; sénilité.

C. Causes déterminantes.

a) *Les unes directes.*

Coups ; recul de fusil ; pressions exagérées sans choc (soulever).

Elles donnent des fractures fréquemment esquilleuses.

b) *Les autres indirectes.*

Chutes ou chocs portant sur l'épaule ou le coude. La clavicule prise entre le sternum et la force qui tend à augmenter ses courbures, cède à son point le plus faible, à l'union du tiers externe et du tiers moyen.

c) *D'autres enfin par contraction musculaire.*

Des efforts brusques, les contractions du sterno-mastoïdien en particulier, fracturent la clavicule à son tiers moyen et surtout à son tiers externe.

En résumé, les trois ordres de causes détermineront une quelconque des variétés de fracture, les fractures du tiers interne étant cependant très souvent de cause musculaire.

Anatomie pathologique.

1. Fractures du tiers moyen.

Quelquefois, fractures incomplètes ; en général elles sont complètes.

Si la fracture est directe, le trait de fracture, le déplacement dépendent de la violence et de la direction du traumatisme.

Si elle est indirecte ; en général on a :

— *Trait de fracture* oblique en bas, en arrière et en dedans.

— *Déviation* du fragment externe en bas, en dedans et en avant ; du fragment interne en haut et en avant.

— *Engrènement* parfois, et déplacement nul.

2. Fractures du tiers externe.

Relativement rares ; avec trait de fracture presque toujours transversal, perpendiculaire par conséquent à l'axe de l'os.

Déplacement minime à cause des insertions musculaires et de l'épaisseur du périoste à ce niveau.

3. Fractures du tiers interne.

Les plus rares. Trait de fracture oblique en général et pénétrant souvent dans l'articulation sterno-claviculaire. Déplacement très limité.

4. Autres variétés.

a) Fractures comminutives, et fractures compliquées, avec plusieurs fragments.

b) Fractures avec lésions de voisinage, en particulier des nerfs du plexus brachial, des vaisseaux sous-claviers, du sommet du poumon et du cul-de-sac supérieur de la plèvre.

Symptômes.

1. Fractures du tiers moyen.

a) *Commémoratifs et signes fonctionnels.*

— Notion du traumatisme.

— Difficulté ou impossibilité de mouvoir le bras et surtout de le porter sur la tête.

— Douleur provoquée par la pression et les mouvements, et qui est la principale cause de l'impotence.

b) *Signes physiques.*

a) *Inspection.*

— Attitude de tous les traumatisés de l'épaule, c'est-à-dire, la tête penchée du côté blessé, l'épaule abaissée, et le coude soutenu par l'autre main.

— Epaule abaissée, portée en avant et en dedans. Le thorax semble rétréci en avant.

Région claviculaire tuméfiée, avec parfois une ecchymose.

— Chez les sujets maigres, saillie visible du fragment interne.

b) *Palpation.*

On sent très facilement la saillie des fragments, la déformation de la clavicule. On évitera de trop rechercher la crépitation.

On localise enfin le siège exact de la douleur.

2. Fractures du tiers externe.

Le déplacement y est assez rare, et comme signes, on aura la douleur localisée, et parfois la sensation d'un trait de fracture. Il y a en même temps du gonfle-

ment, une ecchymose, et les mouvements d'élévation du coude détermineront une fugitive crépitation.

3. Fractures du tiers interne.

Fractures fréquemment méconnues.

En général, peu de déplacement, pas de mobilité ni de crépitation ; seulement de la douleur et un gonflement considérable qui s'étend le long du sterno-mastoïdien.

4. Variétés intéressantes.

A. *Fracture simultanée des deux clavicules.*

Vu de face, le blessé a un thorax très rétréci à sa partie supérieure, les épaules étant abaissées et portées en dedans. En arrière au contraire, le dos est élargi et arrondi.

B. *Fractures compliquées.*

C. *Fractures avec lésions de voisinage.*

Les lésions artérielles sont exceptionnelles, en revanche on a signalé des blessures de la veine sous-clavière.

Les lésions nerveuses se traduisent par des névralgies et des paralysies brachiales.

Pronostic.

Sans gravité. Guérison par col osseux en 20-40 jours.

Il y a toujours production d'un col exubérant, inconvénient esthétique chez la femme.

Diagnostic.

En général des plus faciles ; ne pas confondre une exostose, ou un cal de fracture ancienne, avec une fracture récente dans les cas de traumatisme de l'épaule.

Lorsqu'il y a fracture du tiers-externe, on aura seulement à faire le diagnostic avec une luxation de la clavicule. On le fera par la mensuration.

Dans les fractures du tiers interne, il ne faudra pas croire

non plus à une subluxation de la clavicule en dedans ; ou à une ostéite, ou à une arthrite sterno-claviculaire.

Traitement.

Indications générales dans les fractures de la partie moyenne.

1. Abaisser et refouler en arrière le fragment sternal.
2. Porter en haut, en arrière, le fragment acromial.
3. Immobiliser le tout en cette position.

La réduction est facile, mais la contention difficile. On se sert de divers appareils dont le plus ancien est le bandage de Desault. Actuellement on emploie soit l'écharpe de Mayor, soit les bandes plâtrées de Le Dentu, appareils immobilisant l'épaule, appuyant sur les fragments par l'intermédiaire d'un tampon de ouate ; et comportant surtout l'emploi d'un coussin axillaire volumineux, qui portera l'épaule en haut et en dehors.

Quant à la suture osseuse préconisée par Langenbuch ; elle n'est admissible que lorsqu'il y aura plaie profonde et étendue, ou que des phénomènes de compression vasculaire ou nerveuse obligeront à intervenir.

Dans les fractures des extrémités, suivre les mêmes principes.

L'écharpe de Mayor suffit le plus souvent.

Dans les fractures simultanées des deux clavicules.

Repos sur un lit dur, un coussin entre les omoplates, les bras immobiles autant que possible.

PHLEGMON DIFFUS

Définition.

Le phlegmon diffus est l'inflammation non circonscrite du tissu cellulaire ; elle est caractérisée par la tendance à l'envahissement et à la mortification des couches lamelleuses voisines (Reclus).

C'est l'ancien érysipèle gangrèneux, phlegmon érysipélateux, œdème aigu purulent, etc.

Etiologie.

Tout phlegmon diffus est d'origine microbienne ; le plus souvent d'origine streptococcique. Par inoculation directe ou à distance ; par propagation d'une inflammation voisine, l'agent pathogène, introduit dans le tissu cellulaire, pourra, s'il se trouve dans certaines conditions déterminées (virulence exaltée ; amoindrissement de la résistance du sujet), donner naissance à l'inflammation de ce tissu cellulaire.

Il faut donc, en dehors de la notion dominante de l'origine microbienne de l'affection, considérer :

1. *Des causes déterminantes.*

a) *L'infection se fait par une plaie cutanée accidentelle.*

Blessure des doigts ou des orteils ; morsures, brûlures, larges plaies contuses, fractures compliquées.

C'est ici qu'il faut ranger les phlegmons diffus, le plus souvent graves, qui surviennent par infection d'une écorchure insignifiante, d'une coupure, au cours d'une dissection, d'une autopsie, d'une opération.

Cet exemple est surtout important, parce

qu'il permet de montrer le rôle de la virulence du microbe.

Un streptocoque banal (morsure, panaris, plaie infectée), ne donnera très souvent naissance qu'à une légère réaction locale ; le streptocoque des infections puerpérales, des péritonites aiguës, des grandes pyohémies, souvent même de l'érysipèle, donnera fréquemment du phlegmon diffus grave.

Lorsque des bourses séreuses sous-cutanées, des gaines tendineuses sont ouvertes, il faut également redouter le phlegmon.

b) *L'infection se fait par propagation d'une inflammation de voisinage.*

Par adénites, ostéite, furoncle, panaris.

Les hygromas aigus (du coude en particulier, bourse rétro-olécrânienne), se compliquent fréquemment de phlegmon.

2. *Des causes prédisposantes.*

Le rôle du terrain est énorme :

Influence néfaste du surmenage, de l'alcoolisme, du diabète, de l'albuminurie.

Il semble même qu'il y ait une prédisposition particulière ; certains individus faisant un phlegmon à l'occasion de chaque piqûre anatomique par exemple, et d'autres, devant le même cadavre, restant indemnes.

Anatomie pathologique.

Siège.

Presque toujours sur les membres, et en particulier le membre supérieur.

Soit dans le tissu cellulaire sous-cutané, soit, ce qui est plus rare, dans le tissu sous-aponévrotique.

Divisions de Chassaignac.

a) Panniculaire (aréoles graisseuses sous-cutanées).

b) Sus-aponévrotique ou en nappe purulente.
c) Sous-aponévrotique ou profond.
d) Total.

Evolution anatomo-pathologique.

Plusieurs stades.

1. Exsudation séro-fibrineuse infiltrant le tissu conjonctif. Rosée, fluide, s'écoulant par les incisions, elle perd très vite sa fluidité, devient gélatiniforme, opaline, rappelant la pulpe d'orange (Follin) ou la gelée de groseille.

2. Le pus se forme, la sérosité épaisse de la période précédente se trouble, devient verdâtre. Des leucocytes, des hématies, des cellules conjonctives s'agglomèrent.

Mais ce pus, étendu en nappe, est épais, adhérent, ne s'écoule pas par les incisions et, pour l'obtenir, il faudra le racler.

3. Le pus se fluidifie, mais ne se collecte pas encore.

4. Le pus va se collecter. Les aponévroses saines jusque-là cèdent ; des clapiers se forment, des décollements se produisent, les nerfs et les vaisseaux sont disséqués.

Le tissu cellulaire, la peau, se sphacèlent ; et à travers les perforations produites, des lambeaux de tissu cellulaire mortifié s'engagent, ressemblant à des échevaux de filasse (Dupuytren), à de la peau de chamois mouillée (Duncan).

Symptômes.

Admettre, avec Reclus, deux grandes variétés cliniques : sus et sous-aponévrotiques.

1. Phlegmon sus-aponévrotique.

a) *Période inflammatoire. Début.*

α. *Signes locaux.*

Les premiers en date en général.

Douleur, lancinante, pulsatile avec hyperesthésie cutanée.

Tuméfaction rapide, diffuse, énorme, surtout dans certaines régions (dos du pied, de la main, scrotum).

Rougeur de rosée, à violacée ; n'est pas uniforme ; mélange de plaques rouges, livides, ardoisées.

Chaleur.

En même temps on voit des traînées de lymphangite, et on trouve de l'engorgement ganglionnaire.

Lorsqu'on palpe la tumeur, on perçoit une sensation spéciale due à l'infiltration séreuse, sensation qui, selon la description classique (Duncan-Béclard), tient le milieu entre la mollesse de l'œdème, la dureté du phlegmon et l'élasticité de l'emphysème.

b) *Signes généraux.*

Graves en général : frissons, vomissements, agitation, délire (surtout chez les alcooliques) et température élevée (40-41).

b) *Période de mortification.*

α) *Signes locaux.*

La tuméfaction continue à s'accroître, se ramollit en certains points ; la douleur diminue.

L'envahissement périphérique s'étend souvent.

b) *Signes généraux.*

S'accusent au contraire. Abattement, faiblesse musculaire, et parfois état typhoïde avec vomissements bilieux, diarrhée fétide et incoercible, tendances au coma ; tous signes du plus mauvais augure.

c) *Période de suppuration et d'élimination.*

α. *Signes locaux.*

La peau, parfois couverte de phlyctènes,

violacée, noirâtre, se sphacèle dans les points fluctuants, s'ulcère, formant des orifices irréguliers séparés les uns des autres par des points qui se détruiront peu à peu, orifices où s'engagent, après l'écoulement du pus, les lambeaux mortifiés peau de chamois.

Toute une région peut ainsi être criblée de ces anfractuosités.

b) *Signes généraux.*

S'atténuent notablement ; mais la fièvre hectique pourra apparaître, surtout chez les cachectiques, et enlèvera le malade.

Terminaison et complications.

Dans les cas heureux, chez les sujets résistants, lorsque toutes les parties mortifiées se seront éliminées, lorsque toute tendance à l'envahissement aura disparu, le foyer se détergera, des bourgeons charnus viendront peu à peu combler les pertes de substance.

La terminaison fatale est cependant fréquente ; et seule une intervention hâtive peut parfois sauver le malade.

L'infection générale, l'hecticité sont des causes de mort.

Dans d'autres cas, la mort, succèdera à des complications de voisinage (œdème de la glotte dans les plegmons du cou, pleurésie purulente dans ceux du thorax, arthrites suppurées dans ceux des membres, phlébite et inflammation des sinus dans ceux du cuir chevelu, etc).

2. Phlegmon sous-aponévrotique.

Succède souvent à un phlegmon superficiel. Lorsqu'on incisera ce dernier, on devra regarder soigneusement les aponévroses. Si elles ont perdu leur teinte brillante et nacrée, et sont devenues ternes et verdâtres, on peut être sûr qu'il y a du pus au-dessous et que le tissu cellulaire sous-aponévrotique est envahi.

Mais le phlegmon profond et le phlegmon total

(œdème purulent aigu de Pirogoff) peuvent se produire d'emblée et se caractérisent par :

a) Début local insidieux, douleur, exagération de la sensibilité, mais ni rougeur ni tuméfaction (ces signes locaux n'apparaissent qu'au bout de deux à trois jours, et on aura alors la symptomatologie du phlegmon superficiel).

b) Exagération des phénomènes généraux, d'autant plus que c'est surtout chez des dyscrasiques que cette forme existe.

Pronostic.

Toujours grave ; la description clinique suffit à le montrer et à prouver qu'il dépend surtout de la virulence de l'agent pathogène et du degré de résistance du terrain.

Diagnostic.

Facile. On peut cependant le confondre au début avec :

Phlegmon circonscrit, qui engendrera parfois un phlegmon par diffusion.

Erysipèle. — Dans les cas de suppuration de plaque érysipélateuse.

Erysipèle bronzé.

Lymphangite.

Phlébite.

Ostéo-myélite aiguë.

Beaucoup de ressemblance, mais sujet jeune, localisation osseuse très nette, gravité des phénomènes généraux.

Traitement.

a) *Prophylactique.*

Désinfection des plaies, même des plus minimes lorsqu'elles auront été en contact avec des matières septiques.

b) *Abortif.*

Essayer la compression ouatée, l'élévation du membre, et surtout les grands bains chauds antiseptiques, à la rigueur les débridements précoces.

c) *Du phlegmon proprement dit.*

Grandes incisions et bains antiseptiques répétés.

Drainer les clapiers, exciser les lambeaux de tissu cellulaire, cautériser et débrider profondément au fer rouge.

En dernier lieu, amputations.

d) *De l'état général.*

Alcool et caféine, diurétiques, sérum artificiel.

LE RECUEIL

DES

QUESTIONS D'EXTERNAT

PAR

UN GROUPE D'INTERNES

DES HÔPITAUX DE PARIS

Formera 40 fascicules in-8°, comprenant chacun cinq questions (Anatomie et pathologie.)

Il paraîtra un fascicule par semaine.

Tous les fascicules seront vendus séparément : **cinquante centimes.**

SOMMAIRE DES SEIZE PREMIERS FASCICULES

Fascicule I. — ANATOMIE : **I. Artère sous-clavière. — II. Muscles pectoraux.** PATHOLOGIE : **I. Fractures de côtes et complications. — II. Signes du mal de Pott. — III. Anesthésie chloroformique et ses accidents.**

Fascicule II.— ANATOMIE : **I. Diaphragme. —II. Espace intercostal. — III. Muscle psoas-iliaque.** PATHOLOGIE : **I. Ascite, paracentèse de l'abdomen. — II. Injections hypodermiques.**

Fascicule III.— ANATOMIE : **I. Os iliaque. — II. Muscles de la paroi antéro-latérale de l'abdomen.** PATHOLOGIE : **I. Symptômes et diagnostic des péritonites aiguës. — II. Symptômes, diagnostic et complications de la rougeole. — III. Appareils plâtrés.**

Fascicule IV. — ANATOMIE : **I. Extrémité supérieure du fémur. — II. Canal inguinal. — III. Muscles pelvi-trochantériens.** PATHOLOGIE : **I. Symptômes et diagnostic de la coxalgie. — II. Examen clinique des urines.**

Fascicule V.— ANATOMIE : **I. Ligaments de l'articulation coxo-fémorale. — II. Muscles fessiers.** PATHOLOGIE : **I. Etiologie, symptômes et diagnostic de la phlegmatia alba dolens. — II. Furoncle. — III. Anesthésie locale.**

Fascicule VI. — ANATOMIE : **I. Muscles adducteurs de la cuisse et leurs nerfs. II. Triangle de Scarpa.—III. Articulation du genou.** PATHOLOGIE : **I. Fractures de l'extrémité supérieure du fémur. — II. Epistaxis et traitement.**

Fascicule VII. — ANATOMIE : **I. Muscles de la patte d'oie. — II. Artère fémorale et ses branches.** PATHOLOGIE : **I. Fractures de la rotule. — II. Varices du membre inférieur et leurs complications. — III. Pansements antiseptiques.**

Fascicule VIII. — ANATOMIE : **I. Muscle quadriceps fémoral. — II. Veines superficielles du membre inférieur. — III. Nerf sciatique.** PATHOLOGIE : **I. Symptômes et diagnostic de la tumeur blanche du genou.— II. Signes de la syphilis.**

Fascicule IX. — ANATOMIE : **I. Artère poplitée. — II. Muscles péroniers latéraux.** PATHOLOGIE : **I. Entorse. — II. Brûlures. — III. Ponction exploratrice.**

Fascicule X. — ANATOMIE : **I. Articulation tibio-tarsienne. — II. Artères de la jambe. — III. Muscle triceps sural.** PATHOLOGIE : **I. Fractures du péroné. II. Hémorrhagies artérielles.**

Fascicule XI. — ANATOMIE : **I. Muscles de la région antérieure de la jambe. — II. Calcanéum et astragale.** PATHOLOGIE : **I. Sciatique. — II. Symptômes, diagnostic et complications du rhumatisme articulaire aigu, franc. — III. Examen des crachats.**

Fascicule XII. — ANATOMIE : **I. Artères du pied. — II. Vertèbres dorsales. — III. Veine cave inférieure.** PATHOLOGIE : **I. Signes des fractures en général. — II. Symptômes et diagnostic de la variole.**

Fascicule XIII. — ANATOMIE : **I. Os occipital. — II. Veines jugulaires.** PATHOLOGIE : **I. Symptômes et diagnostic de la méningite tuberculeuse. — II. Signes, diagnostic et complications des oreillons. — III. Saignée.**

Fascicule XIV. — ANATOMIE : **I. Os frontal. — II. Muscle sterno-cléido-mastoïdien. — III. Carotide externe.** PATHOLOGIE : **I. Symptômes et diagnostic de l'érysipèle de la face. — II. Stomatite mercurielle.**

Fascicule XV. — ANATOMIE : **I. Trous de la base du crâne. — II. Articulation temporo-maxillaire.** PATHOLOGIE : **I. Symptômes des fractures du crâne. — II. Signes et diagnostic du cancer de la langue. — III. Fractures du maxillaire inférieur.**

Fascicule XVI. — ANATOMIE : **I. Fosses nasales. — II. Muscles masticateurs. — III. Glande parotide.** PATHOLOGIE : **I. Symptômes et diagnostic de l'angine diphthérique. — II. Trachéotomie.**

Fascicule XVII. — ANATOMIE : **I. Cavité orbitaire. — II. Carotide interne.** PATHOLOGIE : **I. Symptômes, diagnostic et complications de la scarlatine. — II. Signes de l'hémorrhagie cérébrale. — III. Vaccine et vaccination.**

Fascicule XVIII. — ANATOMIE : **I. Région sus-claviculaire. — II. Articulations de la clavicule. — III. Muscles scapulo-huméraux.** PATHOLOGIE : **I. Fractures de la clavicule. — II. Phlegmon diffus.**

Fascicule XIX. — ANATOMIE : **I. Omoplate. — II. Creux axillaire.** PATHOLOGIE : **I. Complications des fractures. II. Signes des luxations de l'épaule. III. Signes, diagnostic et complications de la coqueluche.**

Fascicule XX. — ANATOMIE : **I. Humérus. — II. Articulation de l'épaule. — III. Muscles de la région antérieure du bras.** PATHOLOGIE : **I. Anthrax. — II. Lavage du sang.**

Fascicule XXI. — ANATOMIE : **I. Artère humérale. — II. Muscle triceps brachial.** PATHOLOGIE : **I. Signes des fractures de l'humérus. — II. Hydarthrose. — III. Cathétérisme de l'œsophage et lavage de l'estomac.**

Fascicule XXII. — ANATOMIE : **I. Veines superficielles du membre supérieur. II. Nerf médian. — III. Muscles extenseurs des doigts.** PATHOLOGIE : **I. Fractures de l'extrémité inférieure du radius. — II. Paralysie radiale.**

Fascicule XXIII. — ANATOMIE : **I. Artères de l'avant-bras. — II. Nerf cubital.** PATHOLOGIE : **I. Panaris. — II. Signes du diabète. — III. Ventouses.**

Fascicule XXIV. — ANATOMIE : **I. Articulation radio-carpienne. — II. Muscles fléchisseurs des doigts. — III. Pli du coude.** PATHOLOGIE : **I. Plaies de la main. — II. Signes et diagnostic de l'urèthrite blennorrhagique chez l'homme.**
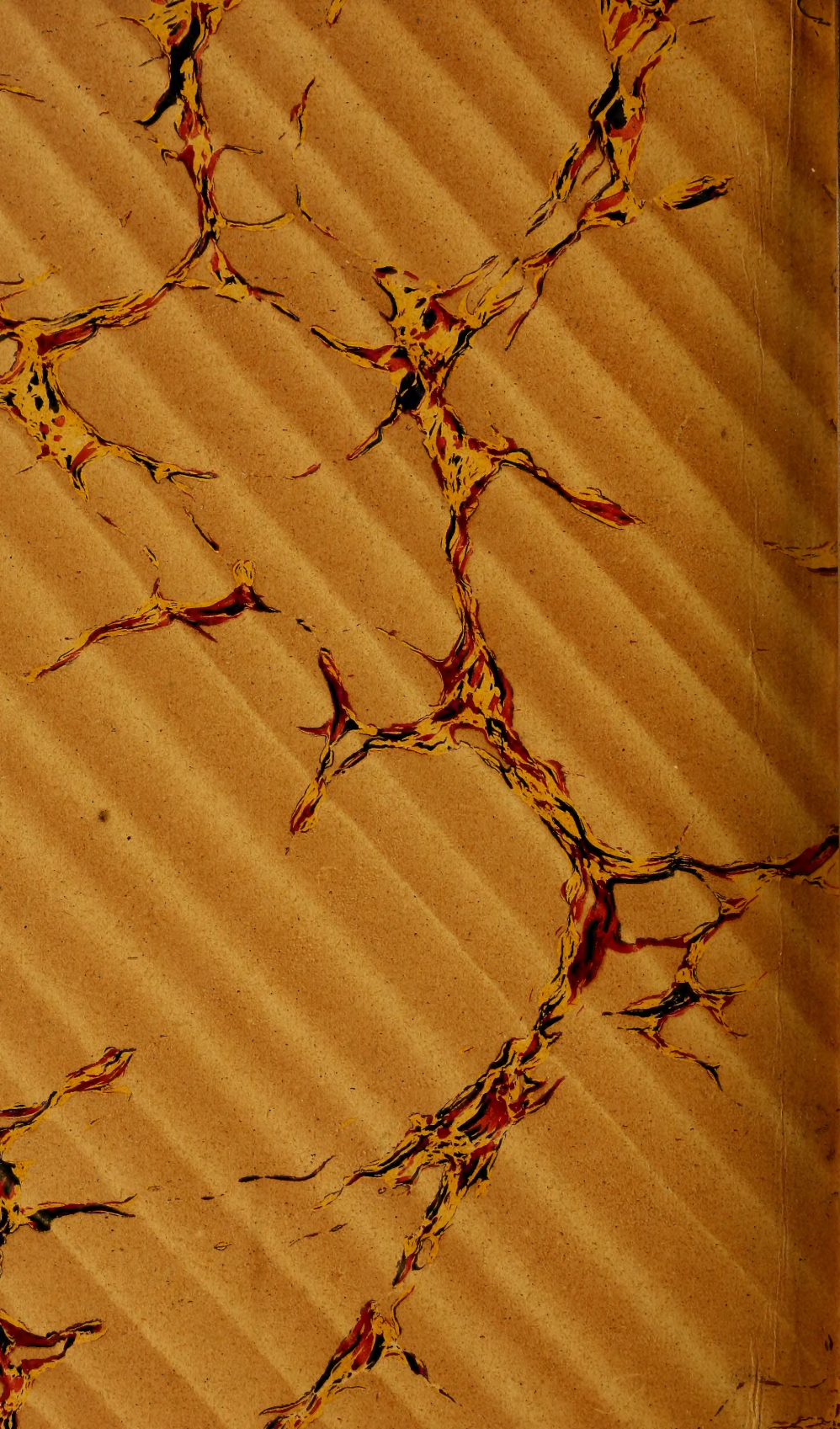
SAINT-AMAND, CHER. — IMPRIMERIE SCIENTIFIQUE ET LITTÉRAIRE, BUSSIÈRE FRÈRES.